Intrascrotal Non-Testicular “Ancient” Schwannoma: A Rare Case Report

Nadir Bir Olgu Sunumu: İntraskrotal Non-Testiküler “Ancient” Schwannoma

İntraskrotal Non-Testiküler “Ancient” Schwannoma / Intrascrotal Non-Testicular “Ancient” Schwannoma

Fatma Uysal[1], Murat Tolga Gülpınar[2], Gürhan Adam[1], Mustafa Reşorlu[1], Nilüfer Aylanç[1]
[1]Department of Radiology, [2]Department of Urology, Çanakkale Onsekiz Mart University, Çanakkale, Turkey

Özet

Vücudun herhangi bir bölgesinde oluşabilen Schwannomlar skrotumda çok nadir görülürler. Schwannomalar Schwann hücrelerinden kaynaklanan tümörlerdir ve teorik olarak herhangi bir siniri etkileyebilirler. Genital bölgenin zengin innervasyonunun olmasına rağmen, bu tümörlerin skrotumda görülmesi yaygın değildir. 66 yaşındaki erkek olgu son 1 yıldır ağrısız skrotal şişlik öyküsü ile başvurdu. Skrotal ultrasonografi ve manyetik rezonans görüntülemede orta-skrotal bölgede intraskrotal ve ekstratestiküler kitle saptandı. Cerrahi eksizyon yapıldı ve histoloji skrotumda ancient schwannoma ile uyumluydu. Bu sunumunda skrotal ancient schwannoma olgusu literatürle birlikte incelenmiştir.

Anahtar Kelimeler

Schwannoma; İntraskrotal; Ultrasonografi; Manyetik Rezonans Görüntüleme

Abstract

Schwannomas, which may occur in any region of the body, is very rare in the scrotum. Schwannomas are tumors that originate from Schwann cells and, theoretically, could affect any nerve. In spite of the rich innervation of the genital area, these kinds of tumors are not common in the scrotum. A 66 year old man presented with a 1-year history of painless scrotal swelling. Scrotal ultrasonography and magnetic resonance imaging revealed intrascrotal and extratesticular mass in the mid-scrotal region. Surgical excision was undertaken and histology was an ancient schwannoma of the scrotum. We report one case of ancient schwannomas of the scrotum with a review of the literature.

Keywords

Schwannoma; Intrascrotal; Ultrasonography; Magnetic Resonans Imaging

DOI: 10.4328/JCAM.2331 Received: 06.02.2014 Accepted: 16.03.2014 Printed: 01.08.2013 J Clin Anal Med 2013;4(suppl 4): 375-7
Corresponding Author: Fatma Uysal, Çanakkale Onsekiz Mart University, Department of Radiology, Çanakkale, Turkey.
T.: +90 2862635950 E-Mail: afatmauysal@gmail.com

Giriş

Schwannomların "Ancient" varyantı kapsüllü benign sinir kılıfı neoplazmlarının nadir bir alt tipidir [1]. Bu sunumda nadir görülen intraskrotal ekstratestiküler patoloji olan ancient schwannom olgusunun ultrasonografi (US) ve manyetik rezonans görüntüleme (MRG) görüntülerinin sunulması amaçlanmıştır.

Olgu Sunumu

Altmışaltı yaşında hasta skrotumda son 1 yılda yavaş büyüyen ağrısız şişlik şikâyeti ile başvurdu. Laboratuar tetkiklerinde testis tümör belirteçleri normal sınırlarda bulundu. Fizik muayenesinde inferior-orta skrotal bölgede yaklaşık 4x5 cm boyutlarında, testislerden ayrı olarak palpe edilen sert kitle saptandı. Özgeçmişte önemli bir özellik mevcut değildi.

US'da (Resim 1) skrotum orta hatta ekstratestiküler yerleşimli, 40x55 mm boyutta, testis dokusuna göre hafif hipoekoik, heterojen içyapıda, düzgün konturlu solid kitle lezyonu saptandı. Doppler ultrasonografide lezyon hipervasküler yapıdaydı. Hidrosel saptanmadı. Her iki testis normal sonografik görünüm ve boyutta idi. Eşlik eden sağ inguinal herni mevcut iken başkaca ek patolojik bulgu saptanmadı. Yapılan MRG tetkikinde (Resim 2) ekstratestiküler yerleşimli, T1 ve T2 ağırlıklı sekanslarda testis dokusuna göre düşük intensitede, heterojen yapıda, testis ve çevre yapılarda invazyon bulgusu görülmeyen, düzgün ve keskin sınırlı, solid kitle lezyonu izlendi.



Resim 1. Ultrasonografi görüntüsü.B mod ultrasonografi; orta skrotal bölgede yerleşen intra-skrotal ve ekstra-testiküler heterojen kitle lezyonu saptanmıştır(A). Doppler ultrasonografi; hipervasküler kitle lezyonu mevcuttur(B).

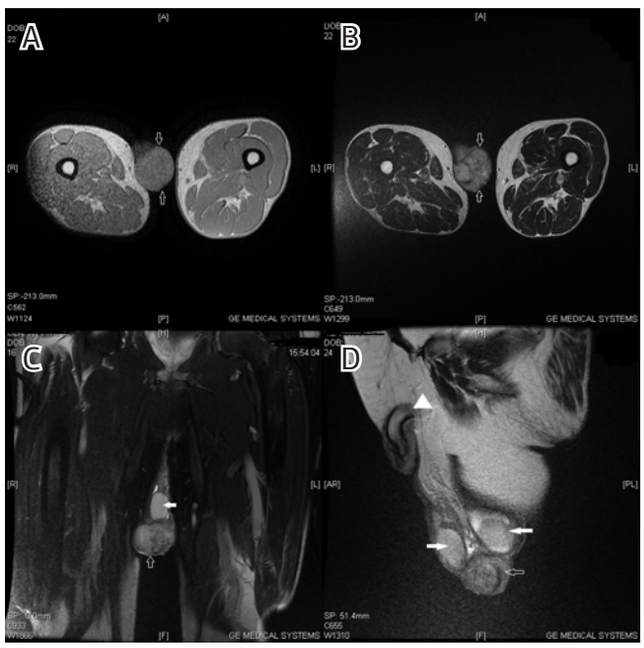

Resim 2. Manyetik rezonans görüntüsü. T 1 ağırlıklı axial(A), T 2 ağırlıklı axial(B), T 2 ağırlıklı FS koronal(C), T 2 ağırlıklı sagittal görüntülerde; normal görünümde testisler (içi dolu ok), orta skrotal bölgede yerleşen intra-skrotal ve ekstra-testiküler kitle lezyonu (içi boş ok), inguinal herni (ok başı) izlenmektedir(D).

Kitle total olarak eksize edildi. Histopatolojik incelemede incelenen kesitlerde iğsi hücrelerden oluşan neoplastik lezyon görülmekte, Verocay body tarzı yapılar, stromal fibrozis, yaygın pleomorfik bizar, iri nükleuslar görülürken belirgin mitotik aktivite saptanmadı. İmminohistokimyasal analizlerde S100 ve Desmin pozitif olarak bulundu. Histopatolojik özellikler Ancient swannoma ile uyumlu olarak değerlendirildi. Testiküler invazyon saptanmadı.

Tartışma

Nörojenik tümörler, nöral "crestten" köken alan hücrelerden gelişirler ve sinir dokusunun bulunduğu her yerde görülebilirler [1]. Schwannomalar, sinir kılıfındaki perinöral hücrelerin proliferasyonundan kaynaklanan, en sık rastlanılan nörojenik tümörlerdir. Sinir kılıfının schwann hücrelerden türemiş kapsüllü benign neoplazmadır. Schwannomların kesin insidansı bilinmemekle birlikte oldukça nadir görülmektedir. Schwannomalar tüm yaş gruplarında görülmekle birlikte en sık ilk dört dekatta görülür[2]. En sık baş-boyun bölgesinin kutenöz sinirleri ile otonom sinirler ve alt-üst ekstremitelerin fleksör yüzlerinde görülürler. İntratotasik[3] ve retroperitoneal [4] bölgede de yerleşebilirler.

Skrotal schwannomalar literatürde nadir olarak tarif edilmiştir [5,6,7], ancak, skrotal bölgede ancient varyantı ile ilgili az sayıda yayın bulunmaktadır [1,8].

Literatürde intraskrotal- ekstratestiküler multiple schwannom olgu sunumları da mevcuttur[8]. Ancak bizim olgumuzda tek kitle lezyonu saptandı.

Erkek genital schwannomlarının klinik ve radyolojik bulguları nonspesifik olup lezyon diğer solid tümörlerle karıştırılabilir. Bu tümörler büyük boyuta ulaşıp komşu yapılara bası etkisine neden olarak ağrı, disüri, üriner retansiyon gibi sekonder semptomlara neden oluncaya kadar genellikle asemptomatiktirler. Hastalarda en sık görülen bulgu ağrısız genital kitledir[9]. Bizim olgumuzda da bası bulgusu olmaksızın ele gelen kitle şikâyeti mevcuttu.

Schwannomaların tanısı oldukça zordur. Radyolojik bulgular sıklıkla nonspesifiktir.

Ultrasonografi lezyonun intratestiküler veya ekstratestiküler olup olmadığını belirlemede hızlı ve doğru sonuç vermektedir. US ile solid ve kistik tümörler ayırt edilebilir. Ekstratestiküler ve kistik kitlelerde spesifik tanı (hidrosel, epididim kisti, varikosel) sıklıkla konabilir ve lezyonun benign olduğu kanısına varılabilir. Solid ekstratestiküler kitlelerin sonografik özellikleri ve Doppler US bulguları ile tanısı kistik lezyonlara göre daha sorunludur [10].

Bilgisayarlı tomografi tetkiki uzak yayılımını belirlemede yardımcı olabilir.

Oliver ve arkadaşlarının çalışmasında MRG' nin skrotal lezyonların saptanması ve lokalizasyonunun tam olarak belirlenmesinde güvenilir olduğu gösterilmiştir. Ayrıca MRG ile kistik- solid, yağ ve fibrozis gibi çeşitli lezyon tipleri karakterize edilebilir.

İntratestiküler ve ekstratestiküler hastalıklarının ayrımında MRG'nin yüksek tanısal doğruluk gösterdiği bulunmuştur. Skrotal lezyonların karakterizasyonunda MRG bulguları cerrahi girişim sıklığında bir azalma sağlayarak maliyetleri azaltabilir[11].

Asıl tedavi cerrahi ile total eksizyondur. Büyük, benign, tam olarak eksize edilemeyen lezyonlarda nüks olabilmesine rağmen

malign değişim nadirdir [7]. Bu hastalarda uzun süreli takip gereklidir.

Sonuç olarak, skrotal schwannomlar, nadir görülen oldukça iyi prognozlu benign tumörlerdir. Radyolojik görüntüleme yöntemleri ile kitle lezyonu görüntülenebilirsede spesifik bir görünümü yoktur. Tedavisi tümörün tamamen çıkartılmasıdır.

Çıkar Çakışması ve Finansman Beyanı

Bu çalışmada çıkar çakışması ve finansman destek alındığı beyan edilmemiştir.

Kaynaklar

1. Chan PT, Tripathi S, Low SE, Robinson LQ. Case report- ancient schwannoma of the scrotum. 2007;7:1.
2. Rosai J. Ackerman's surgical pathology. Mosby 8th edition 1995; 2:2264-66.
3. Yazicioglu A, Yekeler E, Özaydin E, Karaoglanoglu N. Intrathoracic Schwannoma Presented with Hemothorax. J Clin Anal Med 2013; DOI: 10.4328/JCAM.1695.
4. Budak S, Yılmaz M, Aydemir H, Köse O, Dilek FH, Adsan Ö. Akut Üriner Retansiyonun Nadir Bir Nedeni: Retroperitoneal Ganglionöroma ve Eş Zamanlı Görülen Mediastinal Schwannoma. J Clin Anal Med 2013; DOI: 10.4328/JCAM.2080.
5. Matsui F, Kobori Y, Takashima H, Amano T, Takemae K. A case of intrascrotal schwannoma. Hinyokika Kiyo 2002;48(12):749-51.
6. Zarate RE, Fernandez GI, Lujan GM, Ortega MP, Berenguer SA. Schwannoma of the scrotum: report of case and review of the literature. Actas Urol Esp 1997;21(10):1012–3.
7. Safak M, Baltaci S, Ozer G, Türkölmez K, Uluoğlu O. Long-term outcome of a patient with intrascrotal extratesticular malignant schwannoma. Urol Int 1998;60(3):202–4.
8. Mahesh UK, Yelikar BR, Pande P, Patil M. A rare case of ancient schwannoma of scrotum. International Journal of Biomedical and Advance Research. 2012;3(8):660-2.
9. Kim YJ, Kim SD, Huh JS. Intrascrotal and extratesticular multiple schwannoma. World J Mens Health 2013;31(2):179-81.
10. Dell'atti L. Ultrasound diagnosis of unusual extratesticular mass: case report and review of the literature. Arch Ital Urol Androl 2013;85(1):41-3.
11. Mohrs OK, Thoms H, Egner T, Brunier A, Eiers M, Kauczor HU, et al. MRI of patients with suspected scrotal or testicular lesions: diagnostic value in daily practice. AJR Am J Roentgenol 2012;199(3):609-15.

How to cite this article:

Uysal F, Gülpınar MT, Adam G, Reşorlu M, Aylanç N. Intrascrotal Non-Testicular "Ancient" Schwannoma: A Rare Case Report. J Clin Anal Med 2013;4(suppl 4): 375-7.