Cesarean Section and Femur Fracture: A Rare Complication

Sezaryenla Doğum Esnasında Gelişen Sağ Femur Fraktürü: Nadir Bir Komplikasyon

Sezaryenla Doğum Esnasında Gelişen Sol Femur Fraktürü / Cesarean Section and Femur Fracture

Eyüp Cağatay Zengin, Volkan Güneyli, Turan Taş
Sivas Devlet Hastanesi, Ortopedi ve Travmatoloji Kliniği, Sivas, Türkiye

Özet

Doğum travmasına bağlı femur kırığı gelişimi nadir olmakla birlikte sezaryenle doğum esnasında meydana gelebilir. Bu olgu sunumunda makat geliş nedeniyle sezaryen uygulanan hastada gelişen sağ femur kırığını tartıştık. Yenidoğan bryant traksiyonda immobilize edilerek tedavi edildi. Femur kırığı gelişen olgularda hastanede 3 hafta bryant traksiyon uygulamanın güvenli ve başarılı bir tedavi yöntemi olduğunu düşünmekteyiz.

Anahtar Kelimeler

Yenidoğan; Doğum Travması; Femur Kırığı; Sezaryen

Abstract

Femoral fracture due to birth trauma which is rare, can ocur during cesarean section. This case represents a new born delivered by cesarean section for breech presentation who sustained proximal fracture of the femur. Then newborn was treated with immobilization in bryant traction. Bryant's traction for 3 weeks in hospital is a safe method for the treatment of femoral fractures in neonates,and the outcome is good.

Keywords

Neonate; Birth Injuries; Femoral Fracture; Caesarean

DOI: 10.4328/JCAM.2349 Received: 21.02.2014 Accepted: 16.03.2014 Printed: 01.08.2013 J Clin Anal Med 2013;4(suppl 4): 381-2
Corresponding Author: Eyüp Çağatay Zengin, Sivas Devlet Hastanesi, Ortopedi ve Travmatoloji Kliniği, Sivas, Türkiye.
GSM: +905052522836 E-Mail: zengincagatay@hotmail.com

Giriş

Doğuma bağlı yenidoğan travması nadir olarak görülmekle birlikte, doğum esnasında gelişebilecek uzun kemik kırıkları iri bebek ve makat geliş gibi doğumu zorlaştıran durumlarda daha sık meydana gelir [1]. Makat geliş nedeniyle sezaryen uygulanan hastalarda femur kırığı gelişimi daha nadir olmakla birlikte yinede mümkün olduğu literatürde bildirilmiştir [2]. Hannah ve ark. çok merkezli randomize yaptıkları çalışmada; uzun kemik kırığı gelişimi sezaryenle doğum esnasında %0.1 iken, vajinal doğumda bu oran %0.5 olarak rapor edilmiştir [3]. Bu olgu sunumunda makat geliş nedeniyle sezaryen uygulanan hastada gelişen sağ femur kırığını tartışmayı amaçladık.

Olgu Sunumu

Sağlıklı 32 yaşında annenin 2. gebeliğinin 38. haftasında makat geliş nedeniyle epidural anestezi altında sezaryen ile doğan, 2480 gr ağırlığında kız bebek doğum sonrası yapılan ilk muayenede sağ uylukta belirgin ödem, deformite ve karşı ekstremiteye kıyasla hareketlerinde zayıflık tespit edildi. Klinik şüphe üzerine ortopedi tarafından değerlendirilen hastaya çekilen uyluk 2 yönlü grafide sağ femur proksimalinde komplet deplase fraktür tespit edildi (Resim 1). Direkt grafide kemik yapısı ve minerilizasyonu normal olarak değerlendirildi. Yeni doğanda başka bir kemik kırığı, gözlerde mavi sklera veya hipotoniye rastlanmadı. Hastaya yenidoğan yoğun bakım servisinde, kalça 90^0 fleksiyonda diz tam ekstansiyonda bryant traksiyon kurularak sağ femur immobilize edildi (Resim 2). 10. Günde çekilen kontrol uyluk grafisinde kallus gelişiminin başladığı, 20. günde kallus dokusunun belirginleştiği gözlendi. 3 hafta sonunda traksiyon sonlandırıldı, pavlik bandajına geçilerek hasta taburcu edildi. Taburculuk sonrası 2 hafta pavlik bandajında takip edilen hastada 5. hafta sonunda çekilen grafide kaynamanın görülmesi üzerine pavlik bandajı sonlandırıldı (Resim 1). Doğumdan 20 hafta sonra yapılan muayenede her iki alt ekstremitenin eşit uzunlukta ve hareketlerinde kısıtlılık olmadığı görüldü.

Tartışma

Literatürde sezaryen esnasında meydana gelen femur kırığı olgusu oldukça nadirdir [4]. İkiz gebelik, uterusun yetersiz gevşemesi, myom varlığı ve bizim olgumuzda olduğu gibi makat prezentasyonu bu komplikasyonun gelişimine zemin hazırlayan faktörler arasında sayılmaktadır [5]. Zor doğum öyküsü olan yenidoğanın ilk muayenesinde lokalize hassasiyet, şişlik ve deformiteye eşlik eden kısalma bulunan hastalarda tanı için direkt radyografiler yeterlidir. Femur kırığı tespit edilen hastalarda damar

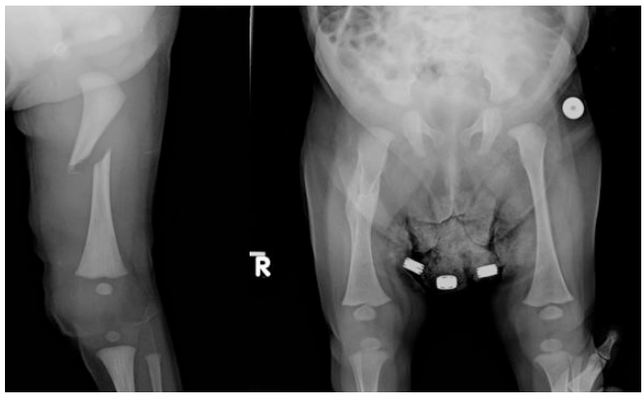

Resim 1. Sol tarafta kırık hattı görülmekte, sağ tarafta tedavi sonrası kırık hattının kaynadığı görülmekte.



Resim 2. Sağ bacak ekstansiyonda immobilize edildi

ve sinir muayenesi yapılmalı bulgular karşı taraf ile karşılaştırılmalıdır [4]. Nazik redüksiyonu takiben atel veya traksiyonda tespit uygulanır [4]. Tespitten sonra nörovasküler bir sorun saptanırsa atel açılmalı ve tekrar manipülasyon yapılmalıdır [4]. Bizim olgumuzda redüksiyon öncesinde veya sonrasında nörovasküler muayene normal olarak değerlendirildi. Yeni doğandaki femur kırığı tedavisinde pavlik bandajı, bryant traksiyon ve pelvipedal alçı uygulanabilir [5]. Biz hastamızda ilk 3 hafta uygun bir pozisyon sağlamak için bryant traksiyon uyguladık. Cilt traksiyonu oldukça etkili olmakla birlikte akılda tutulması gereken çeşitli sorunlar ve komplikasyonlar vardır. Popliteal arterin gerilmesine ve eksternal sargının bacağa kompresyonundan kaynaklanabilen dolaşım bozukluğu ciddi bir komplikasyondur [5]. Bunun dışında cilt traksiyonunun tüm tiplerinde cilt kabarması ve soyulmasına karşı dikkatli olunmalıdır. Uyluk çok şiş ise aşırı kalça fleksiyonu femoral sinir palsisine yol açabilir, bu yüzden tedavi sırasında kuadriceps fonksiyonu haftalık olarak takip edilmelidir [5]. Kallus dokusu gelişimini takiben uygulanan pavlik bandajı, pelvipedal alçıya kıyasla aile için bebeğin bakımını oldukça kolaylaştırmaktadır.

Sonuç olarak; sezaryenle doğum vajinal doğumla karşılaştırıldığında özellikle makat prezentasyonu gibi durumlarda komplikasyon gelişimini azaltır fakat tamamen ortadan kaldırmamaktadır. Biz femur kırığı gelişen olgularda bryant traksiyon ve takiben pavlik bandaj uygulamanın güvenli ve basit bir tedavi yöntemi olduğunu düşünmekteyiz.

Çıkar Çakışması ve Finansman Beyanı

Bu çalışmada çıkar çakışması ve finansman destek alındığı beyan edilmemiştir.

Kaynaklar

1. Cebesoy FB, Cebesoy O, Incebıyık A. Bilateral femur fracture in a newborn: an extreme complication of cesarean delivery. Arch Gynecol Obstet. 2009;279(1):73-4.
2. Burke SW, Jameson VP, Roberts JM. Birth fractures in spinal muscular atrophy. J Pediatr Orthop. 1986;6(1):34-6.
3. Hannah ME, Hannah WJ, Hewson SA, Hodnett ED, Saigal S, Willan AR. Planned caesarean section versus planned vaginal birth for breech presentation at term: a randomised multicentre trial. Lancet. 2000;356(9239):1375-83.
4. Givon U, Sherr-Lurie N, Schindler A, Blankstein A, Ganel A. Treatment of femoral fractures in neonates. Isr Med Assoc J. 2007;9(1):28-9.
5. Matsubara S, Izumi A, Nagai T, Kikkawa I, Suzuki M. Femur fracture during abdominal breech delivery. Arch Gynecol Obstet. 2008;278(2):195-7.

How to cite this article:
Zengin EÇ, Güneyli V, Taş T. Cesarean Section and Femur Fracture: A Rare Complication. J Clin Anal Med 2013;4(suppl 4): 381-2.