Percutaneous Transfemoral Repositioning of Malpositioned Port Catheter

Malpoze Port Kateterinin Perkütan Transfemoral Yolla Repozisyonu

Olgu Sunumu / Case Report

Erdem Birgi, Onur Ergun, İdil Güneş Tatar, Baki Hekimoğlu
Dışkapı Yıldırım Beyazıt Eğitim ve Araştırma Hastanesi, Radyoloji Kliniği, Ankara, Türkiye

Özet

Subkutanöz implante edilen port kateterler günümüzde özellikle uzun süreli kemoterapi tedavisinde artan sıklıkta kullanılmakta olup tekrarlayan intravenöz girişimlerde onkoloji hastalarına büyük konfor ve kolaylık sağlamaktadır. Santral venöz portlarda teknik başarı yüksek, komplikasyon oranları düşük olmakla birlikte kateter malpozisyonu port disfonksiyon nedeni olarak karşımıza çıkabilmektedir. Bu yazımızda kateter malpozisyonuna sekonder portu çalışmayan hastanın kateterinin transfemoral girişim ile kement (snare) tekniği kullanarak repozisyonunu sunuyoruz.

Anahtar Kelimeler

Port Kateteri; Malpozisyon; Endovasküler Teknikler

Abstract

Subcutaneous implanted port catheters are widely used in the treatment of long-term chemotherapy with increasing frequency and provide great comfort to oncology patients. Although central venous ports are implanted with high technical success and low rates of complication, catheter malposition may arise as a cause of dysfunction in the port. Here we report repositioning of the malpositioned port catheter tip to the proper position with snare technique by transfemoral access.

Keywords

Port Catheter; Malposition; Endovascular Techniques

DOI: 10.4328/JCAM.2417 Received: 20.03.2014 Accepted: 02.04.2014 Printed: 01.08.2013 J Clin Anal Med 2013;4(suppl 4): 408-10
Corresponding Author: Onur Ergun, Dışkapı Yıldırım Beyazıt Eğitim ve Araştırma Hastanesi, Ankara, Türkiye.
T.: +90 3125962618 GSM: +905326954040 E-Mail: onurergun@yahoo.com

Giriş

Subkutanöz implante edilen santral venöz portlar; özellikle onkoloji hastalarında uzun süreli ve tekrarlayan intravenöz kemoterapi tedavisinde, yaygın kullanılan ve gün geçtikçe sıklığı artan bir yöntemdir. Cerrahi implantasyonlarla karşılaştırıldığı zaman, US ve floroskopi yöntemi kullanılarak yapılan minimal invaziv girişimlerde teknik başarının çok yüksek, komplikasyon oranlarının ise çok düşük olduğu bildirilmektedir [1]. Santral venöz port kateter disfonksiyonunun önemli nedenlerinden biri kateter malpozisyonu ve migrasyonu olup pek de nadir olmayan bir durumdur ve trombotik komplikasyonlara yol açmasından ötürü klinik açıdan önemlidir [2].

Biz bu yazımızda santral venöz port yerleştirilmesinden yaklaşık 1 ay sonra portun disfonksiyon göstermesi üzerine tarafımıza yönlendirilen ve kateter malpozisyonu saptanan hastanın port kateterinin, perkütan transfemoral girişim yolu ile kement (snare) tekniği kullanılarak tekrar optimal pozisyona getirilmesini sunuyoruz.

Olgu Sunumu

Endoserviks kanseri tanısıyla kemoterapi almak için subkutanöz venöz port takılan 51 yaşında kadın hasta, 1 ay sonra portunun çalışmaması üzerine kontrol amacıyla tarafımıza yönlendirildi. Sağ internal juguler veni daha önceki kateter girişimlerine bağlı olarak tromboze olan hastanın bu sebeple port kateterinin sol taraftan yerleştirildiği öğrenildi. Floroskopi eşliğinde portun pozisyonu değerlendirildiğinde; sol internal juguler venden giriş yapılarak yerleştirilen portun kateter ucunun kraniyale doğru geri geldiği ve kateterin internal juguler vene giriş yerinden kıvrılarak kraniyale yer değiştirdiği saptandı (Resim 1).

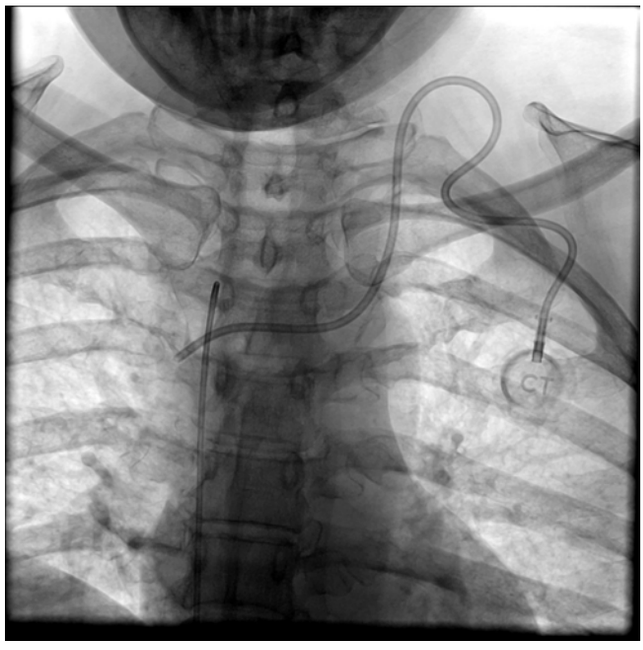

Resim 1. Sol internal juguler venden giriş yapılarak yerleştirilen portun kateter ucunun kraniyale doğru geri geldiği ve kateterin internal juguler vene giriş yerinden kıvrılarak kraniyale yer değiştirdiği görülüyor.

Portun ilk takıldığı görüntüler retrospektif olarak incelendiğinde, kateter ucunun sağ atrium içerisinde optimal pozisyonda olduğu ve portun sorunsuz çalıştığı görüldü. Bunun üzerine kateter migrasyonu düşünülerek transfemoral yolla kateter ucunun tekrar atriuma çekilmesi planlandı. Lokal anestezi altında, US ve floroskopi eşliğinde sağ ana femoral vene 5F introducer sheath yerleştirildi. Kontrast madde verilerek alınan görüntülerde kateter ucunun vena kava süperior içerisinde olduğu ve vena kava superiorun patent olduğu görüldü (Resim 2). İlk olarak tek loop-

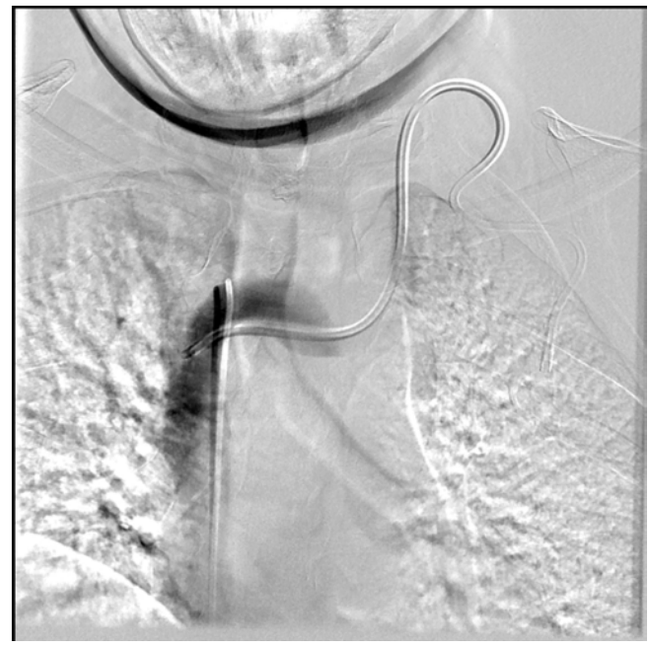

Resim 2. Kontrast madde verilerek alınan görüntülerde kateter ucunun vena kava süperior içerisinde olduğu görülüyor.

lu kement (10 mm AndraSnare AS-10, Andramed, Reutlingen, Germany) ile kateterin ucu yakalanmaya çalışıldı ancak başarılı olunamadı. Bunun üzerine sağ ana femoral vendeki mevcut sheath 6F sheath ile değiştirildikten sonra üç looplu kement (9-15 mm EN Snare, Merit Medical, Utah, USA) ile yapılan denemelerde port kateterinin ucu yakalanarak sağ atriuma doğru çekildi (Resim 3a-c). Huber port iğnesi takılarak yapılan aspirasyon-

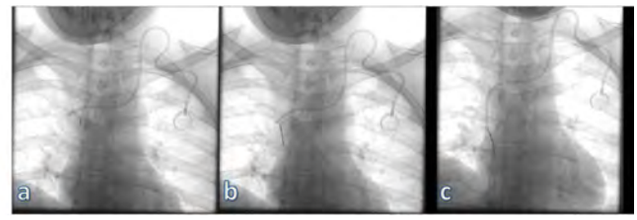

Resim 3. Üç looplu kement yardımıyla port kateterinin ucunun yakalanıp sağ atriuma doğru çekilmesi izleniyor(a,b,c).

puşelemede sorun saptanmadı ve porttan kontrast madde verilerek kateterin optimal yerleşimli olduğu teyit edildi (Resim 4). Hastanın portunun sorunsuz çalışması üzerine işleme son verildi. İşlemden sonra portu sorunsuz olarak kullanılmaya başlanan hasta bir ay sonra primer hastalığı sebebiyle exitus oldu.

Tartışma-Sonuç

Santral venöz port kateterler günlük pratikte intravenöz kemoterapi için kalıcı venöz akses sağlaması başta olmak üzere; parenteral nütrisyon, hematopoetik kök hücre transplantasyonu ve antibiyotik infüzyonu gibi tedavilerde uzun süreli ve güvenli bir yöntem olarak kullanılmaktadır [3]. Port implantasyonunda teknik başarı bir çok seride %99 olarak bildirilmiştir [1]. Oranın bu kadar yüksek olmasında US ve floroskopi rehberliğinin kullanılması ve bu konuda deneyimli kişiler tarafından yapılması şüp-

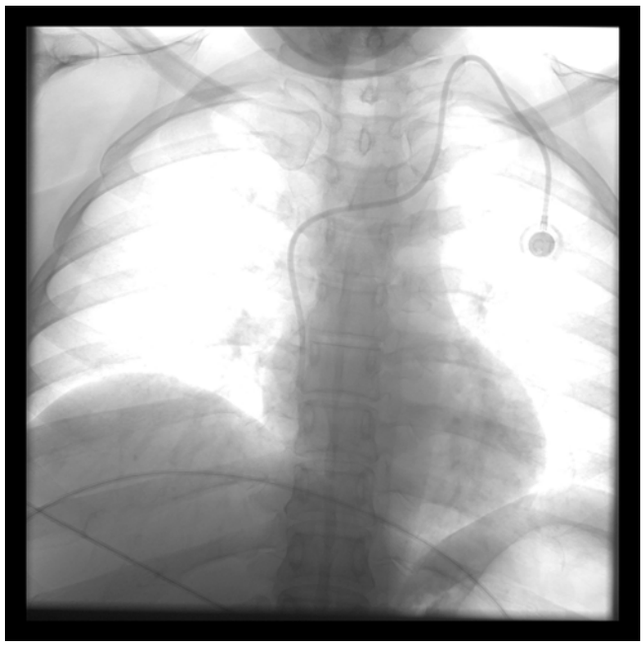

Resim 4. İşlem sonrası port kateterinin ucunun optimal yerleşimli olduğu görülüyor.

hesiz rol oynamaktadır.

İşlem sırasında arter yaralanması, port cebinde hematom, pnömotoraks, embolizm ve kardiak aritmi gibi komplikasyonlar (%0,4) görülebilmekle birlikte manuel kompresyon ve spontan rezolüsyon ile çoğu zaman ciddi boyutlara ulaşmamaktadır. İşlem sonrası komplikasyonlar (%1,9), erken veya geç (>30 gün) dönemde görülmektedir. Bunların arasında port cebi enfeksiyonu, kateter oklüzyonu, hazne trombozu, fibrin kılıf formasyonu, kateter migrasyonu, kateter kırılması, port rotasyonu, venöz tromboz, yara yeri iyileşmesinde gecikme ve cilt nekrozu bulunmaktadır [1].

Migrasyon, port kateterlerinin en iyi bilinen komplikasyonlarından biridir. Çeşitli serilerde insidansı %0,9-1,8 olarak bildirilmiştir [2]. Kateter migrasyonu daha çok işlem sonrası erken dönemde (≤30 gün) karşımıza çıkmaktadır ve portun tamamen çıkarılması ya da kateter repozisyonu ile tedavi edilmektedir [1]. Oluş mekanizması tam olarak bilinmemekle birlikte; damar dışı komponentin özellikle obez ve büyük memeli kadın hastalarda fiziksel aktiviteyle, damar içi komponentin ise öksürme, hapşırma, ağır kaldırma gibi karın içi basıncı artıran durumlarda ve yüksek basınçlı ilaç infüzyonuna bağlı meydana gelebileceği olgu sunumları ile gösterilmiştir. Ayrıca portun ilk takılma esnasındaki yerleştirilme pozisyonu olası migrasyon gelişmesinde önemli rol oynamaktadır [2].

Bizim olgumuzda da portun sol internal juguler vene giriş yapılarak takılmasının, hastanın obez ve büyük memeli olmasının kateterin migrasyonunda rol oynadığı düşünülmüştür. Bu gibi hastalarda portun cilt altı dokulara sütür ile fiksasyonu ve kateter ucunun atriokaval bileşke yerine sağ atrium içinde bırakılmasının işlem sonrası migrasyon riskini azaltabileceği bildirilmektedir [1].

Özellikle port implantasyonu sonrası gerek erken dönemde gerekse de kullanılmadığı uzun süreli dönemlerde kateter pozisyonunun akciğer grafisi ile periyodik olarak takip edilmesi önerilmektedir. Kateter migrasyonu kateter disfonksiyonu yanı sıra, tromboz, venöz flebit ve oklüzyon gibi komplikasyonlara neden olabilmesi nedeniyle erken dönemde tedavi edilmelidir. Bu gibi durumlarda portun çıkarılması ve isteniyorsa tekrar takılması tedavi seçeneği olmakla birlikte, çıkartma işlemi enfeksiyon riski taşımaktadır ve hasta açısından da rahatsız bir durumdur. Bu nedenle, ilk takıldığı andaki port ve kateterinin pozisyonu uygunsa transfemoral yolla repozisyon tekniği tercih edilmelidir [2]. Transfemoral giriş yapıldıktan sonra repozisyon amacıyla hangi kateterin kullanılacağı daha çok migrasyonun derecesine bağlıdır. Karşı subklavyen vene uzanan malpoze santral venöz kateterlerin repozisyonu Simmons ya da Pigtail kateterler ile başarıyla uygulanmaktadır [3, 4]. Bizim olgumuzda port kateterin ucu sağ atriumdan vena kava süperiora migrasyon gösterdiği için kement tekniği daha uygun bir yöntem olarak görülmüştür.

Girişimsel radyologlar portların sadece takılması aşamasında değil aynı zamanda port kateterlerin erken ve geç dönem komplikasyonlarında da etkin rol oynamaktadır. Port kateter migrasyonu için öncelikle implantasyon sırasında gerekli önlemler alınmalıdır. Uygun venöz akses sonrası damar içi ve damar dışı komponentlerin optimal pozisyonlara yerleştirilmesi; kateter migrasyonlarının transfemoral yolla tedavisinde başarılı sonuçlar elde edilmesini sağlamaktadır. Perkütan transfemoral yolla kement kullanılarak yapılan kateter repozisyonu hem hasta hem de uygulayıcı açısından hızlı, kolay, güvenli ve aynı zamanda komplikasyon oranları düşük, teknik başarı oranları ise çok yüksek bir yöntemdir.

Çıkar Çakışması ve Finansman Beyanı

Bu çalışmada çıkar çakışması ve finansman destek alındığı beyan edilmemiştir.

Kaynaklar

1. Ahn SJ, Kim HC, Chung JW, An SB, Yin YH, Jae HJ, et al. Ultrasound and fluoroscopy-guided placement of central venous ports via internal jugular vein: Retrospective analysis of 1254 port implantations at a single center. Korean J Radiol 2012; 13: 314-23.

2. Ahn KS, Yoo K, Cha IH, Seo TS. Spontaneously migrated tip of an implantable port catheter into the axillary vein in a patient with severe cough and the subsequent intervention to reposition it. Korean J Radiol 2008; 9: 81-4.

3. Chauhan A, Pathak1 K, Ganguly M. Percutaneous transfemoral repositioning of malpositioned central venous access device: A report of two cases. J Cancer Res Ther 2010; 6: 102-5.

4. Hartnell GG, Roizental M. Percutaneous transfemoral repositioning of malpositioned central venous catheters. Am J Roentgenol 1995; 164: 1003-6.

How to cite this article:

Birgi E, Ergun O, Tatar İG, Hekimoğlu B. Percutaneous Transfemoral Repositioning of Malpositioned Port Catheter. J Clin Anal Med 2013;4(suppl 4): 408-10.