Microperimetry Findings of a Patient with Macular Edema Secondary to Retinitis Pigmentosa

Retinitis Pigmentozaya İkincil Makula Ödemli Olguda Mikroperimetri Bulguları

Retinitis Pigmentozalı Olguda Mikroperimetri / Microperimetry in a Patient with Retinitis Pigmentosa

Cem Özgönül[1], Tarkan Mumcuoğlu[2], Gökçen Gökçe[3]
[1]Anıttepe Jandarma Dispanseri, Göz Hastalıkları Polikliniği, Çankaya, Ankara,
[2]Gülhane Askeri Tıp Akademisi, Göz Hastalıkları AD., Etlik, Ankara,
[3]Sarıkamış Asker Hastanesi, Göz Hastalıkları Servisi, Kars, Türkiye

Özet

Altmış dokuz yaşında retinitis pigmentoza tanısı olan erkek hasta polikliniğimize başvurdu. Yapılan muayenede fundoskopi retinitis pigmentoza ile uyumluydu. Makula ödemi saptanan hastaya, maküler anatominin incelenmesi için optik koherens tomografi ve maküler fonksiyonlar için mikroperimetri testleri uygulandı. Optik koherens tomografi ile makulada kronik ödemi destekler bulgular saptandı. Mikroperimetri ile santral 20 derecelik alanda ortalama retinal duyarlılık her iki gözde 8-10 desibel ölçüldü. Bu makalede retinitis pigmentoza zemininde kronik makula ödemi olan bir olgunun, retinal fonksiyonların değerlendirilmesinde mikroperimetrinin öneminin vurgulanması amaçlanmıştır.

Anahtar Kelimeler

Makula Ödemi; Mikroperimetri; Retinitis Pigmentoza

Abstract

Sixty-nine year old male patient with a diagnosis of retinitis pigmentosa admitted to our clinic. In ophthalmologic examination fundoscopy was compatible with retinitis pigmentosa. For evaluation of macular edema, optical coherence tomography and microperimetry were performed to examine the structure and function of the macula. Chronic macular edema findings were obtained with optical coherence tomography. By microperimetry, mean retinal sensitivity in the central 20 degrees of both eyes was measured 8-10 decibels. The aim of this study is, to emphasize the importance of microperimetry for the evaluation of retinal function in a patient with macular edema secondary to retinitis pigmentosa.

Keywords

Macular Edema; Microperimetry; Retinitis Pigmentosa

DOI: 10.4328/JCAM.2462 Received: 05.04.2014 Accepted: 18.04.2014 Printed: 01.08.2013 J Clin Anal Med 2013;4(suppl 4): 429-31
Corresponding Author: Cem Özgönül, Anıttepe Jandarma Dispanseri, Göz Hastalıkları Polikliniği, Gençlik Cd.,88. Sk., Anıttepe, Çankaya, Ankara, Türkiye.
GSM: +905555584436 E-Mail: cemozgonul@hotmail.com

Giriş

Retinitis pigmentoza (RP) terimi, esas olarak fotoreseptörlerin ve retina pigment epitelinin (RPE) etkilendiği heterojen bir grup genetik retinal bozuklukları kapsamaktadır [1]. RP yavaş ilerleyen bir hastalık olup tipik olarak rodlar, konlardan önce etkilenir. Dolayısıyla periferik görüş ve gece görüşü bozulmuş olmasına rağmen, ileri evrelere kadar merkezi görme korunabilir. RP olgularda izole olarak gelişebildiği gibi, bir takım sistemik hastalıklarla da beraberlik gösterebilir. Otozomal dominant, otozomal resesif ve X'e bağlı kalıtılabilen ve RP ile ilişkilendirilmiş çok sayıda gen mevcuttur. Hiçbir aile hikayesi bulunmadan da RP gelişen olgular mevcuttur. RP'li olgularda kistoid makula ödemi (KMÖ) ve epiretinal membran gibi komplikasyonlar geliştiğinde beklenmedik şekilde merkezi görme de etkilenebilir [2].

RP'nın iyi bilinen komplikasyonlarından biri olan KMÖ, yaklaşık %10-40 olguda görülmekte olup, hastalarda gelişen bulanık görme ve görme keskinliğinde azalmanın yanı sıra ileri evrede gelişen atrofik fovea değişikliklerinden de sorumludur [3]. RP'li olgularda gelişen KMÖ yönetiminde çok çeşitli tedavi modaliteleri mevcut olmakla beraber, genel kabul görmüş olanları arasında sistemik ve topikal karbonik anhidraz inhibitörleri, intravitreal triamsinolon asetonid ve vitrektomi uygulamaları sayılabilir[4].

Geçmiş birçok çalışmada, retinal fonksiyonun değerlendirilmesi için en iyi düzeltilmiş görme keskinliği (EİDGK) kullanılmıştır. Ancak günümüzde makulopatili olgularda retinal fonksiyonu değerlendirme yöntemi olarak mikroperimetri ile retinal duyarlılık ölçülebilmektedir.

Bu makalede yıllar önce RP tanısı almış ve üç yıldır KMÖ mevcut olan bir olguda mikroperimetri bulgularının sunulması amaçlanmıştır.

Olgu Sunumu

Altmış dokuz yaşında erkek hasta yaklaşık 20 yaşından beri RP tanısı olduğunu ve düzenli bir takibi olmadığını belirterek muayene olmak üzere polikliniğimize başvurdu. Herhangi bir sistemik hastalığı olmadığını belirten hastanın yapılan oftalmolojik muayenesinde, EİDGK her iki gözde snellen eşeliyle 0.7 olup refraksiyon sağ gözde -0,75x105 diyoptri, sol gözde emetroptu. Biyomikroskopide her iki gözde pupil kenarlarında psödoeksfolyasyon, kapsüler kese içinde arka kamara göz içi merceği, iridodonezis ve psödofakodonezis mevcut olup ilave olarak sağ gözde göz içi merceği kapsülüyle birlikte temporale sublukse olarak izlendi. Fundoskopide her iki gözde yaygın RPE atrofisi, midperiferde tipik konsantrik şekilli, kemik spikülü tarzında pigmentasyon, vasküler yapılarda incelme, tipik balmumu optik disk görünümü ve makulada ödem izlenmekteydi (Resim-1). Goldman aplanasyon tonometresiyle ölçülen göz içi basıncı sağ gözde 15 mmHg, sol gözde 18 mmHg'dı.

Hastaya spektral domain optik koherens tomografi (SD-OKT) ile makula incelemesi yapıldı. Her iki gözde kronik kistoid makula ödemi mevcut olup iç segment/dış segment birleşimi (İS/OS bandı) devamlılığını koruyordu. İlave olarak sol gözde, belirgin bir traksiyon etkisi olmamakla birlikte foveada iç limitan membran kalınlaşması mevcuttu (Resim-2).

Hastanın mikroperimetri testi MP-1 ile yapıldı. Zemin aydınlatması 4 apostilb olarak ayarlandı. Gösterim zamanı 200 milisaniye olan 33 adet Goldman III uyaranı santral 20 derecelik alanda 4-2 stratejide uygulandı. Uyaranların şiddeti 0 desibel ile 20 desibel aralığındaydı. Fiksasyon için 1 derece genişliğinde kırmızı halka işareti kullanıldı. Her iki gözde de ölçüm alanının perifer kısmında retinal duyarlılık 0 desibel olarak saptandı. Sağ gözde en yüksek retinal duyarlılık 13 desibel, sol gözde ise 16 desibel olarak ölçüldü. Her iki gözde fiksasyon santralize ve stabildi (Resim-3).

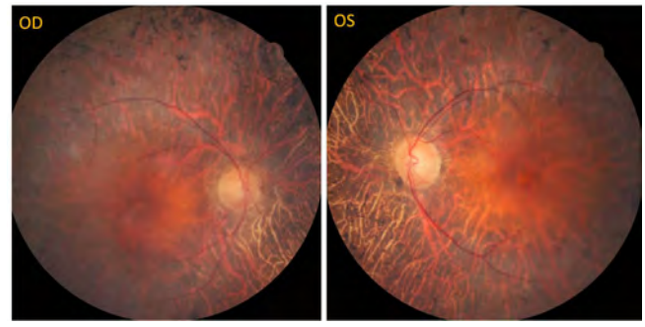

Resim 1. Fundoskopide tipik RP bulgularına ilave makula ödemi izlenmektedir.

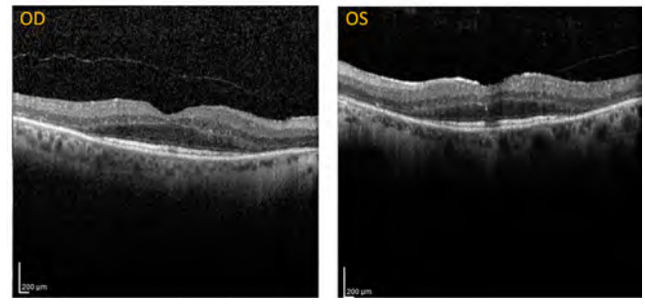

Resim 2. SD-OKT ile yapılan makula incelemesinde her iki gözde makula ödemi, İS/OS bandının devamlılığını koruduğu ve sol gözde iç limitan membran kalınlaşması izlenmektedir.

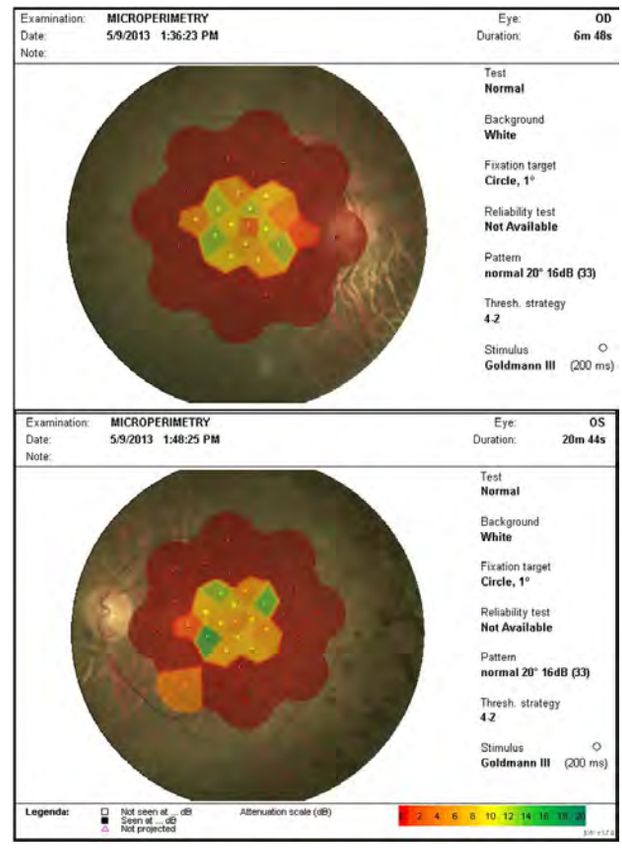

Resim 3. Mikroperimetri ile her iki gözde de foveanın periferinde retinal duyarlılığın olmadığı saptandı.

Hastamız, makula ödemine yönelik tedavi önerildiğinde, görme seviyesinden memnun olduğunu, daha önce topikal dorzolamid ve sistemik asetazolamid tedavisi aldığını, sonrasında göz içi enjeksiyon önerildiğini ancak kendisinin kabul etmediğini belirtip tedaviye yönelik herhangi bir girişimi yine kabul etmeyeceğini belirtmiştir.

Tartışma

Sunduğumuz olgu tipik bir KMÖ gelişimi ile komplike olmuş RP olgusudur. RP'li olgularda merkezi görmenin yitirilmesine sebep olabilecek en önemli sebeplerden biri olan KMÖ gelişimi, bu olguda belirgin görme keskinliği düşüşüne sebep olmamıştır. Merkezi görmenin korunmasına sebep, SD-OKT ile saptadığımız, İS/OS bandının korunmuş olması olarak yorumlanabilir.

Olgumuzda makular duyarlılığın değerlendirilmesine yönelik güncel bir yöntem olan MP-1 mikroperimetri testi yapılmıştır. Günümüzde artık bilinmektedir ki, görme keskinliğinin iyi düzeyde olması retinal duyarlılığın da iyi olacağı anlamına gelmez. Yapılan bir çalışmada, santral seröz koryoretinopati gelişimi sonrası, makula normal yapısal görünüme kavuşup görme keskinliği normal düzeye gelmiş olsa bile, retinal duyarlılığın düşük kaldığı saptanmıştır [5]. Son zamanlarda, mikroperimetri, RP'li olgularda yapılan klinik araştırmalar için makular fonksiyonun potansiyel bir göstergesi olarak kullanılmaktadır [6]. Yine bizim olgumuzda saptadığımız retinal duyarlılık paternine benzer şekilde, RP'li olgular üzerinde yapılan bir çalışmada foveal ve parafoveal bölgede normal retinal duyarlılıklar saptanırken, merkezden uzaklaştıkça retinal duyarlılığın azaldığı saptanmıştır [6]. RP'nin yanı sıra, yaşa bağlı makula dejenerasyonu gibi hastalıklarda da mikroperimetri sayesinde, yapısal ve morfolojik değişikliklerin fonksiyon ile ilişkisi ortaya konabilmektedir [7].

Makula ödemli olgulardaki retinal duyarlılık ve makula kalınlığı arasında korelasyon olduğunu belirten yayınlar da mevcuttur [8]. Bu çalışmalara göre makula kalınlığı arttıkça retinal duyarlılık bekleneceği üzere düşmektedir. Yine yazarların önerilerine göre, mikroperimetri, görme keskinliği ve OKT kalınlığına yönelik daha prediktif ve kantitatif fonksiyonel ölçüm değerleri sunduğu için, görme keskinliğinden daha değerli bir fonksiyonel test olarak değerlendirilmektedir [8].

Mikroperimetri retinal duyarlılığın yanında, retinal fiksasyon özelliklerine yönelik, fiksasyon yeri ve stabilitesi hakkında da bilgiler vermektedir. Fiksasyon yeri ve stabilitesi, hastanın görme kalitesini ve özellikle okuyabilme yeteneğini saptamamıza yarayacak olan, hastanın yaşam kalitesiyle direkt ilişkili parametrelerdir. Görme keskinliği tam düzeyinde olan olgularda bile, mikroperimetri ile saptanan retinal duyarlılık 1 desibelden 20 desibele kadar değişkenlik gösterebilmektedir [8]. Dolayısıyla RP'li olgularda görme keskinliği iyi düzeylerde olsa bile hastalar subjektif şikayetlerle başvurabilirler ve görme kalitesini saptamada mikroperimetri günümüzde en faydalı yaklaşım olacaktır.

Çıkar Çakışması ve Finansman Beyanı

Bu çalışmada çıkar çakışması ve finansman destek alındığı beyan edilmemiştir.

Kaynaklar

1. Berson EL. Retinitis pigmentosa. The Friedenwald Lecture. Invest Ophthalmol Vis Sci 1993;34:1659-76.
2. Pagon RA. Retinitis pigmentosa. Surv Ophthalmol 1988;33:137-77.
3. Hajali M, Fishman GA, Anderson RJ. The prevalence of cystoid macular oedema in retinitis pigmentosa patients determined by optical coherence tomography. Br J Ophthalmol 2008;92:1065-8.
4. Fishman GA, Gilbert LD, Fiscella RG, Kimura AE, Jampol LM. Acetazolamide for treatment of chronic macular edema in retinitis pigmentosa. Arch Ophthalmol 1989;107:1445-52.
5. Ozdemir H, Karacorlu SA, Senturk F, Karacorlu M, Uysal O. Assessment of macular function by microperimetry in unilateral resolved central serous chorioretinopathy. Eye 2008;22:204-8.
6. Cideciyan AV, Swider M, Aleman TS, Feuer WJ, Schwartz SB, Russell RC, et al. Macular function in macular degenerations: repeatability of microperimetry as a potential outcome measure for ABCA4-associated retinopathy trials. Invest Ophthalmol Vis Sci 2012;53:841-52.
7. Greenstein VC, Duncker T, Holopigian K, Carr RE, Greenberg JP, Tsang SH, et al. Structural and functional changes associated with normal and abnormal fundus autofluorescence in patients with retinitis pigmentosa. Retina 2012;32:349-57.
8. Okada K, Yamamoto S, Mizunoya S, Hoshino A, Arai M, Takatsuna Y. Correlation of retinal sensitivity measured with fundus-related microperimetry to visual acuity and retinal thickness in eyes with diabetic macular edema. Eye 2006;20:805-9.

How to cite this article:
Özgönül C, Mumcuoğlu T, Gökçe G. Microperimetry Findings of a Patient with Macular Edema Secondary to Retinitis Pigmentosa. J Clin Anal Med 2013;4(suppl 4): 429-31.