Semiinvasive Aspergillosis Case Coexisting to Metastatic Renal Cell Cancer

Renal Hücreli Karsinom Metastazına Eşlik Eden Semiinvaziv Aspergillozis Olgusu

Semiinvaziv Aspergilloz ve Renal Hücreli Kanser / Semiinvasive Aspergillosis and Renal Cell Cancer

Hatice Kılıç[1], Ayşegül Şentürk[1], Ayşegül Karalezli[1], H. Canan Hasanoğlu[2], Hayriye Tatlı[3]
[1]Ankara Atatürk Eğitim ve Araştırma Hastanesi, Göğüs Hastalıkları Kliniği,
[2]Yıldırım Beyazit Üniversitesi, Tıp Fakültesi Hastanesi, Göğüs Hastalıkları Anabilim Dalı,
[3]Ankara Atatürk Eğitim ve Araştırma Hastanesi, Patoloji Kliniği, Ankara, Türkiye

Olgu TÜSAD 2013 35. Ulusal Solunum Kongresinde sunulmuştur.

Özet

Kronik nekrotizan pulmoner aspergilloz, akciğer dokusunun Aspergillus türleri ile invazyonuna bağlı gelişen; akciğerdeki kavite veya kitle lezyonları varlığı ile saptanır. Aynı zamanda semiinvaziv Aspergilloz olarak da tanımlanır. Semiinvaziv Aspergilloz genellikle immünsüprese hastalarda görülür ve geç tanı koyulursa fatal seyirlidir. Akciğer grafi ve toraks bilgisayarlı tomografisindeki metastatik nodülleri nedeniyle hastaneye kabul edilen, 60 yaşındaki renal hücreli kanserli hastayı sunduk. Bronkoskopisinde sarı renkli bronşial sekresyon mevcuttu. Bronşial lavaj sitolojisinde A. Fumigatus'a ait multipl mantar hifaları saptandı. Hastaya Itrakonazol tedavisi uygulandı. Aspergilusa ait bulgu izlenmeyen asemptomatik seyirli olguyu, irdeleme sonucu tesadüfen saptanan semiinvaziv aspergilloz varlığı nedeni ile sunduk.

Anahtar Kelimeler

Renal Hücreli Kanser; Semiinvaziv Aspergilloz; Metastaz; Eroin.

Abstract

Chronic necrotizing pulmonary aspergillosis (CNPA) is defined as an cavity or mass lesion in the lung due to invasion of lung tissue by a fungus of the Aspergillosis species. It was described also as semiinvasive aspergillosis. Semiinvasive pulmonary aspergillosis is generally seen in patients with primer immunocompromised and it can be fatal in the event of late diagnose. We present 60 years old patient who had had renal cell cancer admitted to hospital with metastatic nodüles in his chest X-ray and Thorax computed tomography. We have seen yellow colour of bronchial secretion in his bronchoscopy. Multipl mantar hyphae by A. Fumigatus was detected in his bronchial lavage cytology. Itrakonazol was administred to this patient. We review to this cases due to a semiinvasive aspergillosis was detected randomly when this case who had not both symptomatic and clinical sign by Aspergillosis is investigated.

Keywords

Renal Cell Cancer; Semiinvasive Aspergillosis; Metastasis; Eroin.

DOI: 10.4328/JCAM.2488 Received: 14.04.2014 Accepted: 09.06.2014 Printed: 01.10.2013 J Clin Anal Med 2013;4(suppl 5): 473-5
Corresponding Author: Hatice Kılıç, Ankara Atatürk Eğitim ve Araştırma Hastanesi, Göğüs Hastalıkları Kliniği, Bilkent Caddesi No: 3, 06800 Ankara, Türkiye.
T.: +90 3122912525 F.: +90 3122912705

Giriş

Aspergillus, akciğerde saprofitik kolonizasyondan invaziv nekrotizan pnömoniye kadar değişen özellikte akciğer enfeksiyonu yapabilir [1]. Bu klinik değişkenliği belirleyen hastanın immun durumu ve altta yatan kronik akciğer hastalığıdır [2]. Kronik akciğer hastalıklarının içinde tüberküloz, aktinomiçes, histoplasmosis ve karsinoma sayılabilir [1]. Semiinvaziv aspergillozis sıklıkla yaşlı hastalarda ve KOAH, diabetes mellitus, malnutrisyon ve düşük doz steroid kullanımı gibi komorbid durumlarda ortaya çıkan klinik tablodur [1]. Yavaş seyirli olup radyografik olarak üst lobları ve alt lobların üst bölümlerini tutar [3]. Semiinvaziv aspergillozis tanısı koymak zordur ve genellikle tanı koymada gecikme olur [2]. Tanı; transtorasik veya bronkoskopik olarak mantarın gösterilmesiyle konulur [1]. Olgumuz, metastatik renal hücreli karsinomaya eşlik eden; asemptomatik seyir gösteren semiinvaziv aspergillozis olgusunun akciğerdeki lezyonun kaynağı araştırılırken, araştırma esnasında dokuda gösterilmesi nedeniyle sunulmuştur.

Olgu Sunumu

Berrak hücreli Renal Hücreli kanser (RHK) nedeniyle onkoloji bölümünce takip edilen 60 yaşında erkek hasta; çekilen kontrol Toraks bilgisayarlı tomografide (BT)' de metastatik nodüllerde artış nedeniyle göğüs polikliniğine yönlendirildi. Fizik muayenesinde belirgin patoloji saptanmadı. Tam kan sayımında Beyaz Küre: 6400 K/, Hb: 12.4 g/dl, Platelet: 287000 K/Ul idi. Total IgE: 46 IU/ml, sedim: 72 mm ve CRP: 54 mg/L (0-5 mg/L) saptandı. Biyokimyasında özellik yoktu. Hastanın öyküsünde eroin kullanımı mevcuttu. Kanda bakılan aspergillus spesifiklg-E negatif geldi. Özgeçmişinde 2009 yılında RHK tanısı almış, sağ nefrektomi yapılmış. RT ya da KT tedavisi verilmemişti. Hastanın 2009 yılında çekilen Toraks BT' sinde her iki akciğerde çok sayıda düzensiz sınırlı en büyüğü 27 mm çapa varan metastatik nodüller saptanmıştı. Hastaya bronkoskopi yapılmış, lavaj sitolojisi iltihabi hücreler olarak raporlanmıştı. Hasta kontrole çağrılmış ancak hasta kontrole gelmemiş. 2011 yılında çekilen Toraks BT' de her iki akciğerde en büyüğü sol akciğer alt lob posterior segmentte 45x37 mm boyutlarında ölçülen çok sayıda önceki tetkik ile karşılaştırıldığında sayı ve boyut olarak anlamlı artış gösteren solid kitlesel lezyonlar izlendi. 2011 yılında hastaya bronkoskopi tekrarı yapıldı ve sol alt lob posterior segmentte üzeri sekresyonla kaplı sarı renkli endobronşial lezyon izlendi ve buradan biyopsi alındı. Biyopsi patoloji sonucu: aspergillozis için tanısal olan dar açılı dallanan mantar hifaları ile uyumlu idi (Şekil 1a, Şekil 1b). Hastaya tüm vücut taraması için PET-CT çekildi. PET-CT sonucu: Toraksta sağ akciğer üst lob anterior segmentte yaklaşık 13 mm çaplı (SUV maks:7), alt lob posterobazal segmentte 15 mm çaplı (SUV maks:2.3), 16 mm çaplı (SUV maks:4.9), sol akciğer üst lob anterior segmentte yaklaşık 11 mm çaplı (SUV maks:3.7), alt lob anterobazal segmentte yaklaşık 1 cm çaplı (SUV maks:2.5) nodüler lezyonlarda ve sol alt lob posterobazal segmentte 28x45 mm (SUV maks:13.7) ve hemen medialinde sınırları net ayrılamayan 30x25 mm (SUV maks:7.7) boyutlarında kitle lezyonlarında patolojik artmış 18F FDG tutulumu izlenmişti. Sağ paratrakeal, aortikopulmoner pencerede izlenen, sağ paraaortik lenf nodlarında patolojik 18F FDG tutulumu izlenmemişti. Hastaya tanı amaçlı akciğerdeki solid nodüllere yönelik transtorasik biyopsi yapıldı. Biyopsi patolojisi: desmoplastik iltihabi zemin üzerinde büyük oranda solid odaklar, yer yer psödoglandüler yapılar şeklinde infiltre tümör izlendi. Tümörü oluşturan hücreler geniş, eozinofilik, granüler, yer yer şeffaf sitoplazmalı, yuvarlak nükleuslu, küçük nükleollü saptandı. İmmün histokimyasal incelemede epitelyal membran antijen (EMA), vimentin ile pozitiflik mevcuttu. Napsin fokal zayıf pozitif, TTF-1, keratin 7, CD10, P63, RCC, CD 117, LCA, HCC negatifti. Patolojik olarak renal kitleye ait preparatlarla karşılaştırıldığında akciğerdeki tümör ile renal tümörün morfolojik olarak benzerlik gösterdiği alanlar mevcuttu. Öncelikle metastatik karsinom olarak değerlendirildi. Hastaya akciğerdeki aspergillozise yönelik itrakonazol tedavisi başlandı. Hasta metastatik RKK nedeniyle takibi açısından onkoloji bölümüne yönlendirildi. Onkoloji bölümünce kemoterapi programına alınan hasta kemoterapi sonrası ilaçsız takip edilmektedir.

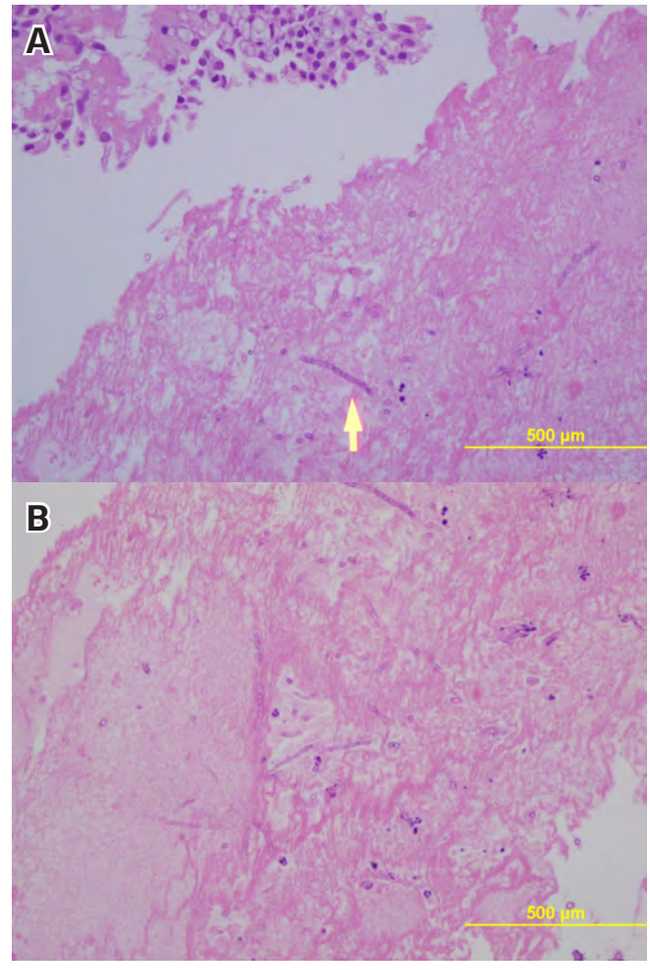

Şekil 1. Epitel altında Aspergillusa ait mantar hifalari (A), Dar acili Aspergillosis mantar hifalari gorunumu X400 Hematoksilen eozinozin (B).

Tartışma

Kronik nekrotizan aspergillosis diğer adıyla semiinvaziv aspergillozis veya subakut invaziv aspergillozis ilk olarak 1981 yılında Gefter ve Binder tarafından tanımlanmıştır [4]. Genellikle A. Fumigatus etkendir [4]. Semiinvaziv Aspergillosis invaziv pulmoner aspergillozisin tersine yavaş seyirlidir [4]. İlerlemesi haftalar hatta aylar alabilir [4]. Damar invazyonu veya diğer organlara yayılım beklendik bir olay değildir [4]. Semiinvaziv aspergillozis nadir görülür, bu konuyla ilgili bilgilerimiz vaka sunumlarına ve küçük vaka serilerine dayanır [4]. Kronik nekrotizan aspergillozis genellikle orta ve ileri yaştaki hastalarda görülür [4]. Ge-

nellikle KOAH, geçirilmiş tüberküloz sekeli, torasik cerrahi, radyoterapi, pnömokonyoz, kistik fibrozis, akciğer enfarktı veya nadir olarak sarkoidoz gibi altta yatan kronik bir akciğer hastalığı vardır [4]. Genellikle DM, alkolizm, kronik karaciğer hastalığı, düşük doz kortikosteroid tedavisi, malnutrisyon ve konnektif doku hastalıkları gibi hafif immunsuprese kişilerde görülmektedir [4]. Hastalar genellikle ateş, 1-6 ayda kilo kaybı, yorgunluk, keyifsizlik gibi konstitusyonel semptomlarla gelmektedir. Bu semptomlara kronik produktif öksürük ve hemoptizi de eşlik edebilmektedir [4]. Bazen hastalar asemptomatik de olabilmektedir (4). Akciğer grafisi ve toraks BT' de genellikle üst loblarda konsolidasyon, plevral kalınlaşma ve kaviter lezyon görülmektedir [4]. Karakteristik olarak radyolojik bulgular haftalar veya aylar içinde ilerlemeye eğilimlidir [4].

Hastaların çoğunda A. Fumigatusa karşı serum IgG pozitif saptanmaktadır [4-5]. Aspergillusa karşı hızlı deri reaksiyonu testi de yardımcı bir testtir ancak tanısal değildir [4]. Balgam veya bronkoskopi lavajının aspergillus kültürü de pozitif olabilmektedir [4]. Aspergillusun hücre duvarında bulunan bir eksoantijen olan Galaktomannanın; serumda daha nadiren bronkoalveolar lavaj ve diğer vücut sıvılarında gösterilmesi, invaziv aspergillosis tanısına katkıda bulunmaktadır. Ancak tanıda kullanılan yöntemler olan lateks aglütinasyon ve ELİSA testi ile Galaktomannana dair yanlış pozitif sonuçlar saptanması; bu testi sadece erken tanının kritik önem taşıdığı hastalarda kullanılabilir kılmaktadır. Galaktomannan testi, bu nedenle tanıda rutin olarak her hastada kullanılmamaktadır [5]. Çalışmalarda sensitivitesi %29-100, spesifitesi ise %90'ın üzerinde saptanmıştır [6]. Biz de aynı gerekçe ve hastanemizde rutin çalışılan bir test olmamasından dolayı bu testi çalışmadık. Tanıda yer diğer testler de Aspergillus spesifik İmmünglobulin-E ve Aspergillus PCR'dır. Aspergillus spesifik İmmünglobulin-E tanıda öncelikle ABPA'yı destekleyen bir bulgu olmakla birlikte rutin çalışılan bir test olduğu için olgumuzda çalışıldı ve negatif sonuç saptandı. Aspergillus PCR ise tanıya katkısı olmakla birlikte düşük spesifite ve sensitiviteye sahip olması nedeni ile tanıda az sıklıkta kullanılmaktadır [7]. Olgumuzda bu test çalışılmadı. Tanıyı kesinleştirmek için histolojik olarak mantarın doku invazyonunun ve kültürde aspergillus üremesinin gösterilmesi gerekmektedir [4]. Patolojik olarak semiinvaziv aspergillozis akciğer dokusunun nekrozu, kavite duvarının akut veya kronik inflamasyonu ve hifaların gösterilmesi ile karakterizedir [4]. Tanıyı koymak zordur bu nedenle genellikle tanıda gecikme olmaktadır [4]. Bu da morbidite ve mortalite gelişmesine neden olmaktadır [4]. Semiinvaziv aspergillozis, literatürde mide, kolorektal ve akciğer kanseri malignitelerine eşlik eden klinik olgu sunumu şeklinde bildirilmektedir [8]. Literatürde renal hücreli karsinom ve semiinvaziv aspergillosis birlikteliği olan olgu bildirilmemiştir. Eşlik eden KOAH, diabetes mellitus gibi hastalıkları olmayan hastanın eroin kullanımı ve altta malignitesi dışında ek hastalığı yoktur. Hastanın bronkoskopisindeki endobronşiyal lezyondan alınan biyopside Aspergillus için spesifik olan dar açılı mantar hifaları görünümü saptandı. Dokuda etkenin gösterilmesi subakut, kronik seyir ve invaziv olmayan klinik tablo nedeni ile semiinvaziv Aspergillozis olarak değerlendirildi ve olguya itrakonazol tedavisi başlandı.

Sonuç olarak, renal hücreli karsinom akciğer metastazı şeklinde presente olan, subakut seyirli olgumuz; metastazla uyumlu klinik tablo göstermekteydi. Aspergillus düşündürecek bir klinik izlenmeyen olgu; akciğerde saptanan lezyonlara yönelik yapılan araştırma esnasında, asemptomatik seyir esnasında irdeleme sonucu semiinvaziv Aspergillozis saptanması nedeni ile sunulmuştur.

Çıkar Çakışması ve Finansman Beyanı

Bu çalışmada çıkar çakışması ve finansman destek alındığı beyan edilmemiştir.

Kaynaklar

1- Jhun BW, Jeon K, Eom JS, Lee JH, Suh GY, Kwon OJ et al. Clinical characteristics and treatment outcomes of chronic pulmonary Aspergillosis. Med Mycol 2013;51(8):811-17.

2-Nam HS, Jeon K, Um SW, Suh GY, PyoChung M, Kim H et al. Clinical characteristics and treatment outcomes of chronic necrotizing pulmonary Aspergillosis: a review of 43 cases. Int J Infect Dis 2010;14:479–82.

3-Joung MK, Kong DS, Song JH, Peck KR. Concurrent Nocardia related brain abscess and semi-invasive pulmonary Aspergillosis in an immunocompetent patient. J Korean Neurosurg 2011;49:305-307.

4-Zmeili OS and Soubani AO. Pulmonary Aspergillosis: a clinical update. Q J Med 2007;100(6):317-34.

5- Sapmaz F, Sapmaz İ, Saba T, Haberal C. Türkiye Aspergillus enfeksiyonuna bağlı kronik plevral ampiyemde güncel tedavi yaklaşımları. J Clin Anal Med 2012;3(3):374-8.

6- Mennink-Kersten MA, Klont RR, Warris A, Op den Camp HJ, Verweij PE. Bifidobacterium lipoteichoic acid and false ELISA reactivity in aspergillus antigen detection. Lancet 2004; 363:325–27.

7. Hope WW, Walsh TJ, Denning DW. Laboratory diagnosis of invasive aspergillosis. http://infection.thelancet.com 2005;5(10):609-22.

8- Baliko Z, Sarosi V, Illes MB, Varga Z, Hegedus G, Molnar P et al. PET-CT imaging and reality. Pathol Onco Res 2011;17(2):393-5.

How to cite this article:

Kılıç H, Şentürk A, Karalezli A, Hasanoğlu HC, Tatlı H. Semiinvasive Aspergillosis Case Coexisting to Metastatic Renal Cell Cancer. J Clin Anal Med 2013;4(suppl 5): 473-5.