Case Report: Calcific Aortic Valve Stenosis Due to Central Retinal Artery Occlusion

Olgu Sunumu: Kalsifik Aort Kapak Stenozuna Bağlı Gelişen Santral Retinal Arter Tıkanıklığı

Santral Retinal Arter Tıkanıklığı / Central Retinal Artery Occlusion

Ender Şener[1], Özdemir Özdemir[2]
[1]Tokat Medicalpark Hastanesi Göz Hastalıkları Bölümü, Tokat,
[2]Zekai Tahir Burak Kadın Sağlığı Eğitim ve Araştırma Hastanesi, Göz Hastalıkları, Ankara, Türkiye

Özet

Bu olguda, kalsifik aort kapak stenozu nedeniyle spontan gelişen santral retinal arter tıkanıklığı (SRAT) görülen 48 yaşında bir erkek hasta rapor edildi. Hastanın başka sistemik hastalığı yoktu. SRAT genellikle ileri yaşta ve sistemik risk faktörleri bulunan kimselerde görülür. SRAT; ani, ağrısız, ciddi görme kaybıyla sonuçlanır. Elli yaş altında SRAT çok nadir görülmesine rağmen özellikle aort kalp kapak bozukluğu ve kalsifik aort stenozu bulunan genç yaştaki kalp hastalarında SRAT gelişebilmektedir.

Anahtar Kelimeler

Santral Retinal Arter Tıkanıklığı; Aort Kapak Stenozu; Ani Görme Kaybı

Abstract

In this case, it was reported that a 48 year old male patient with spontaneous central retinal artery occlusion (CRAO) due to calcific aortic valve stenosis. He had no other systemic disease. CRAO usually occurs in elder patients with systemic risk factors. CRAO results in sudden, painless and severe vision loss. Altough, CRAO is seen rarely under 50 year old, it may appear in younger patient with aortic valve disease and calcific aortic valve stenosis caused cardiac disease.

Keywords

Central Retinal Artery Occlusion; Aortic Valve Stenosis; Sudden Loss of Vision

DOI: 10.4328/JCAM.2580 Received: 21.05.2014 Accepted: 14.06.2014 Printed: 01.10.2013 J Clin Anal Med 2013;4(suppl 5): 491-3
Corresponding Author: Ender Şener, Vali Zekaigümüşdiş Cad. No: 29 Medicalpark Hastanesi Göz Hastalıkları Bölümü, PK: 60000, Merkez, Tokat, Türkiye.
GSM: +905055116116 E-Mail: endersener@msn.com

Giriş

Santral retinal arter tıkanıklığı ilk kez 1859 da Von Greafe tarafından oftalmoskopla izlenerek çizilmiş ve yayınlanmıştır[1]. SRAT'nın yaklaşık 100.000 de 1,3 oranında görüldüğü tahmin edilmektedir[2]. Kalsifik retinal embolizm, görme kaybının nadir bir sebebidir ve genellikle kalsifik kalp kapaklarından özellikle de kalsifik aort stenozisinden embolizasyonla meydana gelir. Kalsifik retinal embolizasyonla ilgili literatürdeki veriler bazı izole olgu sunumları ve küçük serilerle sınırlıdır. Biz burada aort stenozuna bağlı SRAT gelişen 48 yaşında bir erkek hastayı rapor ediyoruz.

Olgu Sunumu

Kırk sekiz yaşında erkek hasta; kardiyoloji bölümüne nefes darlığı, egzersiz intoleransı ve bulanık görme şikayetiyle müracaat etti. Öyküsünden hastanın yaklaşık beş yıldır devam eden nefes darlığı olduğu, bir iş yaparken çabuk yorulduğu ve iki gündür bulanık gördüğü öğrenildi. Hastanın özgeçmişinde hipertansiyon, diabet, hiperlipidemi veya obesite olmadığı saptandı. Hasta sigara içmiyordu. Hastanın soygeçmişinde, ailesinde erken yaşta kalp hastalığı ve anne ile babasında hipertansiyon öyküsü vardı. Fizik muayenede: nabız 72 atım/dakika, düzenli, kan basıncı 100/70mmHg idi. Elektrokardiyografide normal sinüs ritmi vardı. Laboratuvar incelemelerinde: biyokimya normal sınırlarda, hemogram normal sınırlarda, aktive parsiyel tromboplastin zamanı (APTT) 30.1, protrombin zamanı (PT) 14.3, internasyonel normalized ratio (INR) 1.11 ve protrombin aktivitesi 85 bulundu. Dopler ekokardiyografide (EKO): sol ventrikül çapı ve sistolik fonksiyonları normal, ejeksiyon fraksiyonu % 65, sol ventrikül konsantrik hipertrofisi, ciddi aort darlığı ve aort kapaklarında kalsifikasyon rapor edildi.

Aynı gün yapılan göz muayenesinde her iki gözün düzeltilmiş en iyi görme keskinliği snellen eşeli ile 10/10, göz içi basıncı sağda 19 mmHg, solda 21 mmHg bulundu. Sağ pupillada direkt ışık refleksi zayıf, indirekt ışık refleksi normaldi. Yapılan görme alanı muayenesinde sağda konsantrik daralma tespit edildi, sol normal bulundu. Fundus incelemesinde sağ gözde retinada iskemik ödem nedeniyle tipik soluk beyaz görünüm vardı. Bu görünüm silioretinal arterin beslediği normal görünümdeki maküla ile arkad kenarından keskin olarak ayrılıyordu. Silioretinal arter korunduğu için makulada Japon bayrağı görünümü yoktu. Retinal kan akımında segmentasyon mevcuttu (Resim 1). Hastaya yapılan fundus floresein anjiografide (FFA); sağ gözde damarsal dolum defektleri, retinal arter dolum süresinde ve arteriyovenöz geçiş süresinde uzama, kan akımında segmantasyon ve SRAT tespit edildi fakat silioretinal arter korunmuştu (Resim 2). Sol göz FFA bulguları normal olarak değerlendirildi. Göz hastalıkları kliniğinde hastaya antiglokomatöz tedavi [timolol maleat % 0.50, 2X1 ve oral karbonik anhidraz inhibitörü (asetozolamide 250 mg, 4X1)] başlandı. Hastaya oküler masaj uygulandı ve servisde takibe alındı.

Ertesi gün yapılan koroner anjiografi tetkikinde, sağ koroner arterin dominant besleyici arter olduğu ve koroner anjiografinin normal bulunduğu bildirildi. Kalp damar cerrahisi tarafından hastaya aort kapak replasmanı planlandı. Hastanın takiplerinde birinci aydaki kontrolünde görme keskinliğinin korunduğu fakat görme alanındaki konsantrik daralmada bir düzelme olmadığı görüldü. Bu olgu sunumu Helsinki Deklerasyonu Prensipleri'ne uygun olarak ve hastanın "bilgilendirilmiş olur"u alınarak hazırlanmıştır.



Resim 1. Renkli fundus fotoğrafı. Silioretinal arterin beslediği santral alan normal görünümde. Retinada iskemik ödem nedeniyle tipik soluk beyaz görünüm mevcut.

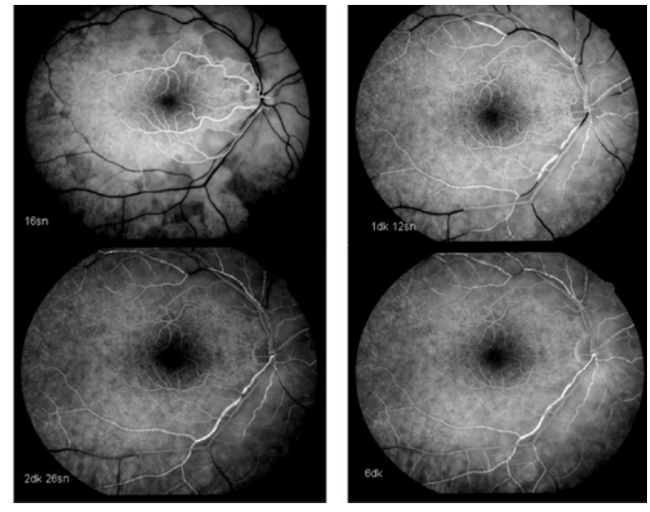

Resim 2. FFA bulguları: Damarsal dolum defektleri, retinal arter dolum süresinde ve arteryovenöz geçiş süresinde uzama, segmentasyon ve SRAT izleniyor. Silioretinal arterin korunduğu görülüyor

Tartışma

SRAT ani ve ciddi görme kaybıyla sonuçlanan oftalmik acil bir durumdur. SRAT hastalarının çoğu yaşlı ve aterosklerotik hastalığın yaygın risk faktörlerini içeren kişilerdir [3]. SRAT ın en sık nedeni embolilerdir. Retinal arter embolileri genellikle üç tiptir: kalsifik, kollesterol ve trombosit-fibrin kaynaklı olanlar[4]. Bizim olgumuz 48 yaşındaydı ve aterosklerotik bir hastalığı, hipertansiyonu, diabeti ya da hiperlipidemisi yoktu. Hastanın hemogramı, biyokimya incelemeleri, APTT, protrombin zamanı, INR ve protrombin aktivitesi normaldi ancak hastada aort kapak hastalığı bulunuyordu.

Aort stenozunda retinal arter embolizasyonu nadir görülen fakat ciddi bir komplikasyondur[5]. Aort stenozu bulunan hastalarda, kalsifik embolizm kardiak cerrahi veya kalp kateterizasyonu sonrası görülebilir fakat aort stenozunda spontan kalsifik embolizm nadirdir. Inoue ve ark. [6] aort kapak stenozu bulunan adölesan çağdaki bir hastada transkateteryal balon aortik valvüloplastiyi takiben gelişen santral retinal arter tıkanıklığı vakası bildirmiştir. Rodriquez ve ark. [7] ise kalsifiye aort kapak stenozu olan bir hastada retinal arterde spontan gelişen kalsifik

embolizasyon olgusunu rapor etmiştir. Yine literatürde Mannino ve ark. [5] kalsifik aort kapak hastalıklarına ikincil, genç hastalarda akut gelişen retinal arter tıkanıklığı olguları tanımlamışlar ve bu nedenle erken cerrahi müdahale tartışmalarının çok rasyonel olduğunu savunmuşlardır. Bizim olgumuz da literatürde az sayıdaki bu olgularla benzerlik göstermektedir. Özellikle bu hastanın genç yaşta olması ve santral retinal arter tıkanıklığı gelişimi için ek risk faktörleri taşımamasına rağmen spontan retinal arter tıkanıklığı gelişmesi dikkat çekmektedir.

Sunulan bu olguda silioretinal arter korunmuştu. Muci-Mendoza ve ark. [8] kalsifik kalp kapak hastalığı bulunan bir hastada silioretinal kollateral gelişimini belgelemiştir. Bu olay retinal arter oklüzyonu sonrası oluşmuştur ve yazarlar retinal arter oklüzyonunun kalsifik kalp kapaklarından kalsifik embolizm yoluyla oluştuğuna inanmaktadırlar. Biz olgumuzdaki silioretinal arterin toplumda görülen normal varyasyona bağlı olduğunu düşünüyoruz.

Kalsifik aort stenozu bulunan kişilerde başka bir sistemik risk faktörü olmasa bile spontan santral retinal arter tıkanıklığı gelişebilir. Bu olguda silioretinal arter varyasyonu sayesinde santral görme korunmuştu fakat SRAT genellikle ciddi görme kaybıyla sonuçlanır.

Çıkar Çakışması ve Finansman Beyanı

Bu çalışmada çıkar çakışması ve finansman destek alındığı beyan edilmemiştir.

Kaynaklar

1. vonGraefe A. Über embolie der arteria centralis retinae als ursache plötzlicher erblindung. Graefes Arch Ophthalmol 1859;5:136–85.
2. Leavitt JA, Larson TA, Hodge DO, Gullerud RE. The incidence of central retinal artery occlusion in Olmsted, Minnesota. Am J Ophtalmol 2011;152(5):820-3.
3. Varma DD, Cugati S, Lee AW, Chen CS. A review of central retinal artery occlusion: clinical presentation and management. Eye 2013;27(6):688–97.
4. Hayreh SS, Podhajsky PA, Zimmeman MB. Retinal artery occlusion: associated systemic and ophthalmic abnormalities. Ophthalmology 2009;116(10):1928-36.
5. Mannino G, Romano M, Calanchini M, Mannino C, Cascone NC. Branch retinal artery embolization due to calcific aortic valve stenosis. Eur J Ophthalmol 2010;20(3):625-8.
6. Inoue H, Muneuchi J, Ohno T, Arikawa A, Ishibashi T, Hara T. Central retinal artery occlusion following transcatheter balon aortic valvuloplasty in an adolescent with aortic valvular stenosis. Pediatr Cardiol 2008;29(4):830-3.
7. Rodriquez Suarez ML, Trabanco IM, Moris C, Burgueno C, Lambert JL, Cortina A. Spontaneous calcific embolization in calcified aortic valve stenosis. Rev Esp Cardiol 1992;45(5):357-9.
8. Muci- Mendoza R, Parsa CF, Hoyt WF. Development of cilioretinal collaterals in a patient with calcific valvular heart disease. Arch Ophthalmol 1998;116(2):255.

How to cite this article:
Şener E, Özdemir Ö. Case Report: Calcific Aortic Valve Stenosis Due to Central Retinal Artery Occlusion. J Clin Anal Med 2013;4(suppl 5): 491-3.