# Tandoor Heat Related Symmetric Squamous Cell Carcinoma: Case Report

# Tandır Sıcağı İle İlişkili Simetrik Skuamoz Hücreli Karsinom: Vaka Sunumu

Simetrik Skuamoz Hücreli Karsinom / Symmetric Squamous Cell Carcinoma

Hatice Uce Özkol[1], Ömer Çalka[1], Göktürk Dere[1], İrfan Bayram[2]
[1]Dermatoloji AD, [2]Patoloji AD, Yüzüncü Yıl Üniversitesi, Tıp Fakültesi, Van, Türkiye

**Özet**

Derinin skuamoz hücreli karsinomu [SHK] keratinize epitelyum hücrelerinin malin tümörüdür. Melanomdan sonra ikinci sıklıkta ölüme yol açan deri kanseridir. SHK için tanımlanmış risk faktörleri yaş, erkek cinsiyet, güneş ışığına maruz kalma, prekanseröz lezyon varlığı ve immünsüpresyondur. Diğer etiyolojik faktörlerden biride bazı toplumlarda ayrı bir antite olarak bildirilmiş kronik ısı maruziyetidir. Tandır Doğu ve Güneydoğu Anadolu da ekmek pişirmek amacıyla kullanılan derin çukur yapısında bir fırındır. Uzun süreli tandır kullanan bayanlarda eller ve yüz yaklaşık 450°C 'ye varan sıcaklığa maruz kalır. Bu yazıda her iki el bileğinde SHK gelişen 71 yaşında bayan hasta sunuyoruz. Hasta yaklaşık 40 yıl tandır sıcağına maruz kalmıştı. Hastamızda tekrarlayan ve uzun süren ısı maruziyetinin malin dönüşüme katkıda bulunduğunu düşündük. Tandır sıcağına bağlı gelişmiş simetrik SHK olgusunu ilk kez tanımlıyoruz.

**Anahtar Kelimeler**

Skuamoz Hücreli Karsinom; Simetrik Tutulum; Tandır Sıcağı

**Abstract**

Skin squamous cell carsinoma (sSCC) is a malignant tumor of keratinizing epidermal cells. It is the second leading cause of death after melanoma. The risk factors for SCC include older age, male sex, sun exposure, precancerous lesion and immunosuppression. Other etiological factors responsible in the development of cutaneous SCC in some societies include chronic exposure to thermal radiation. Tandoor is used specifically in the eastern and southeastern regions of Turkey for made bread. Hands and face are subjected to a temperature of approximate 450°C for a lengthy period while using the tandoor. In this paper we presented a 71 years old female patient with squamous cell carcinoma in her both wrists. She was exposed to tandoor heat for approximately 40 years. We think the continuous and repetitive high-temperature might have significantly contributed to development of the neoplasia in our patient. Tandoor heat related bilateral SCC in our present case report appears to be first reported in literature.

**Keywords**

Squamous Cell Carcinoma; Symmetrical Involvement; Tandoor Heat

DOI: 10.4328/JCAM.2608 Received: 05.06.2014 Accepted: 20.06.2014 Printed: 01.10.2013 J Clin Anal Med 2013;4(suppl 5): 497-9
Corresponding Author: Hatice Uce Özkol, Yüzüncü Yıl Üniversitesi, Tıp Fakültesi, Dermatoloji AD, 65300 Van, Turkey.
T.: +90 4322150471/6798 F.: +90 4322167519 E-Mail: drhaticeuce@gmail.com

## Giriş

Skuamöz hücreli karsinom (SHK), bazal hücreli karsinomdan sonra en sık görülen nonmelanotik deri kanseridir [1]. Kronik ultraviyoleye (UV) maruz kalma cilt kanserlerinin en sık nedenidir [2]. Sıcağa uzun süre maruz kalma sonrası SHK gelişmiş bazı olgular bildirilmiştir [3,4]. SHK normal deriden gelişebilmekle birlikte sıklıkla öncü lezyonlar zemininde gelişir [2,5]. SHK' nın sıklıkla görüldüğü lokalizasyonlar baş, boyun, kollar gibi güneşe fazla maruz kalan alanlardır [1,6,7]. Multiple primer kutanöz SHK oldukça nadir bir durumdur. SHK' nın çok odaklı gelişimi, primerinin yayılması veya diğer malin durumlardan gelişen yaygın deri metastazı nedeniyle oluşabilir [1]. Her iki el bileğine simetrik olarak yerleşen ve tandır sıcağına bağlı geliştiği düşünülen SHK olgusunu daha önce literatürde bildirilmediği için sunmayı uygun bulduk.

## Olgu Sunumu

Polikliniğimize 71 yaşında bayan hasta el bileklerinde iki yıldır iyileşmeyen yara nedeniyle başvurdu. Hastanın el bileklerindeki yaralar küçük kabuklu yaralar şeklinde başlamış ve son 2-3 ay içerisinde hızla büyümüş. Ayrıca bir yıl öncesinde burun üzerinde başlayıp, halen iyileşmeyen küçük bir yarası olmuş. Bu şikâyetleri için daha önce adını bilmediği kremler kullanmış ancak fayda görmemiş. Öncesinde herhangi bir travma, yanık veya nedbe öyküsü yokmuş. Hasta köyde yaşıyormuş ve yaklaşık 40 yıl boyunca haftada 2-3 kez tandırda ekmek pişirmiş. Yapılan dermatolojik muayenede her iki el bileği dış yüzünde yaklaşık 5x4 cm ebatlı kenarları eritemli, kabarık ve ülsere plaklar ile burun sağ kanadı üzerinde yaklaşık 1x0,5 cm ebatlı ortasında siyah renkli kurut bulunan atrofik plak mevcuttu (Resim1). Sedimentasyon hızı 45 mm/h, CRP 21 mg/L olarak değerlendirildi. Diğer rutin laboratuvar testleri doğaldı. Yapılan histopatolojik incelemede kronik inflamasyon bulguları gösteren stroma içinde değişik büyüklükte düzensiz infiltratif adacıklar oluşturan, yer yer keratin incileri yapan diskeratotik ve pleomorfik atipik keratinositler gözlendi (Resim2). Biyopsi sonucu iyi diferansiye skuamöz hücreli karsinom olarak değerlendirildi. Hastanın lezyonları kriyoterapi ve diğer medikal tedaviler için uygun olmadığından dolayı cerrahi tedavi önerildi ve plastik cerrahiye yönlendirildi. Fakat hastanın cerrahi tedaviyi kabul etmediği ve radyoterapi planlandığı öğrenildi.



Resim 1. Her iki el bileği dış yüzünde yaklaşık 5x4 cm ebatlı kenarları eritemli, kabarık ve ülsere plaklar.

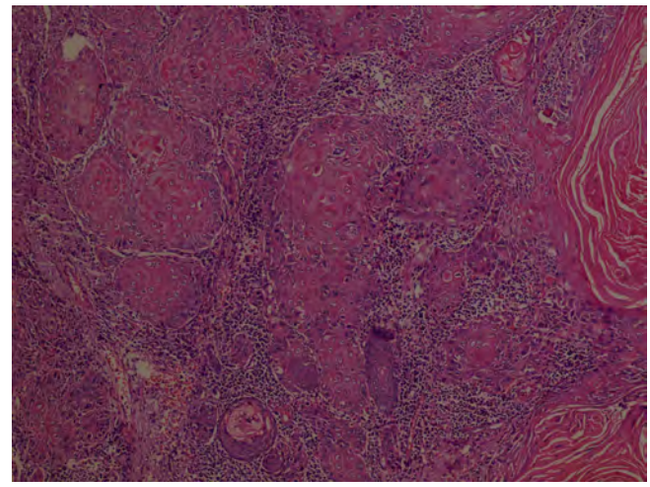

Resim 2. Kronik inflamasyon bulguları gösteren stroma içinde değişik büyüklükte düzensiz infiltratif adacıklar oluşturan, yer yer keratin incileri yapan diskeratotik ve pleomorfik atipik keratinositler (H&E x100)

## Tartışma

Kutanöz skuamöz hücreli karsinomlar tüm cilt kanserlerinin yaklaşık %20 sini oluşturmaktadır. Primer kutanöz SHK'lar genellikle vücudun güneşe maruz kalan bölgelerinden gelişir, başta UV-B olmak üzere kronik UV' ye maruz kalma cilt kanserlerinin primer nedenidir [2]. SHK normal deriden de gelişebilir. Ancak sıklıkla kronik iyileşmeyen yaralar, yanık skarları, diskoid lupus eritematozus, eroziv liken planus, porokeratozis, aktinik keratoz, Bowen hastalığı, lupus vulgaris, radyasyon dermatiti gibi öncü lezyonlar zemininde geliştiği bilinmektedir [2,5]. Bizim vakamızın hikâyesinde öncü lezyon yoktu. Fakat hastanın yaklaşık 40 yıl tandır sıcağına maruz kalma öyküsü vardı. Literatürde sıcakla ilişkilendirilmiş çok sayıda vaka olmakla birlikte simetrik tutulum olan vakaya rastlanmadı [3,4]. Hastanın el bileklerinde simetrik SHK olması tandır sıcağının kuvvetli etiyolojik sebep olduğunu düşündürdü.

İleri yaş, erkek cinsiyet, UV radyasyon, immünosüpresyon, human papilloma virus enfeksiyonu, prekanseröz lezyonlar, skarlar, oral psoralen, arsenik gibi kimyasallara maruz kalma risk faktörleridir. Hindistan, Çin, Kaşmir gibi bazı bölgelerde ısınmak amacıyla kullanılan bazı aletlere bağlı gelişen SHK olguları bildirilmiştir. Aletin adı verilerek özel adlandırmalar yapılmıştır. Örneğin Kaşmir bölgesinde kangri kanser şeklinde spesifik SHK isimlendirmeleri yapılmıştır [4]. Albinizm, epidermodisplaiza verrüsiformis, kseroderma pigmentosum gibi genetik bozukluklar SHK ye zemin hazırlar [1]. Kseroderma pigmentosum hastaları genel popülasyona göre 1000 kat daha fazla deri kanseri geliştirme riskine sahiptir ve kanserlerin başlama yaşı 50 yaş azalmıştır Baş, boyun ve kol gibi güneşe maruz kalan alanlarda SHK daha sık görülür [1,6,7]. Vakamızda gözlemlediğimiz risk faktör-

leri ileri yaş, UV ve tandır sıcağına maruz kalma şeklindeydi. Lezyonun özellikle el bileklerinde simetrik olması kronik ısıya maruz kalmanın en önemli faktör olduğunu gösterir.

En yaygın histopatolojik patern, yaklaşık %46 oranında olan iyi diferansiye formdur [8]. Pleomorfizm ve mitozisli nükleus içeren parlak eozinofilik keratinositler bulunur. Keratin incileri ve apopitotik hücreler sıklıkla belirgindir. İnvazyon dermis içinde değişen seviyelerde serbest uzanan ayrılmış tümör adaları olarak görülür. Kötü diferansiye tümörlerde perinöral infiltrasyon ve sklerotik stromal değişiklikler belirgindir [5]. Olgumuzun histopatolojik incelemesi iyi diferansiye SHK olarak değerlendirildi.

Kutanöz SHK, %3-8 oranında lokal nüks ve %4-5 oranında metastaz yapabilir [6]. Lokal metastaz başlangıçta yüzeysel, sonra derin lenf bezlerine lenfatikler yoluyla olur [1]. Uzak metastaz hematojen yayılma ile çoğunlukla akciğer, karaciğer, beyin, deri ve kemiğe olur [1,9]. Tümörün düşük veya yüksek riskli olduğunu daha iyi tanımlamak için klinik çap ve patoloji raporundaki kalınlığı bildirmek önemlidir. Tümör çap ve kalınlığı lokal nüks için önemli bir prognostik faktördür. Derin yapılara invazyon, kulakta yerleşmiş olması, kötü diferansiyasyon, tümör çap ve kalınlığı ise metastaz için önemli prognostik faktörlerdir [6]. Ayrıca skar zemininde gelişen SHK, normal deride gelişene göre daha kötü prognozludur [8,9].

Kutanöz SHK tedavisinde cerrahi sırasında frozen dışında Mohs mikrografik cerrahi de yapılabilir. Bu yöntem görünen tüm tümörün dilimler halinde çıkarılması ve bu sayede lezyonun gerçek boyutları ve üç boyutlu şeklinin belirlenmesi prensibine dayanır. Eksize edilen dokunun alt sınırından horizontal frozen kesit örnekleri mikroskobik olarak incelenir ve tümör temizlenmesi mikroskobik olarak doğrulanana kadar cerrahi müdahale devam eder [10]. Radyoterapi ve kemoterapi adjuvan olarak veya yaygın olgularda palyatif amaçlı kullanılabilir [9]. SHK'nın nüks lezyonlarında sıkça metastaz olması nedeniyle, bu hastalarda lenf nodları çok iyi değerlendirilmelidir. Klinik olarak var olan lenf nodları için bölgesel lenf nodu küretajı kesinlikle önerilir [11]. Son zamanlarda, intralezyonel veya intravenöz kemoterapi ile elektrik akımından oluşan elektrokemoterapi, metastatik deri nodüllerinde yeni bir tedavi yöntemi olarak önerilmektedir [10].

Bu yazıda tandır sıcağına bağlı gelişmiş simetrik yerleşimli SHK olgusunu anlattık. Tandıra bağlı gelişmiş SHK literatürde hiç görülmediği için olguyu sunmayı uygun bulduk.

### *Çıkar Çakışması ve Finansman Beyanı*

Bu çalışmada çıkar çakışması ve finansman destek alındığı beyan edilmemiştir.

**Kaynaklar**

1. Kaur J, Sharma N, Sharma S. Multiple cutaneous squamous cell carcinomas:primary carcinomas versus cutaneous metastasis. J Cancer Res Ther 2012;8(2):300-2.
2. Ljubenovic MS, Ljubenovic DB, Binic II, Jankovic AS, Jancic SA. Cutaneous tuberculosis and squamous-cell carcinoma. An Bras Dermatol 2011;86(3):541-4.
3. Wolfe CM, Green WH, Cognetta AB Jr, Hatfield HK. Heat-induced squamous cell carcinoma of the lower extremities in a wildlands firefighter. J Am Acad Dermatol 2012;67(6): 272-3.
4. Wani I. Kangri cancer. Surgery 2010;147(4):586-8.
5. Rigel DS, Cockerell CJ, Carucci J, Wharton J. Actinic Keratosis, Basal Cell Carcinoma and Squamous Cell Carcinoma. In:Callen PJ, Horn TD, Mancini AJ, Salasche SJ, Schaffer JV, Schwarz T, Stingle G, Stone MS, editors. Dermatology. 2nd ed. Spain:Mosby –Elsevier;2008. p.1643-50.
6. Roozeboom MH, Lohman BG, Westers-Attema A, Nelemans PJ, Botterweck AA, van Marion AM, et al. Clinical and histological prognostic factors for local recurrence and metastasis of cutaneous squamous cell carcinoma: analysis of a defined population. Acta Derm Venereol 2013;93(4):417-21.
7. Alymlahi E, Dafiri R. Bilateral facial squamous cell carcinoma in an 18-month-old girl with xeroderma pigmentosum. J Postgrad Med 2005;51(2):128-30.
8. Adinarayan M, Krishnamurthy SP. Clinicopathological evaluation of nonmelanoma skin cancer. Indian J Dermatol 2011; 56(6):670-2.
9. Cocchetto V, Magrin P, de Paula RA, Aidé M, Monte Razo L, Pantaleão L. Squamous cell carcinoma in chronic wound: Marjolin ulcer. Dermatol Online J 2013:15;19(2):7.
10. Agir H, Adams BM, Mackinnon CA. Squamous cell carcinoma of the palm: a case report. Acta Orthop Traumatol Turc 2007; 41(4):321-5.
11. Sever C, Kulaçı Y, Öksüz S. Subungual Squamous Cell Carcinoma Masquerading as an Onychomycosis. J Clin Anal Med 2012;3(2): 231-3.

*How to cite this article:*
Özkol HU, Çalka Ö, Dere G, Bayram İ. Tandoor Heat Related Symmetric Squamous Cell Carcinoma: Case Report. J Clin Anal Med 2013;4(suppl 5): 497-9.