Penetrating Cardiac and Hepatic Injury; Polytrauma of a Child After Bombing

Penetran Kardiyak ve Hepatik Yaralanma; Bombalama Sonrası Politravmalı Çocuk Olgu

Penetran Kardiyak ve Hepatik Yaralanma / Penetrating Cardiac and Hepatic Injury

Barış Akça[1], Mustafa Tuşat[2]
[1]Kalp ve Damar Cerrahisi Kliniği, [2]Pediyatrik Cerrahi Kliniği, Kilis Devlet Hastanesi, Kilis, Türkiye

Özet

Hastalar bombalı saldırının ardından blast, penetran ve yanık bileşenleri olan farklı yaralanma kombinasyonları ile politravma olguları olarak hastaneye getirilirler. Bombalama sonucunda oluşan penetran torakoabdominal yaralanmalarda kardiyak yaralanma olasılığının unutulmaması gerekir. Çocuklarda penetran kardiyak yaralanma nadir görülmekle birlikte yüksek mortalite ve morbiditeye sahiptir. Bazı durumlarda penetran kardiyak yaralanma tanısı koymada zorluk yaşanabilir. Çalışmamızda bombalama eylemi kaynaklı penetran kalp ve karaciğer yaralanması ayrıca yanıkları olan politravmalı çocuk olgunun tanı, tedavi ve takip sürecini paylaşmak istedik.

Anahtar Kelimeler

Kardiyak Rüptür; Travmatik; Travma, Multipl; Çocuk

Abstract

After a bombing attack, patients were brought into hospital suffering from a combination of injuries caused by the blast, penetrating injuries and burns which as a case of polytrauma. In penetrating thoracoabdominal injuries due to bombing possibility of cardiac injury should be kept in mind. Penetrating cardiac injuries in children are rare but has a high mortality and morbidity. In some cases there may be difficulty in diagnosis of penetrating cardiac injury. In this case we want to share the diagnosis, treatment and follow-up processes of penetrating cardiac and hepatic injury with burns of a politrauma child due to bombing.

Keywords

Cardiac Rupture; Traumatic; Trauma, Multiple; Child

DOI: 10.4328/JCAM.2612 Received: 07.06.2014 Accepted: 08.07.2014 Printed: 01.10.2013 J Clin Anal Med 2013;4(suppl 5): 530-2
Corresponding Author: Barış Akça, Kilis Devlet Hastanesi, Kalp ve Damar Cerrahisi Kliniği, Kilis, Türkiye.
T.: +90 3488135201/1327 F.: +90 3488133413 E-Mail: dr.baris.akca@yandex.com.tr

Giriş

Penetran kardiyak yaralanmaların yüksek oranda ölümcül olduğu ve hastaneye sağ gelen olguların yaklaşık %80' inin hayatını kaybettiği bilinmektedir [1]. Çocuklarda nadir görülen penetran kardiyak yaralanma konusunda literatürde bilgi yetersiz olup yayınlanan olgu serileri incelendiğinde pediyatrik yaş grubundaki kardiyak travmaların öncelikli nedeni kazaların neden olduğu künt travmalardır [2].

Çocuklarda penetran kardiyak travma dramatik ve ölümcüldür. Hastaların çoğu şok tablosunda veya ölü olarak hastaneye getirilmektedir [3].

Makalemizde bombalama eylemi kaynaklı penetran kalp ve karaciğer yaralanması ayrıca yanıkları olan politravmalı çocuk olgunun tanı, tedavi ve takip sürecini paylaşmak istedik.

Olgu Sunumu

12 yaşında erkek hasta, bombalanma sonucu oluşan şarapnel yaralanması ve yanık nedeniyle acil servisimize getirildi. Fizik muayenesinde, genel durumu kötü ve entübe olan hastanın kalp hızı: 150 atım / dk, tansiyon: 80 / 60 mmHg ölçüldü. Epigastrik bölgede ksifoid çıkıntı alt ucundan başlayarak sağa oblik seyreden 10 x 5 cm boyutunda, dikdörtgen şeklinde, kanayan karaciğer parçalarının vücut dışına çıktığı yaralanması mevcuttu. Göğüs ön kısmında ve sırtta çok sayıda küçük şarapnel girişi vardı. Yüzün tamamında 3. derece, her iki el sırtı ve avuçlarda 2. derece yanık ayrıca sağ alt ekstremite ile bilateral üst ekstremitede 4 x 4 cm boyutlarını aşmayan multiple açık yaralanma mevcuttu. Kardiyak yaralanma düşünülen hastada, zayıf hemodinamik verilere rağmen yapılan bilgisayarlı tomografi'de (BT) kalp yaralanması görülmedi. Sol hemitoraksta, plevral efüzyon ve kontüzyon tespit edilen hastaya göğüs tüpü takıldı. Drenaj sistemine aktif kanama olmadığı gözlendi. Hasta karaciğer laserasyonuna müdahale edilmek üzere acil ameliyata alındı. Batın eksplorasyonunda karaciğer segment 4a'yı içeren laserasyon ve aktif kanama odakları olduğu gözlendi. Kanamanın kontrol altına alınması esnasında diyafragma centrum tendineum anterioruna uyan bölgede batına kanayan 0,5 cm'lik yaralanma tespit edildi. Bunun üzerine yapılan sol anterior torakotomide perikardiyal hematom ve kanayan perikard yaralanması görüldü. Kardiyovasküler cerrahi ameliyata dahil oldu. 0,5 cm'lik perikardiyal yaralanma apex'e uzun eksende yaklaşık 2 cm mesafedeydi ve aktif olmayan kanaması mevcuttu. Kalp perikard içinde sola deviasyon gösterirken, sağ atrium üzerinde hematom vardı. Perikard, yaralanma sahasından frenik sinir korunarak kalbin luksasyonuna sebep olmayacak şekilde aorta doğru yeterli ekspojure sağlanana kadar açıldı. Perikardiyal hematom boşaltıldı. Sağ ventrikül diafragmatik yüzünde ve aneriorda 2 adet 0,5 cm'lik kardiyak yaralanma görüldü. Aktif kanama yoktu. Yaralanma sahaları 4 - 0 prolen ile primer sütürasyonla onarıldı (Resim 1). Kanama kontrolü yapılarak perikard açık bırakıldı. Diyafragmadaki yaralanma primer sütürle onarıldı. Toraks'ın kapatılmasını takiben batın yaralanmasına müdahale edilerek lasere karaciğer segmentinin uçları birbirine yaklaştırıldı. Ayrıca transvers kolondaki 3 adet, jejenumdaki 2 adet perforasyon primer sütüre edildi. Hasta ameliyat sonrasında pediatrik yoğun bakım olmaması nedeniyle genel yoğun bakıma alınarak 10 gün sorunsuz, entübe takip edildi. 11. gün oksijen satürasyonunda düşme (SaO2 < 90) olan hastanın akciğer grafisindeki sol plevral efüzyon nedeniyle tüp torakostomi yapıldı. Oksijen satürasyonu tedricen düşmeye devam eden hasta, gelişen alveolar ödemin mortal seyreden akut respiratuar distress sendromu (ARDS) tablosuna ilerlemesiyle ameliyattan 15 gün sonra kaybedildi.(Resim 2).

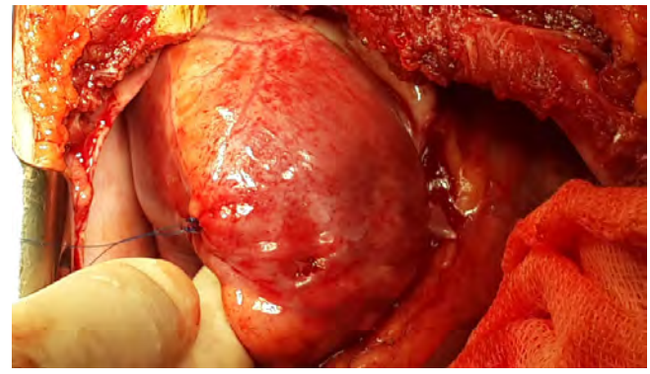

Resim 1. Anterior torakotomi yapılarak eksplore edilen kalbin sağ ventrikül penetran yaralanma sahaları ve primer suturasyonla tamiri görülmektedir.

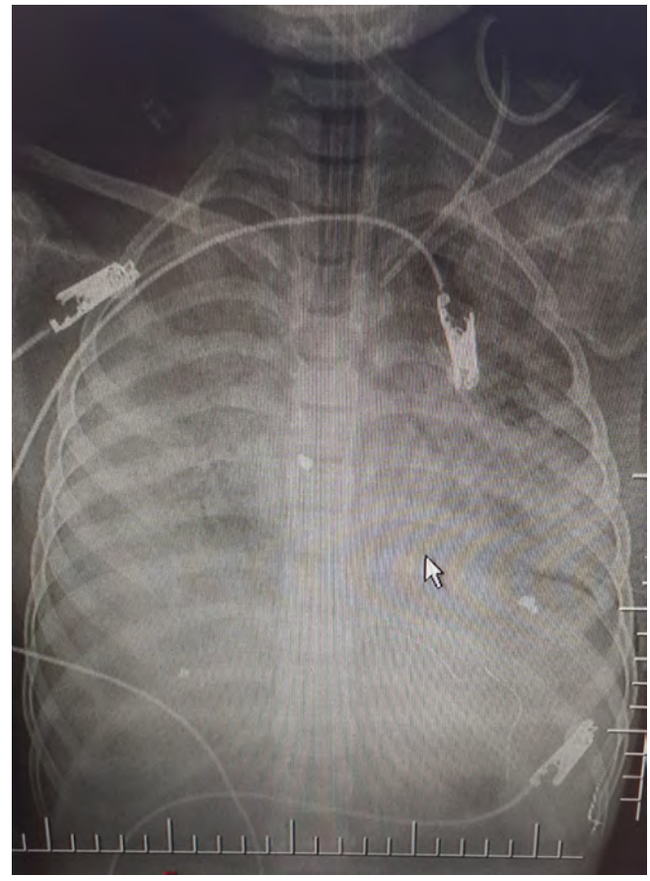

Resim 2. P-A akciğer grafisinde, yaygın alveolar ödemle karakterize buzlu cam görüntüsü.(ARDS akciğeri)

Tartışma

Patlayıcı saldırıları tehdidi, dünya çapında bir sorun haline gelmiştir. Bombalama patlayıcı saldırılarında tercih edilen bir yöntemdir [4]. Bombalı saldırıyı takiben hastalar blast etkisi, penetran yaralanma ve yanık bileşenlerinin kombinasyonları ile politravma olguları olarak yerel hastanelere ve hekimlere getirilir [5]. Bu hastalara yaklaşım ve tedavideki özellik travma cerrahları ve acil hekimleri için giderek daha önemli hale gelmektedir [6].

Hastamız penetran kalp ve karaciğer yaralanması, vücudun farklı bölümlerindeki yanıklar ve blast yaralanmasıyla bombalı

saldırıda yaralanmaya dair tüm bileşenleri içermekteydi.

Prekordiyal yaralanması olan tüm hastalarda kardiyak laserasyon ihtimali akılda tutulmalıdır [7]. Penetran kalp yaralanması tanısı özellikle hemodinamisi stabil olmayan hastalarda zor olabilir.

Olgumuzda toraks BT'de kardiyak yaralanmadan şüphelenilmedi. Stabil olmayan hemodinami, BT'den şüphelenilmemesi ve nisbeten uzun süre gerektirmesi nedeniyle transtorasik ekokardiyografi yapılmadan acil ameliyata alındı. Kalp yaralanması tesadüfen ameliyat esnasında tespit edilerek müdahalesi yapıldı.

Penetran kalp yaralanması hayatı tehdit eden, genellikle acil cerrahi müdahale ve iyi bir cerrahi teknik ile ameliyat sonrası dönemde kritik bakım gerektiren bir durumdur [7]. Hastamız ameliyat sonrasında pediatrik yoğun bakım olmaması nedeniyle multitravma hastaları konusunda deneyimli çalışanların olduğu genel yoğun bakıma alınarak takip edildi. 10 gün sorunu olmayan hastada önce alveolar ödem akabinde ARDS gelişti.

Akut hipoksemik solunum yetmezliği (AHRF), pediatrik yoğun bakım ünitesindeki büyük çabalara rağmen ARDS tablosuna ilerleyerek ve diğer organ yetmezliklerine neden olarak çocuklarda anlamlı morbidite ve mortaliteye neden olur. Gelişmiş ülkelerde pediatrik yoğun bakım ünitesine kabul edilen hastalarda AHRF ve ARDS insidansı %0.7 – %4.2 olup mortalite yaklaşık %20 – %30 civarındadır [8]. Gelişmekte olan ülkelerde mortalite %50 – %70 düzeylerine kadar çıkmaktadır [9].

Sonuç

Politravmalı penetran yaralanması olan çocuklarda hemodinamiyi bozacak birçok neden olabilir. Bunların en önemlisi penetran kalp yaralanmasıdır. Zamanla yarışılan bu olgularda hemodinaminin elverdiği ölçüde kalp yaralanmasının ekarte edilmesi hayati önem taşımakla birlikte, tanı koymada zorluk yaşanabileceği unutulmamalıdır. Ayrıca, politravma olgularının özellikle de çocukların ARDS gelişimine aday hastalar olduğu akılda tutularak, takiplerinin pediyatrik yoğun bakım şartlarında yapılması gerektiği kanaatindeyiz.

Çıkar Çakışması ve Finansman Beyanı

Bu çalışmada çıkar çakışması ve finansman destek alındığı beyan edilmemiştir.

Kaynaklar

1. Grbolar A, Korkmaz Ö, Sapmaz İ, Saba T, Sapmaz F. Penetran Kalp Yaralanması: Olgu Sunumu. J Clin Anal Med 2014;5(2):151-3.
2. Göz M, Cakir O, Eren MN. Penetrating cardiac trauma in children. Ulus Travma Acil Cerrahi Derg 2010;16(3):220-4.
3. Campbell NC, Thomson SR, Muckart DJ, Meumann CM,Van Middelkoop I, Botha JB. Review of 1198 cases of penetrating cardiac trauma. Br J Surg 1997;84:1737-40.
4. Almogy G, Mintz Y, Zamir G, Bdolah-Abram T, Elazary R, Dotan L. Suicide bombing attacks: Can external signs predict internal injuries? Ann Surg 2006;243(4):541–6.
5. Hall RC, Hall RC, Chapman MJ. Medical and psychiatric casualties caused by conventional and radiological (dirty) bombs. Gen Hosp Psychiatry 2006;28(3):242–8.
6. Mekel M, Bumenfeld A, Feigenberg Z, Ben-Dov D, Kafka M, Barzel O. Terrorist suicide bombings: Lessons learned in Metropolitan Haifa from September 2000 to January 2006. Am J Disaster Med 2009;4(4):233–48.
7. Aksöyek A, Tütün U, Babaroğlu S, Parlar AI, Ulus AT, Katircioğlu SF. Penetrating cardiac injuries. Ulus Travma Acil Cerrahi Derg 2007;13(2):135-141.
8. Khemani RG, Conti D, Alonzo TA, Bart RD 3rd, Newth CJ. Effect of tidal volume in children with acute hypoxemic respiratory failure. Intensive Care Med 2009;35(8):1428-37.
9. Lu Y, Song Z, Zhou X, Huang S, Zhu D, Yang C Bai X. A 12-month clinical survey of incidence and outcome of acute respiratory distress syndrome in Shanghai intensive care units. Intensive Care Med 2004;30(12):2197-203.

How to cite this article:
Akça B, Tuşat M. Penetrating Cardiac and Hepatic Injury; Polytrauma of a Child After Bombing. J Clin Anal Med 2013;4(suppl 5): 530-2.