Association of Hepatic Hydatid Cyst Disease and Liver Tuberculosis

Karaciğer Kist Hidatik Hastalığı ve Karaciğer Tüberkülozu Birlikteliği

Karaciğer Kist Hidatik Hastalığı ve Tüberküloz / Hepatic Hydatid Cyst Disease and Tuberculosis

Songül Özyurt[1], Halit Çınarka[1], Mevlüt Karataş[1], Recep Bedir[2], Ünal Şahin[1]
[1]Göğüs Hastalıkları Anabilim Dalı, [2]Patoloji Anabilim Dalı, Recep Tayyip Erdoğan Üniversitesi, Tıp Fakültesi, Rize, Türkiye

Özet

Kist hidatik ve tüberküloz ülkemizde sık görülen enfeksiyon hastalıklarıdır. Bu iki hastalığın birlikteliği ise oldukça nadir bir durum olup burada eş zamanlı olarak karaciğerde kist hidatik hastalığı ve tüberküloz lezyonu saptanan bir olguyu sunuyoruz. Karaciğer tüberkülozu miliyer tüberkülozun bir komponenti olarak veya izole karaciğer tüberkülozu olarak görülebilir. Burada sunduğumuz olgu, kırkaltı yaşında bir erkek hasta olup on günden beri nefes almakla ve hareketle artan şiddetli sağ yan ağrısı nedeniyle acil servise başvurdu. Batın ultrasonografisinde karaciğer sağ lob anteriorda 151x144x128 mm boyutlarında kist hidatik ile uyumlu lezyon saptandı. Ekinokok indirekt hemaglutinasyon testi 1/640 pozitif olarak saptandı. Hastaya genel cerrahi kliniği tarafından karaciğer kistektomi operasyonu uygulandı. Eksizyon materyalinin mikroskopik olarak incelenmesinde kist hidatik ve kistin karaciğere yerleştiği parankim alanı içinde kazeifikasyon nekrozu içeren kronik granülomatoz enflamasyon saptandı. PPD testi 16 mm olarak ölçüldü. Akciğerleri normal olarak değerlendirilen hastaya primer karaciğer tüberkülozu nedeniyle antitüberküloz tedavi uygulandı.

Anahtar Kelimeler

Echinococcus Granulosus; Kist Hidatik; Tüberküloz

Abstract

Hydatid cyst and tuberculosis are common infectious diseases in our country. However, co-incidence of these two diseases is a rare case. This refers to spontaneous emergence of cyst hydatid and tuberculosis lesion in liver which is presented in this paper. Liver tuberculosis can be detected either as a component of miliary tuberculosis or isolated liver tuberculosis. Herein we report a case of 46 year-old male. He applied to the emergency due to the severe right-side pain which coupled with breathing and movement. This was reported to last for 10 days. Lesion compatible to cyst hydatid with a size of 151 x 144 x 128 mm was detected in the right lobe anterior in his abdomen ultrasonography. Echinococcus indirect hemagglutination test resulted in 1/640 positive. The patient had liver cystectomy by general surgery clinic. After microscopic examination of excision material, chronic granulomatous inflamation with caseous necrosis was detected in parenchyma to which cyst hydatid and lesion were attached. PPD result was 16 mm. The patient, whose lungs were normal, received antituberculosis treatment due to primary liver tuberculosis.

Keywords

Echinococcus Granulosus; Hydatid Cyst; Tuberculosis

DOI: 10.4328/JCAM.2630 Received: 19.06.2014 Accepted: 09.07.2014 Printed: 01.10.2013 J Clin Anal Med 2013;4(suppl 5): 545-7
Corresponding Author: Halit Çınarka, Recep Tayyip Erdoğan Üniversitesi, Tıp Fakültesi Göğüs Hastalıkları Anabilim Dalı, 53200 Rize, Türkiye.
T.: +90 4642123009 F.: +90 4642123015 E-Mail: halitcinarka@hotmail.com

Giriş

Hidatik kist hastalığı tarım ve hayvancılıkla uğraşan, çevre sağlığı ve koruyucu hekimlik önlemlerinin yetersiz kaldığı tüm toplumlarda görülen önemli bir paraziter hastalıktır [1]. En sık tutulan organ karaciğerdir [2]. Tüberküloz ise tüm dünyada ve ülkemizde önemli bir sağlık sorunu olmaya devam etmektedir. En fazla akciğer tutulumu görülür. Ekstrapulmoner tutulum tüberküloz olgularının yaklaşık %17.9'unu oluşturur. Abdominal tüberküloz ise tüberküloz ekstrapulmoner tüberküloz olgularının %4.2'si kadardır [3,4]. Karaciğer tüberkülozu genellikle miliyer tüberkülozla birlikte görülür, fokal karaciğer tüberkülozu nadirdir [3]. Ülkemizde her iki hastalık oldukça sık görülmesine rağmen birliktelik nadirdir. Literatürde karaciğer kist hidatik hastalığı ve karaciğer tüberküloz birlikteliği nadir bildirilmiştir. Bizde nadir görülen bu birlikteliği literatür eşliğinde sunmaya çalıştık.

Olgu Sunumu

Kırkaltı yaşında, erkek hasta, inşaat işçisi, karın ağrısı yakınması ile acil servise başvurdu. Anamnezinde karın ağrısı iki yıldan beri devam ediyordu, bazen epigastrik bölgede bazen de sağ yan ağrısı şeklindeydi. Mükerrer acil servis başvurularında peptik ülser veya renal kolik tanısı ile tedavi edildiğini belirtiyordu. Son on günden beri hastanın sağ üst kadranda lokalize zaman içinde şiddetlenen karın ağrısı, nefes almakla ve hareketle artıyordu. İştahsızlık şikayeti vardı ve son bir yılda yaklaşık beş kilo zayıflamıştı. İki yıldır gece terlemesi ve bazen ateş yakınması mevcuttu. Fizik muayenesinde sağ üst kadranda palpasyonla hassasiyet dışında patolojik bulgu yoktu. Tansiyon arteriyel: 120/70 mmHg, nabız: 74/dk, ateş: 36.7 0C saptandı. Laboratuar bulgularında lökosit: 9.570uL (4-10) olup %28.5 eozinofil (% 0.5-5) idi. Eritrosit sedimantasyon hızı 28 mm/h, C-reaktif protein: 1.5mg/dL (0-5mg/dL) saptanmıştı. Kan Biyokimyasında alkalen fosfataz (ALP): 331 U/L (30-120), Gama glutamil transferaz (GGT): 109 U/L (0-49) , diğer değerleri normaldi. Özgeçmişinde 120 paket/yıl sigara içme öyküsü vardı.

Hastanın akciğer grafisinde bilgisayarlı toraks tomografisinde ve direkt batın grafisinde patoloji saptanmadı. Karın ağrısı nedeniyle çekilen acil batın ultrasonografisinde karaciğer sağ lob anteriorda 151x144x128 milimetre boyutlarında kistik lezyon saptandı. Dinamik karaciğer Manyetik Rezonans tetkikinde sağ lob anterior segmenti tamamen dolduran, yaklaşık 150x150 mm boyutlarında, kontrastlı serilerde kontrastlanmayan, belirgin bir solid komponenti izlenmeyen kistik görünüm saptandı (figür 1). Mevcut radyolojik bulgular kist hidatik ile uyumlu bulunarak kanda ekinokok indirekt hemaglütinasyon testi istendi. Sonuç 1/640 (pozitif) saptandı.

Hastaya genel cerrahi kliniği tarafından genel anestezi altında kistektomi operasyonu uygulandı. Makroskopik olarak 1.5x10x2.5 santimetre ölçüde sedefli beyaz renkte kistik yapı ve aynı kap içerisinde gönderilen 8.5x5.6x0.4 santimetre düzensiz kist duvarına ait eksizyon materyalinin mikroskopik olarak incelenmesinde kist hidatik (figür 2) ve karaciğer parankimi içinde kazeifiye nekrotizan granülomatoz inflamasyon saptandı (figür 3).

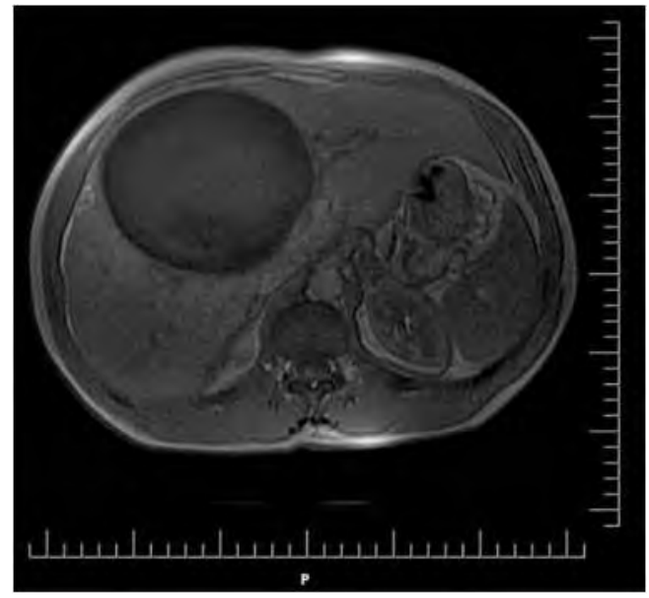

Figür 1. Dinamik karaciğer Manyetik Rezonans tetkikinde sağ lob anterior segmenti tamamen dolduran, yaklaşık 150x150 mm boyutlarında, kontrastlı serilerde kontrastlanmayan, belirgin bir solid komponenti izlenmeyen kistik görünüm.

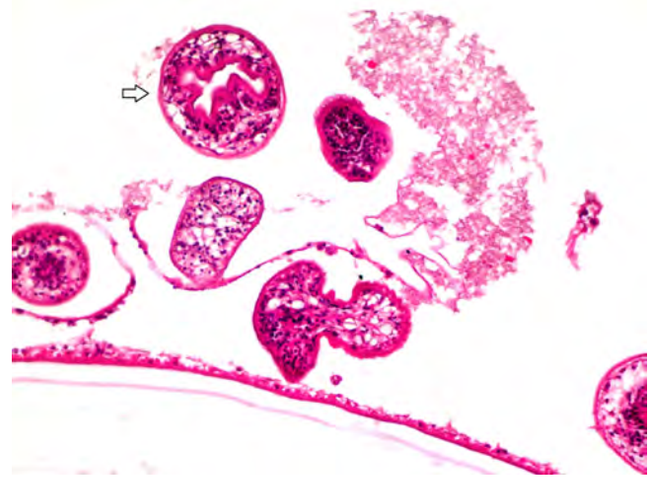

Figür 2. Kist hidatiğin kütiküler membranı ve skoleks yapıları (Ok işareti) (H&EX200)

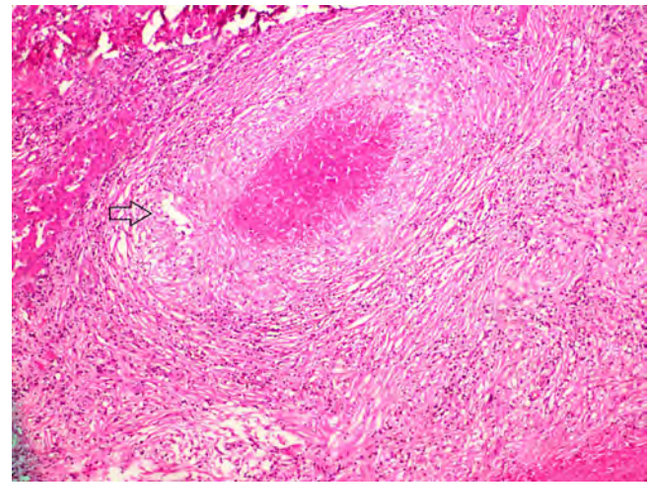

Figür 3. Karaciğer parankimi içinde kist hidatiğin fibröz kapsülünde kazeifikasyon nekrozu olan granülomatoz inflamasyon (Ok işareti) (H&Ex200)

Tartışma

Echinococcus granulosus tarafından meydana getirilen kist hidatik hastalığı yaygın görülen bir zoonozdur [1]. Birçok organı etkilemekle birlikte en sık tutulan organ karaciğerdir [2]. Kist hidatik ve tüberküloz ülkemizde sık görülmesine rağmen nadiren birlikte olan iki hastalıktır. Literatür taramasında karaciğer kist

hidatik ve tüberküloz birlikteliği nadir bildirilmiştir [5]. Hem paraziter hastalıklar hem de tüberküloz gelişmekte olan ülkelerde hala önemli bir sağlık sorunu olmaya devam etmektedir. Yapılan araştırmalarda paraziter hastalıklar için endemik olan alanlar aynı zamanda tüberkülozun sık görüldüğü yerler olmasından dolayı bu iki hastalığın birlikte görülme oranını arttırmaktadır [5,6]. Dünya Sağlık Örgütü (DSÖ) raporlarına göre, dünya nüfusunun yaklaşık üçte biri tüberküloz mikrobu ile enfektedir. 2012 yılında 8,6 milyon yeni vaka ve 1,3 milyon tüberkülozdan ölüm olduğu hesaplanmıştır [6].

En sık Pulmoner tutulum görülür. Extrapulmoner tutulum tüberküloz olgularının yaklaşık %17.9'unu oluşturur. Abdominal tüberküloz ise extrapulmoner tüberküloz olgularının % 4.2'si kadardır [3,4]. Karaciğer tüberkülozu genellikle miliyer tüberkülozun bir komponenti olarak görülür, fokal karaciğer tüberkülozu nadirdir [3]. Lokal hepatik tüberküloz hepatik apse veya tüberkülomlar şeklinde görülebilen fokal veya nodüler form ile intrahepatik kanalları tutan tübüler formdan oluşur [7,8]. Parazitik enfeksiyonların birtakım immunolojik mekanizmalar aracılığıyla tüberküloz yatkınlığını arttırdığı saptanmıştır [6]. Ayrıca literatür taramasındaki olgu sunumlarından elde edilen verilere göre yaklaşık on yedi çeşit parazitin tüberküloz ile birliktelik gösterdiği saptamıştır ve bunlardan tüberküloz ile en sık birliktelik gösterenler leishmaniasis, kist hidatik ve malarya olarak bildirilmiştir [5,6]. Bu birliktelik tek parazitle olabileceği gibi birden fazla parazitle de olabilmektedir [5]. Tüberküloz ve parazitik hastalıkların birlikte görülmesini etkileyen üç önemli faktör olduğu saptanmıştır. Bunlardan birincisi yaş, cinsiyet gibi sosyo-demografik özellikler, ikincisi renal transplant hastaları, diyaliz hastaları, HIV pozitif hastalar ve göçmenler , üçüncüsü ise Hindistan ve Doğu Afrika gibi ko-enfeksiyon ihtimalinin yüksek olduğu bölgelerde yaşamaktır [5,6]. Hastamız inşaat işçisi olup kötü yaşam koşulları dışında anamnezinde ek hastalık ve endemik bölgeye seyahat öyküsü yoktu.

Kist hidatik hastalığında insan ara konaktır ve bulaşma sıklıkla infekte köpeklerden fekal-oral kontaminasyonla, kirlenmiş gıda ve su yoluyla olmaktadır. En sık yerleşim yeri karaciğerdir (%60-70). Karaciğerde tutunamayan embriyolar akciğerlere (%20-25) geçer, ardından sistemik dolaşıma katılarak kemik dahil tüm organ ve dokulara yerleşebilir [1]. Çoğu enfeksiyon tek kistten oluşur, % 20-40 vakada multiple kistler gelişir. Olgumuzda karaciğerde tek kist mevcuttu. Kist hidatik hastalığında belirti ve bulgular tutulan organa ve kistin büyüklüğüne göre değişiklik gösterir. Hastalar kistin yavaş büyümesine bağlı olarak genellikle asemptomatiktir. Hepatomegali, sağ yan ve epigastrik ağrı, bulantı, kusma, iştahsızlık gibi belirtiler olabilir [1,8]. Kistte rüptür gelişir ise anaflaksi bulguları ortaya çıkar [8]. Karaciğer tüberkülozunda ise en sık görülen semptom abdominal ağrıdır. Ayrıca hastalarda ateş, terleme, kilo kaybı gibi yakınmalar bulunabilmektedir [1]. Olgumuzda yaklaşık 2 yıldan beri sağ yan ve epigastrik bölgede ortaya çıkan karın ağrısı, şişkinlik hissi mevcuttu. 2 yıldan beri gece terlemesi ve 5 kilogram zayıflama,son 10 günden beri ise nefes almakla ve hareketle artan sağ yan ağrısı vardı.

Kist hidatikte fizik muayene bulguları tanı için nadiren yardımcıdır, hepatomegali ve palpasyonla sağ üst kadran hassasiyeti saptanabilir [8]. Hastamızda sağ üst kadranda palpasyonla hassasiyet dışında fizik muayene bulguları normaldi. Tanı için rutin laboratuar incelemelerinin fazla önemi yoktur. Kanda eozinofili hastaların %25'inde görülebilir ve tanı için özgül değildir [1]. Hastamızda periferik kanda %28.5 eozinofili saptandı. Serolojik tanıda IgG ELİSA ve İndirekt Hemaglutinasyon (İHA) testleri kullanılır ve 1/160 üzeri (+) kabul edilir [1,8]. Hastamızda ecinococ İHA 1/640 (+) saptandı. Aynı şekilde karaciğer tüberkülozunda da belirgin fizik muayene bulgusu ve laboratuvar bulgusu yoktur. Karaciğer enzimlerinde ve ALP düzeyinde artış saptanabilir [6]. Olgumuzda ALP düzeyi yüksek saptandı (331 U/L). Kist hidatik hastalığının tanısı görüntüleme, serolojik ve immunolojik yöntemlerin kombinasyonu ile konulur [1,8]. Abdominal USG kistin boyutunu, lokalizasyonunu ve sayısını saptamak için altın standart,non-invaziv tanı testidir [8]. Bununla birlikte USG her zaman kist, abse ve tümörün ayırıcı tanısında yeterli olmayabilir. MR ve CT gibi ek tanısal görüntüleme yöntemleri gerekli olabilir. MR sıvı komponentini daha iyi gösterdiği ve cerrahi tedavi öncesinde değerlendirmede daha önemli olduğu için CT' ye tercih edilir [8]. Hastamızda yapılan batın USG' de karaciğer sağ lob anteriorda 151x144x128 mm boyutlarında kistik lezyon mevcuttu. Dinamik karaciğer MR tetkikinde sağ lob anteriorsegmenti tamamen dolduran yaklaşık 150x150 mm boyutlarında, kontrastlıserilerde kontrastlanmayan, belirgin bir solid komponenti izlenmeyen kistik görünüm saptandı.

Kist hidatik tedavisinde kemoterapi, cerrahi ve perkütan tedavi olmak üzere üç çeşit tedavi yöntemi uygulanmaktadır [2,8]. Bu yöntemlerden küratif olanı cerrahi rezeksiyondur [1,8]. Tek ve büyük çaplı kistlerde rüptür ve anaflaxiriski yüksek olması nedeniyle genellikle uygulanan yöntem cerrahidir [2,8]. Cerrahi metodlar total ya da subtotal kist-perikistektomi, parsiyel hepatektomi, kapitonaj, omentoplasti gibi yöntemlerdir [8]. Olgumuza genel anestezi altında kistektomi operasyonu uygulanmış olup eksizyon materyalinin patolojik tetkikinde kist hidatik ve kazeifikasyon nekrozu içeren granülomatöz inflamasyon saptanmıştır. Olgumuzda Kist hidatik bulguları ön planda olup, tüberkülozun varlığı patolojik incelemelerde saptandı. Ko-endemik alanlar dışında bu iki hastalığın karaciğeri birlikte etkilemesi nadir bir durumdur.

Çıkar Çakışması ve Finansman Beyanı

Bu çalışmada çıkar çakışması ve finansman destek alındığı beyan edilmemiştir.

Kaynaklar

1. Köksal AŞ, Arhan M, Oğuz D. Kist hidatik. Güncel Gastroenteroloji 2004;8(1):61-7.
2. Agarwal S, Sikora SS, Kumar A, Saxena R, Kapoor VK. Bile leaks following surgery for hepatic hydatid disease. Indian J Gastroenterol 2005;24(2):55-8.
3. Nak SG. Karaciğer tüberkülozu. In: Özyardımcı N, editor. Akciğer ve akciğer dışı organ tüberkülozları. Bursa: Uludağ Üniversitesi Basımevi; 1999. P. 293-306.
4. Alvarez SZ. Hepatobiliary tuberculosis. J Gastroenterol Hepatol 1998;13(8):833-9.
5. Li XX, Zhou XN. Co-infection of tuberculosis and parasitic diseases in humans: a systematic review. Parasit Vectors 2013;6:79.
6. Yang YR, Gray DJ, Ellis MK, Yang SK, Craig PS, McManus DP. Human cases of simultaneous echinococcosis and tuberculosis - significance and extent in China. Parasit Vectors 2009;2(1):53.
7. Leader SA. Tuberculosis of the liver and gall-bladder with abscess formation: a review and case report. Ann Intern Med 1952;37(3):594-606.
8. Nunnari G, Pinzone MR, Gruttadauria S, Celesia BM, Madeddu G, Malaguarnera G, at all. Hepatic echinococcosis: clinical and therapeutic aspects. World J Gastroenterol 2012;18(13):1448-58.

How to cite this article:
Özyurt S, Çınarka H, Karataş M, Bedir R, Şahin Ü. Association of Hepatic Hydatid Cyst Disease and Liver Tuberculosis. J Clin Anal Med 2013;4(suppl 5): 545-7.