Hip Dislocation and Physis Separation Related to the Delayed Diagnosis of Septic Arthritis - Case Report

Tanısı Geciken Septik Artrite Bağlı Fiz Ayrışması ve Kalça Çıkığı – Olgu Sunumu

Septik Kalçada Fiz Ayrışması ve Çıkık

Physis Seperation and Dislocation in Septic Hip

Mehmet Ata Gökalp[1], Mehmet Fethi Ceylan[2], Savaş Güner[2], Uğur Türktaş[2], Levent Ediz[3]

[1]Ortopedi ve Travmatoloji Servisi, Başkale Devlet Hastanesi, Van, Türkiye.

[2]Ortopedi ve Travmatoloji AD, Yüzüncü Yıl Üniversitesi Tıp Fakültesi, Van, Türkiye.

[3]Fizik Tedavi ve Rehabilitasyon AD Yüzüncü Yıl Üniversitesi Tıp Fakültesi, Van, Türkiye.

Bu olgu sunumu 22. Ortopedi ve Travmatoloji Milli Kongresinde (31 Ekim-5 Kasım 2011 Antalya) poster sunumu olarak kabul edilmiştir.

Özet

Kalça septik artritinin tanısı geç konursa eklemde artroz, fiz ayrışması osteomyelit, sepsis gibi ciddi komplikasyonlar gelişebilir. Eşlik eden enfeksiyon hastalıkları tanının gecikmesine neden olabilir. Septik artritin geç dönem sekellerinden kurtulmak için kalça ağrısı ile başvuran her hastada bu hastalığın ayırıcı tanısı için gerekli testler istenmelidir. Bu yazıda pnömoni tanısı ile tedavi edilen ve eşlik eden kalça septik artrit tanısı geç konduğu için femur başı fiz kayması ile beraber eklem çıkığı gelişen 13 yaşında çocuk hasta sunuldu.

Anahtar Kelimeler

Septik Artrit; Fiz Ayrışması, Eklem Çıkığı

Abstract

If the diagnosis of the hip septic arthritis is delayed, serious complications such as the arthrosis in joint, the separation of epiphyseal, osteomyelitis and sepsis can develop. The presence of the accompanying infectious diseases contributes to the delay of the diagnosis. In order to get rid of the late period sequelaes of septic arthritis, the required tests should be asked for the differential diagnosis of this disease in each patient presenting with hip pain. In this paper we presented 13 years old pediatric patient who was treated with the diagnosis of pneumonia developed joint dislocation together with the physis separation of the femoral head because of delayed diagnosis of accompanying hip septic arthritis.

Keywords

Septic Arthritis; Physis Separation; Joint Dislocation

DOI: 10.4328/JCAM.756 Received: 20.07.2011 Accepted: 04.08.2011 Publihed Online: 05.08.2011 J Clin Anal Med 2014;5(1):59-61

Corresponding Author: Mehmet Fethi Ceylan, Ortopedi ve Travmatoloji AD, Yüzüncü Yıl Üniversitesi Tıp Fakültesi, Van, Türkiye.

T.: +905359524440 F.: +904322168352 E-mail: mfethiceylan@hotmail.com

Giriş

Ortopedik aciller içerisinde önemli bir yeri olan kalça septik artritinin tanısı geç konursa eklemde artroz, epifiz ayrışması osteomyelit, sepsis gibi ciddi komplikasyonlar gelişebilir.[1] Kalça ekleminde ağrı şikayeti ile başvuran çocuklarda klinik, laboratuvar ve radyolojik olarak septik artrit mutlaka ekarte edilmelidir. Tanının gecikmesinde eşlik eden osteomyelit, pnömoni, gastroenterit, apandisit gibi enfeksiyonların varlığı ve transiyent sinovit gibi artritlerle karıştırılması temel nedenlerdir.[1,2] Bu yazıda tanısı geciken kalça septik artritine bağlı femur başı fiz ayrışması gelişen çocuk hasta sunuldu.

Olgu Sunumu

Diz ve kalça ağrısı şikayeti olan 13 yaşında erkek hasta, kliniğimize septik artrit, osteomyelit ön tanısı ile başka bir klinik tarafından yatışının 1. günü konsülte edildi. Hastanın muayenesinde sol kalça ekleminin aktif ve pasif hareketleri kısıtlı idi. Kalça çevresinde ısı artışı ve şişlik mevcuttu. Hasta bu şikayetlerinin 2 gündür olduğunu belirtti. Düz grafide özellik yoktu (Figür 1). Laboratuvar tetkiklerinden lökosit 17500/mm3, C reaktif protein 85 mg/l ve sedimantasyon hızı 40 mm/saat olarak yüksek bulundu. Hastanın sol kalça eklemine ultrasonografi (USG) tetkiki istenmesi, eğer eklemde sıvı artışı saptanırsa USG eşliğinde ponksiyon yapılması ve alınan numuneden gram boyama ve kültür çalışılması önerildi. Fakat hastadan yüzeyel doku USG istendiği ve cilt altı dokularında ödem olduğu iletildi. Tekrar olarak hastanın kalça eklemini içeren USG yapılması istendi. Hastanın pnömoni tanısı ile yatırıldığı pediatri kliniği tarafından yatışının 17. günü çekilen kalça grafisi değerlendirildiğinde femur başının posteriora çıkık olduğu görüldü (Figür 2). Aynı gün posterior giriş ile yapılan ameliyat esnasında eklem içerisinde yaygın enfekte dokular saptandı ve temizlendi. Femur başı ile asetabulum eklem kıkırdağının yumuşadığı, fiz hattının tamamen ayrıştığı ve kalçanın posteriora çıkık olduğu izlendi. Kötü dokuların debritmanı sonrası 8 litre serum fizyolojik ile eklem yıkandı. Serbest olan femur başı, epifiz hattının anatomik redüksiyonu sonrası 3 adet Kirschner teli ile femur boynuna tespit edildi (Figür 3,4).

Belden destekli uzun bacak atel 2 hafta süreyle kullanıldı. Aspiratif dren ameliyat sonrası 2. gün çıkarıldı. Ameliyat esnasında alınan numuneden çalışılan Gram boyamada bakteri saptanmadı ve kültürde üreme olmadı. Ampirik olarak başlanan 1. kuşak sefalosporin parenteral olarak 1 ay süresince kullanıldı ve akabinde 2 hafta oral tedavi verildi. Hastada laboratuar ve klinik olarak iyileşme saptanması üzerine ampirik olarak başlanan antibiyotik tedavisi değiştirilmedi. İkinci aydaki kontrollerde akut faz reaktanları normal değerlerine düşmüştü. Kirschner telleri 6. haftada çıkarıldı ve hastanın sol kalça ekleminde hareket kısıtlılığı olması üzerine fizik tedavi polikliniğine yönlendirildi. Hastanın 1. yıl kontrolünde eklem stabildi fakat femur başında dejenerasyon mevcuttu ayrıca eklem hareketleri aktif ve pasif olarak her planda kısıtlı idi (Figür 5).

Tartışma

Septik artrit tanısında klinik muayene, akut faz reaktanları, eklemden alınan numunenin Gram boyaması, numune kültürü, düz grafi, eklem USG si, mağnetik rezonans inceleme (MRİ) ve sintigrafiden faydalanılmaktadır.[3,7] Septik artrit ön tanısı ile eklem sıvısından alınan numunede bakteri üremesi tanıyı ekarte ettirmez. Kültür negatif hastalarda alınan numunede Gram boyamada bakteri kümelerinin saptanması veya mililitrede 50000 lökosit ve bunlarında % 90'ından fazlası polimorf nüveli olması tanı için yeterli kabul edilmektedir.[4,5] Ayrıca kültürde üreme oranları % 52-82 olarak verilmiştir.[6]

Yapılan çalışmalarda en önemli prognostik faktörün semptomların başlangıç zamanı ile tedavi arası geçen süre olduğu belirtilmiştir. Ayrıca tedavide geç kalış süresine 4 ila 7 gün üstü olarak dikkat çekilmiştir. Akut kalça septik artritinde tanının erken konulmasıyla yapılacak cerrahi drenaj ve uygun antibiyotik tedavisiyle olası bir kalça harabiyetinin önlenebileceği vurgulanmaktadır.[8,9] Olgumuzun 1 yıl sonundaki kontrollerinde kalça eklemindeki dejenerasyonunun fazla olması, şikayetlerinin başlaması ile cerrahi tedavi arasındaki sürenin 19 gün olmasına bağlandı.

Klinik olarak ve laboratuar değerleri açısından septik artrit ençok transient sinovit ile karışmaktadır. Tedavileri ve geç dönemde bırakacakları sekel açısından oldukça faklı olan bu iki hastalıkta eklem sıvısının kültürü ve gram boyaması yanında Gadolinium ile güçlendirilmiş MR ile femur başındaki perfüzyon azalmasının saptanması ayırıcı tanıya katkı sunmaktadır.[10]

Çoğu hastada akut faz reaktanları, ateş ve röntgen bulguları normal olabilir. Bu sebeple kalça ekleminde ağrı şikayeti olan ve enfeksiyondan şüphelendiğimiz durumlarda mutlaka eklem USG si ve akabinde mayi artışı varsa ponksiyon yapılmalıdır. Alınan numune mutlaka mikroskopik olarak değerlendirilmeli ve kültür yapılmalıdır.[11] Tanının gecikmesi sonucu oluşabilecek komplikasyonların malpraktis kapsamında değerlendirilebileceği akılda tutulmalıdır.

Kalça eklemi septik artritinde gelişebilecek komplikasyonlar kıkırdak hasarı, osteomyelit, avasküler nekroz, çıkık, fiz hasarına bağlı büyümenin durması, fiz ayrışması, sepsis gibi ciddi durumlardır. Bu tür komplikasyonların gelişmesinde en önemli faktör olan tanı ve tedaviye geç başlanmasında eşlik eden enfeksiyon hastalıklarının katkısı vardır. Scillia ve arkadaşları 9 yaşındaki bir kız çocuğunda kalça septik artritine bağlı gelişen apse sebebiyle yanlışlıkla akut apandisit tedavisi gören bir hasta sunmuştur.[12] Hastamızda ise eşlik eden pnömoni sebebiyle akut faz reaktanları yüksek olması normal karşılanmıştı ve aynı hastada septik artrit olabileceği göz ardı edilmişti. Ayrıca pnömoni sebebiyle parenteral olarak verilen antibiyotiğin septik artrit kliniğini baskıladığı düşünüldü. Septik artrit tanısında temel olan eklem USG sinin erken dönemde çekilememesi, fiz ayrışması ve kalça ekleminin çıkığına sebep olmuştu.

Aroojis yenidoğan döneminde kalça septik artriti sonucu femur başında epifiz ayrışması gelişen 2 hastasını sunmuş ve



Figür 1. Hastanın ilk değerlendirmedeki sol kalça grafisi



Figür 2. Sol kalça çıkığının saptandığı düz grafi



Figür 3. Ameliyat esnasındaki görüntü

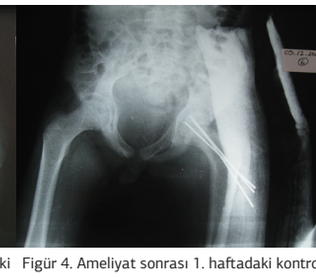

Figür 4. Ameliyat sonrası 1. haftadaki kontrol grafisi



Figür 5. Ameliyattan sonraki 1. yıl kontrol grafisi

erken tanı sonrası uygun tedavi ile kalça ekleminin fazla hasar görmeyebileceğini vurgulamıştır.[9] Hastamızda şikayetlerinin 19. gününde tanı konması sebebiyle uygun cerrahi tedavi yapmamıza rağmen 1. yıl kontrollerinde kalça ekleminde ileri derecede artroz ve hareket kısıtlılığı saptandı. Sonuç olarak kalça ağrısı şikayeti ile gelen her hastada, septik artritten şüphelenerek gerekli tetkiklerin yapılması, tanı gecikmesine bağlı hastada oluşabilecek geç dönem komplikasyonlarını ve malpraktis problemlerini önleyecektir.

Kaynaklar

1. Schiavon R, Borgo A, Micaglio A. Septic physeal separation of proximal femur in a newborn. J Orthopaed Traumatol 2009;10:105–10.
2. Takemoto RC, Strongwater AM. Pelvic osteomyelitis mimicking septic hip arthritis: a case report. Journal of Pediatric Orthopaedics B 2009;18(5):248–51.
3. Goergens ED, McEvoy A, Watson M, Barrett IR. Acute osteomyelitis and septic arthritis in children. J Paediatr Child Health 2005;41: 59–62.
4. Nade S. Acute septic arthritis in infancy and childhood. J Bone Joint Surg [Br] 1983;65(3):234-41.
5. Toğrul E, Baytok G , Gülşen M, Herdem M, Sarpel Y. Acute septic arthritis of the hip in childhood. Acta Orthop Traumatol Turc 1998;32:194-8.
6. Lyon RM, Evanich JD. Culture-negative septic arthritis in children. J Pediatr Orthop 1999;19(5):655-59.
7. Kabak Ş, Halıcı M, Per H, Türk CY: Neonatal septic arthritis. Acta Orthop Traumatol Turc 2001;35:208-12.
8. Zamzam MM. The role of ultrasound in differentiating septic arthritis from transient synovitis of the hip in children. J Pediatr Orthop B 2006;15(6):418-22.
9. Aroojis A, Johari A. Epiphyseal separations after neonatal osteomyelitis and septic arthritis. Journal of Pediatric Orthopaedics 2000;20(4):544-9.
10. Kwack KS, Cho JH, Lee JH, Cho JH, Oh KK, Kim SY. Septic arthritis versus transient synovitis of the hip: Gadolinium- enhanced MRI finding of decreased perfusion at the femoral epiphysis. AJR 2007;189:437-45.
11. Al Saadi MM, Al Zamil FA, Bokhary NA, Al Shamsan LA, Al Alola SA, Al Eissa YS. Acute septic arthritis in children. Pediatrics International 2009;51:377–80.
12. Scillia A, Cox G, Milman E, Kaushik A, Strongwater A. Primary osteomyelitis of the acetabulum resulting in septic arthritis of the hip and obturator internus abscess diagnosed as acute appendicitis. Journal of Pediatric Surgery 2010;45:1707-10.