A Silicosis Case With Simultaneous Bilateral Spontaneous Pneumothorax

Eş Zamanlı Bilateral Spontan Pnömotoraks Görülen Silikozis Olgusu

Bilateral Spontan Pnömotorax / Bilateral Spontaneous Pneumothorax

Selim Bozkurt[1], Hasan Kahraman[2], Mahmut Tokur[3]
[1]Acil Tıp Ana Bilim Dalı, [2]Göğüs Hastalıkları Ana Bilim Dalı, [3]Göğüs Cerrahisi Ana Bilim Dalı, Kahramanmaraş Sütçü İmam Üniversitesi Tıp Fakültesi, Kahramanmaraş, Türkiye

Otuz dört yaşında erkek hasta 6 saat önce başlayan ani nefes darlığı ve batıcı tarzda sol göğüs ağrısı şikayeti ile acil servise başvurdu. Hastanın geliş vital bulguları; Oksijen satürasyonu %83, kalp atım hızı 110 atım/dakika, TA 110/70 mmHg, solunum sayısı 26/dakika, vücut ısısı 36.1 oC idi. 3 yıl önce silikozis tanısı aldığı ve takipli hasta olduğu öğrenildi. Fizik muayenesinde sol hemitoraksta solunum sesleri alınamıyor, sağ hemitoraks apekste solunum seslerinde azalma, orta ve alt zonlarda ise ince raller vardı. Acil serviste çekilen P-A akciğer grafisinde sol hemitoraksta total pnömotoraks, sağ akciğerde retikülonodüler görüntü ve apekste parsiyel pnömotoraks görünümü vardı (Resim 1). Sol hemitoraks'a göğüs tüpü takıldı, göğüs tüpü sonrası hastanın solunum sıkıntısı azaldı. 10 gün sonra sol akciğerin ekspanse olmaması üzerine hastaya sol torakotomi yapıldı (Resim 2). Sol torakotomi öncesi sağdaki parsiyel pnömotoraksın operasyon sırasında artma ihtimaline karşın sağ tüp torakostomi uygulanarak ameliyata başlandı. Postop 2. günde sağ hemitoraks ekspanse oldu ve sağdaki toraks tüpü çekildi. Sol akciğer postop 30. günde ekspanse oldu. Hastanın silikozis yönünden takipleri halen devam etmektedir.

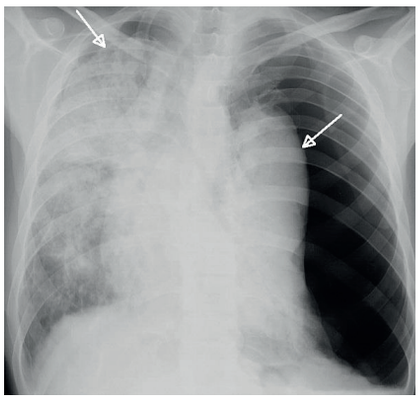

Resim 1. Hastanın P-A akciğer grafisi. Oklar pnömotoraks hattını gösterir.

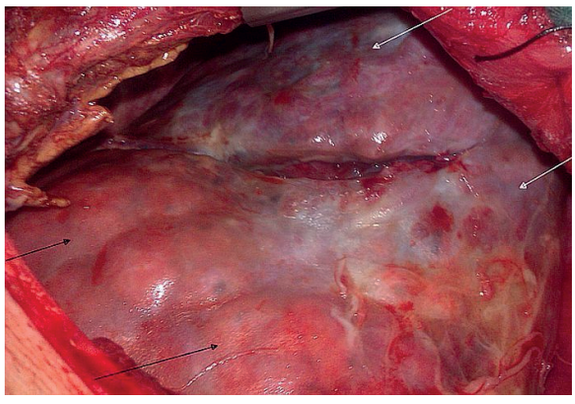

Resim 2. Sol akciğerin perioperatif görüntüsü. Beyaz oklar belirgin kalsifikasyon alanlarını, siyah oklar ise kısmi normal alanları gösterir.

DOI:10.4328/JCAM.985 Received: 05.04.2012 Accepted: 26.04.2012 Printed: 01.01.2014 J Clin Anal Med 2014;5(1):86
Corresponding Author: Selim Bozkurt, Kahramanmaraş Sütçü İmam Üniversitesi Tıp Fakültesi, Acil Tıp AD. Kahramanmaraş, Türkiye.
T.: +90 3442211431 F.: +90 3442212371 GSM: +905363661789 E-Mail: selimbozkurt01@yahoo.com