Penetrating Cardiac Injury: Case Report

Penetran Kalp Yaralanması: Olgu Sunumu

Kardiyak Yaralanma / Cardiac Injury

Adem Grbolar[1], Özge Korkmaz[2], İsmail Sapmaz[3], Tonguç Saba[3], Feride Sapmaz[4]
[1]Özel Alanya Can Hastanesi, Kalp ve Damar Cerrahisi Anabilim Dalı, Alanya, [2]Medicana İnternational, Kalp ve Damar Cerrahisi Anabilim Dalı, Ankara,
[3]Başkent Üniversitesi, Kalp ve Damar Cerrahisi Anabilim Dalı, Alanya, [4]Özel Alanya Can Hastanesi, Göğüs Cerrahisi Anabilim Dalı, Alanya, Türkiye

Özet

Ateşli silahla veya delici kesici aletle meydana gelen penetran kardiyak yaralanmalar yüksek mortalite oranına sahiptir. Mortalitenin sebebleri; yaralanmanın şekli, kardiyak boşlukların etkilenme durumu, kardiyak tamponadın varlığına göre değişiklik gösterir. Hastane şartlarındaki iyileşmeler, operatif teknikteki gelişmeler ve yoğun bakım kalitesindeki artışa rağmen, yıllardır mortalite oranında ciddi değişiklik olmamıştır. Biz 1 cm'den daha küçük bir cilt kesisi olan kardiyak tamponadla gelen, sternotomi sonrası ekspojurda kalpde 7'cmlik laserasyon olduğu görülen, kardiyorafi yapılan 42 yaşındaki erkek olguyu lüteratürü irdeleyerek sunmak istedik.

Anahtar Kelimeler

Penetran Kardiyak Yaralanma; Kardiyorafi; Kardiyak Tamponat

Abstract

Penetrating cardiac injurys caused by gunshots and penetrating tools have high mortality rates. The way of injury, how the cardiac area is effected and the presence of cardiac tamponadecauses mortality in different rates. However the better treatment quality of hospitals, increasingoperative techniques, and internel care unit quality has not been change during the years. Searching the literature, we want to present a 42 years old male patient whowas injured by knife and had a 1 cm skin wound on chest with cardiac tamponade. After sternotomy a 7 cm laseration was observed in heart. Cardioraphy was performed.

Keywords

Penetrating Cardiac İnjury; Cardioraphy; Cardiac Tamponade

DOI: 10.4328/JCAM.736 Received: 30.06.2011 Accepted: 18.08.2011 Printed: 01.03.2014 J Clin Anal Med 2014;5(2): 151-153
Corresponding Author: Feride Sapmaz, Özel Alanya Can hastanesi Göğüs Cerrahisi 07400 Alanya, Türkiye.
E-Mail: fsapmaz@gmail.com

Giriş

Penetran kardiyak yaralanmaların yüksek oranda mortal olduğu ve hastaneye sağ gelmiş olguların yaklaşık %80' inin hayatını kaybettiği bilinmektedir. Tarih boyunca kardiyak yaralanmaların cerrahi tamiri imkansız görülmekle birlikte ilk başarılı penetran kardiyak yaralanma tamiri 1896 yılında Rehn tarafından yapılmıştır [1]. Anestezide, kardiyak cerrahide ve transporttaki gelişmelere rağmen yıllardır penetran kardiyak yaralanmaların survisi yükseltilememiştir. Bu makalede cilt lezyonu ile kardiyak yaralanma miktarının paralel olmadığı, hızlı transport, hızlı ve doğru operatif teknik ile başarılı kardiyorafi uyguladığımız olguyu sunmak istedik.

Olgu Sunumu

Delici kesici aletle meydana gelen penetran kardiyak yaralanma nedeni ile acil servise kabul edilen 42 yaşında erkek olgu. Yaralanmanın lokalizasyonu; sağ 8. interkostal aralığın mid klavikular hatla kesiştiği yerin 2 cm mediyalinde 1 cm' lik cilt kesisi mevcuttu. Hastanın tansiyon arteriyel alınamadı. Kalp sesleri derinden geliyordu. Boyun venleri dolgun, bilinç kapalı ve siyanozu vardı. Hasta entübe edilip ameliyathaneye alındı. Acil sternotomi yapıldı. Kardiayak tamponat yanısıra kalpte sağ ventrikül anterior duvarında 4 cm ve devam eden akut marjinde arka duvara uzanan 3 cm'lik (toplam 7 cm'lik) laserasyonu mevcuttu (Resim1). Koroner arterlerde ve kapaklarda problem olmayan hastaya 3/0 teflon plegid ile kardiyorafi yapıldı (Resim2). Olgunun acil serviste görülmesi ve yapılan kardiyorafi arasında geçen toplam zaman 19 dk idi. Bunda olayın hastane bahçesinde olması, acil serviste olgunun ilk kalp damar cerrahisi uzmanı tarafından görülmesi ve zaman kaybetmeden ameliyathaneye alınıp sternotomi ile tamponadın giderilmesi, defektin büyüklüğü nedeni ile pompaya girilerek kısa sürede laserasyonun tamir edilmesi hayat kurtarıcı olmuştur. Olgu halen sağ ve sağlıklı olarak yaşamına devam etmektedir.

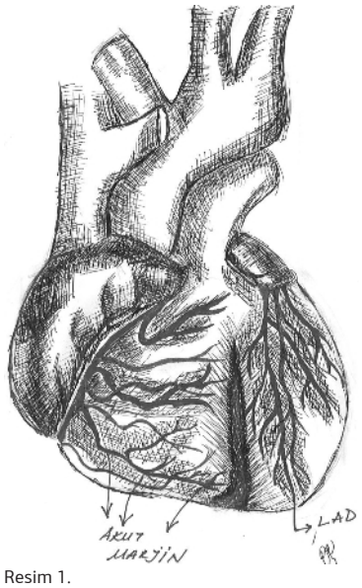

Resim 1.

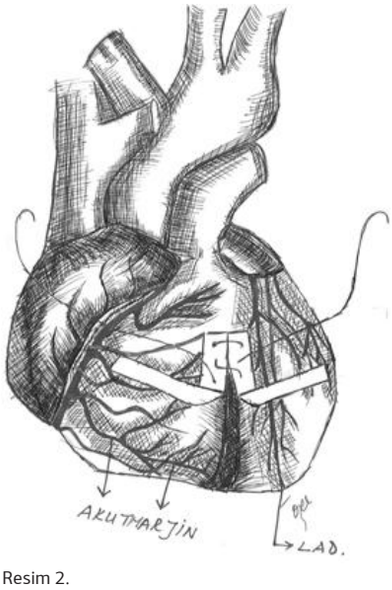

Resim 2.

Tartışma

Penetran kardiyak yaralanmalar ciddi mortalite oranına sahiptir. Mortalite yaralanmanın büyüklüğüne, kardiyak boşlukların, kalp kapakların ve koronerlerin etkilenmesine, hastanın genel durumuna, ek organ yaralanması olup olmamasına, hızlı transporta, doğru ve zamanında cerrahi tedaviye göre değişiklik gösterir [2]. Hızlı transport ve hızlı değerlendirme ile birlikte yeterli cerrahi tamir en iyi sonuçları veren üçlüdür. Penetran torasik yaralanmalarda kardiyak yaralanmanın olabileceği daima göz önünde bulundurulmalıdır.

Mandal ve arkadaşının tek merkezli yaptıkları çalışmada 24 yıllık deneyimlerini yayınladılar. Bu çalışmada penetran toraks travması olan 3049 hastanın 196' sında kardiyak yaralanma olduğu tespit edilmiş [3]. Penetran kardiyak yaralanmalar erkeklerde ve genç yaş grubunda daha sık görülmektedir. Rhee ve ark kokardiyografi oldukça yol göstericidir. Rozycki ve arkadaşlarının yaptığı çalışmada 261 olguya ekokardiyografi yapılmış sensivite %100, spesivite %96.9, doğruluk oranını % 97.3 olarak bulunmuştur. EKO ile ameliyathane arasında geçen süre 12.1 dk' dır[7]. Bizim olgumuzda da hastayı acil serviste ilk gören hekimin kalp ve damar cerrahisi uzmanı olması, hastanın kliniğinin ve yaralanma bölgesinin kardiyak yaralanmayı düşündürmesi, olgu şok tablosunda olduğu için başka tetkikler yapılmadan olgunun acil operasyona alınması, hastanın görülmesi ve kardiyorafinin tamamlanması 19 dk. gibi kısa sürede gerçekleştirilmesi hayat kurtarıcı olmuştur.

Bıçak ve benzeri delici kesici aletlerle olan penetran kardiyak yaralanmalarda en sık sağ ventrikül etkilenir ve sağ ventrikül yaralanmalarında mortalite daha düşüktür [2]. Bizim olgumuzda da sağ vetrikül ve akut marjini içeren toplam 7 cm' lik laserasyonu mevcuttu. Koroner arterlerde ve kapaklarda sorun yoktu. Başarılı kardiyorafi yapıldı.

Penetran kardiyak yaralanmalarda yaşam süresine etki eden faktörleri ve yaşam süresi arttırmak için yapılması gerekenleri araştıran çalışmalar mevcuttur. Goins ve arkadaşının penetran kardiyak yaralanması olan 50 hasta üzerinde yaptıkları çalışmada travma skoru, fizyolojik index, penetran kardiyak travma indeksi, penetran torasik travma indeksine bakılmış, şok tablosunda hastaneye ulaşanların sağ kaldığı ve mortalitenin % 44 olduğunu yayınlamışlardır [8]. Hasta kabulü sırasındaki hemodinamik stabilite ve bıçakla yaralanma kardiyak tamponat varlığı, surveyin yüksek olmasını belirleyen kriterlerdir. Kalpte birden fazla yaralanmanın olması, özellikle büyük damar yaralanmalarında mortalite çok yüksektir [3]. Delici kesici alet oluşan penetran toraks travmalarında gelişen kardiyak tamponadın mortalite üzerine etkisi tartışmalıdır. Yalnız bir kalp boşluğunu içeren ve sağ ventrikül yaralanmalarında kardiyak tamponadın sağ kalım üzerine olumlu etkisi olduğunu düşünenler, yanısıra bazı otörlerin ise bu durumun herhangi bir kar sağlamadığı yönünde görüşleri vardır [1]. Bizim olgumuzda kardiyak tamponat mevcuttu. Biz bunun surveye katkısı olduğunu düşünmekteyiz.

Sonuç olarak penetran kardiyak yaralanmalar yüksek mortalite oranına sahip olmakla birlikte hızlı transport, hızlı ve doğru cerrahi müdahalenin hayat kurtarıcı olduğunu ve mortalite oranını düşürebileceği düşüncesindeyiz.

Çıkar Çakışması ve Finansman Beyanı

Bu çalışmada çıkar çakışması ve finansman destek alındığı beyan edilmemiştir.

Kaynaklar

1. O'Connor J, Ditillo M, Scalea T. Penetrating cardiac injury. J R Army Med Corps 2009;155(3):185-90.
2. Carr JA, Buterakos R, Bowling WM, Janson L, Kralovich KA, Copeland C. Long-term functional and echocardiographic assessment after penetrating cardiac injury: 5-year follow-up results. J Trauma 2011;70(3):701-4.
3. Mandal AK, Sanusi M. Penetrating chest wounds: 24 years experience. World J

Surg 2001;25(9):1145-9.
4. Rhee PM, Foy H, Kaufmann C, Areola C, Boyle E, Maier RV et al. Penetrating cardiac injuries: a population-based study. J Trauma 1998;45(2):366-70.
5. Naughton MJ, Brissie RM, Bessey PQ, McEachern MM, Donald JM Jr, Laws HL. Demography of penetrating cardiac trauma. Ann Surg 1989;209(6):676-83.
6. Claassen CW, O'connor JV, Gens D, Sikorski R, Scalea TM. Penetrating cardiac injury: think outside the box. J Trauma 2010;68(3):71-3.
7. Rozycki GS, Feliciano DV, Ochsner MG, Knudson MM, Hoyt DB, Davis F et al. The role of ultrasound in patients with possible penetrating cardiac wounds: a prospective multicenter study. J Trauma 1999;46(4):543-52.
8. Goins WA, Ford DH.The lethality of penetrating cardiac wounds. Am Surg 1996;62(12):987-93.