Co-existence of Pulmonary, Tonsillar and Laryngeal Tuberculosis

Akciğer, Tonsil ve Larinks Tüberkülozu Birlikteliği

Akciğer Tonsil ve Larinks Tüberkülozu / Lung, Tonsil and Larynx Tuberculosis

Erkan Ceylan[1], İmran Şan[2]
[1]Göğüs Hastalıkları Kliniği, OSM Ortadoğu Hastanesi, Şanlıurfa, Türkiye.
[2]KBB A.D, Harran Üniversitesi Tıp Fakültesi, Şanlıurfa, Türkiye.

Özet

56 yaşında erkek hasta KBB polikliniğine boğaz ağrısı, yutkunma güçlüğü şikayeti ile başvurdu. Direkt muayenede sol palatin tonsilde ve tonsil plikalarında ülserovejetan lezyon görüldü. İndirekt laringoskopide epiglot ve larinkste de yer yer ülserovejetan lezyonlar izlendi. Larinks karsinomu ve metastazı ön tanısı ile palatin tonsilden biyopsi alındı. Direkt Göğüs radyogramı ve bilgisayarlı toraks tomografisinde sol akciğer apikoposterior segmentte birbirine komşu 2 adet kaviter imaj izlendi. Biyopsilerin histopatolojik incelemesinde tüberkülozla uyumlu granülom yapıları izlendi. Fiberoptik bronkoskopik değerlendirmede endobronşial tutulum izlenmedi. Bronş lavajı ve balgamın mikroskopi ve kültüründe aside dirençli bakteri saptandı. Tonsil, larinks ve akciğer tüberkülozu tanısıyla olguya dörtlü anti tüberküloz tedavi başlanıldı. Orta yaşlı erkek olgu, üst solunum yolu tüberkülozlarının bulaştırıcılık açısından klinik önemi ve nadir görülmesi üzerine sunuldu.

Anahtar Kelimeler

Akciğer Tüberkülozu, Tonsil Tüberkülozu, Larinks Tüberkülozu

Abstract

A 56-year old man applied to otorhinolaryngology clinic with sore throat, dysphagia. During direct examination, left palatine tonsil and tonsil plicas ulcerovegetative lesions were found. In the indirect laryngoscopy, in some regions of the larynx and epiglottis, ulcerovegetative lesions were observed too. Because of suspicion of laryngeal carcinoma and metastasis, punch biopsy of the left palatine tonsil was performed. Chest x-ray and computerized tomography of the thorax revealed two adjacent cavitations in the apicoposterior segment of the left upper lobe. In the histopathologic examination of biopsies, granulomatous structures that proved tuberculosis were observed. In the fiberoptic bronchoscopic analysis, endobronchial lesion was not detected. Acid-fast bacilli were determined in sputum and bronchial lavage in microscopy and culture. The case of this middle aged male patient with co-existence of tonsillar, laryngeal and pulmonary tuberculosis presents the clinical significance of upper airway tuberculosis in terms of its infectiousness and rare occurrence.

Keywords

Pulmonary Tuberculosis; Tonsillar Tuberculosis; Laryngeal Tuberculosis

DOI: 10.4328/JCAM. 775 Received: 09.08.2011 Accepted: 12.09.2011 Publihed Online: 01.03.2014 J Clin Anal Med 2014;5(2):156-158
Corresponding Author: Erkan Ceylan, Göğüs Hastalıkları Kliniği, OSM Ortadoğu Hastanesi, Şanlıurfa, Türkiye.
T.: +90-414-3141170-2199 F.: +90-414-315 1181 E-mail: drerkanceylan@yahoo.com

Giriş

Primer olarak akciğer hastalığı olarak kabul edilen tüberküloz ilk pulmoner enfeksiyon esnasında lenfohematojen yayımla bütün organ sistemlerini etkileyebilir. İmmün yetmezliğe sahip hastalar artmış ekstrapulmoner tüberküloz riskine sahiptirler. Klinik bulgular genellikle nonspesifikdir ve teşhis yıllarca gecikebilir.[1,2]

Üst solunum yollarında epiglot, farenks ve tonsil tüberkülozu çok seyrek görülmektedir. Bu yapılar genellikle hastalık larinkse yayıldıktan sonra tutulur.[2] Larinks tüberkülozu, larinkste granülomatöz lezyon yapan hastalıklar içinde en sık görüleni olup, genellikle akciğer tüberkülozunun bir komplikasyonudur. Gelişmiş ülkelerde son derece nadir karşılaşılan larinks tüberkülozuna, ülkemiz gibi gelişmekte olan bölgelerde çok sık olmasa da rastlanılmaktadır. Klinik olarak bir tümörü veya kronik larenjiti taklit edebilen bu hastalığın, özellikle ses kısıklığının ayırıcı tanısında göz önünde bulundurulması gerekir. Tüberküloz hastalığının değişik formları olmasına rağmen, enfeksiyonun bulaşması genellikle kavernli akciğer tüberkülozu ve larinks tüberkülozu ile oluşmaktadır.[1,2] Dolayısıyla larinks tüberkülozu; halen görülmeye devam etmesi, larinks hastalıkları içinde ayırıcı tanıda önemli bir yer tutması ve enfeksiyonun yayılması açısından da önemini korumaktadır. Kliniğimize boğaz ağrısı, yutkunma güçlüğü, kilo kaybı yakınmaları ile başvuran ve tonsil, larinks (epiglot, aritenoid tutulum), akciğer tüberkülozu birlikteliği olan olguyu nadir görülmesi, klinik önem taşıması nedeniyle sunduk.

Olgu Sunumu

56 yaşında erkek hasta boğaz ağrısı, yutkunma güçlüğü, kilo kaybı şikayetleri ile hastanemiz Kulak Burun Boğaz polikliniğine başvurdu. Hastanın öz-soy geçmişinde özellik yoktu. Hasta 50 pk/yıl sigara içmekteydi.

Hastanın muayenesinde vital bulguları normaldi. Ağız içinde mukoid karakterde bir sekresyon artışı vardı. Özellikle sol tonsil ve tonsil plikalarında, ülserovejetan lezyon dikkati çekiyordu. Epiglot ve aritenoid hiperemik, ödemli ve üzerinde yer yer ülserovejetan lezyon gözlenmekteydi. Vokal kord hareketleri normal idi. Epiglot sağ yan tarafında vallecula bölgesinde mukozada ülseratif alan dikkati çekti (Resim 1-2). İndirekt KBB muayenesi sonrasında hasta larinks karsinomu ön tanısıyla incelemeye alınmış ve palatin tonsillerden biyopsi alınmıştır.

Akciğer muayenesinde sol akciğer üst zonda bronşial ses, sol akciğerde daha belirgin olmak üzere bilateral orta zonlarda inspiryum boyunca duyulan ince krepitan raller mevcuttu. Lenfadenopati ve organomegali saptanmadı.

Laboratuar bulgularında eritrosit sedimentasyon hızı 72 mm/saat, beyaz küre sayısı 6470/mm3 olup diğer rutin bakılan hemogram, idrar ve kan biyokimyasal tetkikleri normal sınırlardaydı. Tüberkülin testi 10mm idi.

Postero-anterior (PA) akciğer radyogramı ve toraks tomografisinde sol akciğer apikoposterior segmentte birbirine komşu en büyüğü 3 cm çapında 2 adet kaviter imaj izlendi. Her iki akciğer de yaygın milimetrik nodüler infiltrasyon vardı. Kavern komşuluğunda ek infiltrasyon alanları izlendi (Resim 3-4).

Fiberoptik Bronkoskopide trakeada vaskülarite artışı izlendi. Tüm bronş sistemi açık ve doğal olarak değerlendirildi. Sol ana bronş ve üst lop bronş ağzından yoğun mükopürülan sekresyon gelmekteydi. Bu bölgeden bronş lavajı alındı. Balgam ve Bronş lavajında ARB bakısı (++++), sitoloji ise benign olarak rapor edildi (Resim 5-6).

Olgunun palatin tonsillerinden alınan biyopsilerin histopatolojik incelemesinde çok katlı yassı epitel tabakasıyla çevrili tonsil dokusunda epiteloid histiositlerden ve Langhans tipi dev hücrelerden oluşan granülom yapıları izlendi (Resim 7).

Tüm bu bulgular eşliğinde olguya "Akciğer + tonsil + larenks" tüberkülozu tanısı kondu. Tedavi izoniazid (INH) 300mg/gün, rifampisin (RIF) 600 mg/gün, morfozinamid (MPZ) 2,5 gr/gün, etambutol (EMB) 1.5 gr/gün olarak düzenlendi.

Tartışma

Üst solunum yollarında tüberküloz ağız mukozası, tonsil, dil, epiglot, farenks ve larenksi tutabilir. Üst solunum yollarındaki bu tutulumlar genellikle akciğer tüberkülozuna sekonder gelişir. Çok nadiren tonsillerde ve larinkste primer tutulum görülebilmektedir.



Resim 1. Sol tonsil ve tonsil plikalarında, ülserovejetan lezyon

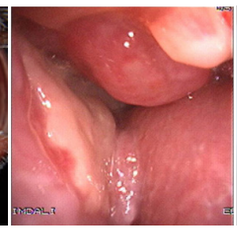

Resim 2. Vallecula'da mukozal ülseratif alan

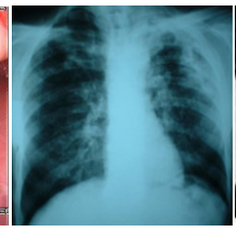

Resim 3. PA Akciğer Grafisi

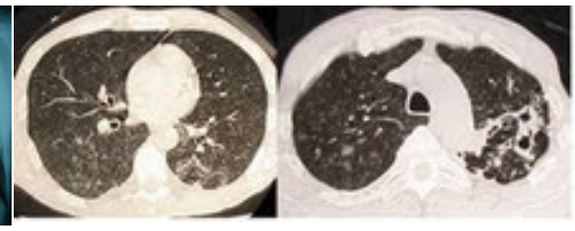

Resim 4. Sol akciğer apikoposterior segmentte birbirine komşu en büyüğü 3 cm çapında 2 adet kaviter imaj ve yaygın milimetrik nodüler infiltrasyon.



Resim 5. Trakeada artmış vaskülarite.

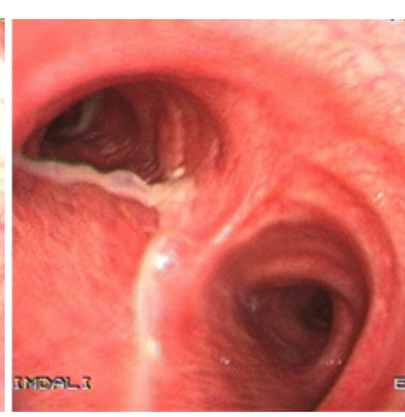

Resim 6. Sol ana bronş ve üst lob bronş ağzında yoğun mükopürülan sekresyon

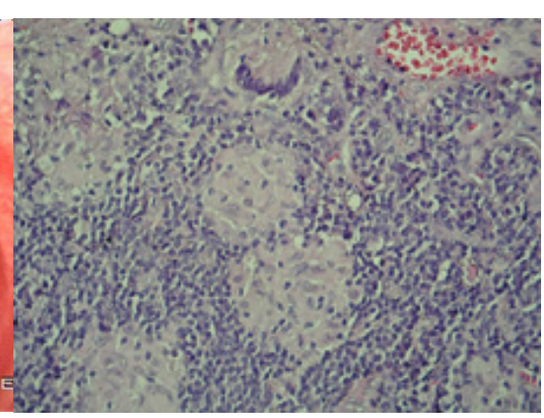

Resim 7. Hematoksilen Eozin x400

Tüberküloz enfeksiyonunun bulaşması en sık kaviter akciğer tüberkülozu ve larinks tüberkülozu ile oluşmaktadır. Dolayısıyla larinks tüberkülozunun tanınması ve tedavi edilmesi tüberküloz enfeksiyonunun yayılımının durdurulmasında büyük önem taşır.

Larinks tüberkülozunda lezyonlar genellikle mukozada ülserasyon, kas ve kıkırdakta destrüksiyon ile birlikte belirgin ekzofitik lezyon şeklinde gözlenmektedir. Günümüzde ise, hastalığın erken döneminde hekime başvurulmasından dolayı, larinks lezyonları lokal bir tümör ya da hava yolunu tehdit etmeyen nonspesifik larenjit şeklinde görülmektedir.[3] Lezyonun yerleşim yerini interaritenoid bölge olarak bildiren çalışmalar[4] olmakla beraber, Bailey ve ark.[5] larinkste yerleşimin bir tarafa lokalize olmadığını vurgulamışlardır. Olgumuzda Özellikle sol tonsil ve tonsil plikalarında, ülserovejetan lezyon, epiglot ve aritenoid hiperemik, ödemli ve üzerinde yer yer ülserovejetan lezyonlar vardı. Vokal kord hareketleri normal idi. Epiglot sağ yan tarafında vallecula bölgesinde mukozada ülseratif alan dikkati çekti.

Larinks, tonsil tüberkülozu genellikle akciğer tüberkülozunun bir komplikasyonudur. Özellikle hastalığın bulaşma ve yayılma riski de düşünülecek olursa histopatolojik tanıdan önce tüberkülozun klinik ve laboratuvar bulgularının araştırılması gereklidir.[6] Postmortem akciğer tüberkülozlu olguların otopsi değerlendirmelerinde[7] %30 oranında larinks tüberkülozu tespit edilmiştir. Tüberküloz araştırması sonucunda tüberküloz tanısı konulamamışsa histopatolojik tanı için biyopsi yapılması gerekir.

Günümüzde larinks tüberkülozunun ilerlemiş akciğer tüberkülozu ile beraber görülme oranı azalmış, larinks karsinomu ile karışma riski artmıştır.[4] Hunter ve ark.[8] larinks tüberkülozlu 10 olgunun 7'sini biyopsi öncesi karsinom olarak değerlendirmişlerdir. Bizim olgumuz primer KBB semptomları ile KBB polikliniğine gelmiş olup öncelikle larinks karsinomu düşünülerek biyopsi alındıktan sonraki incelemeleri sonucunda akciğer tüberkülozu tespit edilmiştir.

Sonuç olarak, larinks, tonsil tümörünü taklit edebilen bu hastalığın tanısı sıklıkla atlanılabilmektedir. Bu nedenle ses kısıklığı ve yutma güçlüğü yakınması ile gelen bir hastada larinks tüberkülozu, larinks karsinomunun yanında ilk düşünülmesi gereken hastalık olup hastanın akciğer tüberkülozu açısından öncelikle değerlendirilmesi tanıyı hızlandıracaktır. Biz çalışmada akciğer, tonsil ve larinks (epiglot, aritenoid tutulum) tüberkülozu birlikteliği, nadir görülmesi, klinik önem taşıması nedeniyle sunduk.

Çıkar Çakışması ve Finansman Beyanı

Bu çalışmada çıkar çakışması ve finansman destek alındığı beyan edilmemiştir.

Kaynaklar

1. Elder NC. Extrapulmonary tuberculosis. Arch Fam Med 1992; 1(1):91-8.
2. Couldery AD. Tuberculosis of the upper respiratory tract misdiagnosed as Wegener's granulomatosis an important distinction. J Laryngol Otol 1990; 104(3): 255-8.
3. Kırış M, Kutluhan A, Çankaya H, Uğraş S, Özbay B. Larinks Tüberkülozu. Türk Otolarengoloji Arşivi, 2002; 40(3): 225-229
4. Thaller SR, Gross JR, Pilch BZ, Goodman ML. Laryngeal tuberculosis as manifested in the decades 1963-1983. Laryngoscope 1987; 97(7 Pt 1): 848-50.
5. Bailey CM, Windle-Taylor PC. Tuberculous laryngitis: a series of 37 patients. Laryngoscope 1981; 91(1): 93-100.
6. Ömerci M, Çulha T, Balban U. Differential diagnosis in the larynx tbc. and larynx ca. S.S.Y.B. Bursa Devlet Hastanesi Tıp Bülteni 1989; 5: 171-5.
7. Soda A, Rubio H, Salazar M, Ganem J, Belanga D, Sanchez A. Tuberculosis of the larynx: clinical aspects in 19 patients. Laryngoscope 1989; 99(11): 1147-50.
8. Hunter AM, Millar JW, Wightman AJ, Horne NW. The changing pattern of laryngeal tuberculosis. J Laryngol Otol 1981; 95(4): 393-8.