Comment on: Serous or Gelatinous Atrophy of the Bone Marrow

Kemik İliğinin Seröz ve ya Jelatinöz Atrofisi

Esra Karakuş, H. Ahmet Demir, Suna Emir
Ankara Çocuk Sağlığı ve Hastalıkları Hematoloji Onkoloji Eğitim ve Araştırma Hastanesi, Ankara, Türkiye

To the Editor:

Kemik iliğinin seröz yağ atrofisi (jelatinöz kemik iliği transformasyonu) nadir görülen patogenezi bilinmeyen bir antitedir. İlk olarak 1898 yılında tanımlanmıştır. Seröz atrofiye AIDS (Acquired Immuno Deficiency Syndrome), alkolizm, anoreksia nevroza, kaşeksi, karsinom veya lenfoma eşlik edebilmektedir [1].

Onbir yaşında erkek hasta boyunda şişlik nedeniyle hastanemize başvurdu. Özgeçmiş ve soygeçmişinde özellik olmayan hastanın fizik muayenesi ve laboratuar değerleri normaldi. Boyun (USG) Ultrasonografisinde sol submandibular alanda en büyüğü 17,5x6,2 mm boyutunda, sağ submandibular alanda en büyüğü 27,5x7 mm boyutunda olmak üzere her iki anterior ve posterior servikal zincirde ekojen hipoekoik ovoid lenf nodları izlendi. Sağ alt servikal zincirde büyüğü 38x17 mm boyutlarında kalın korteksli lobüle vasıflı ekojen hilusu ince kalmış lenf nodu gözlendi. Antibiyotik tedavisi alan hastanın lenf nodlarında gerileme olmadı ve sağ supraklavikular lenf nodu eksize edildi. Klasik Hodgkin lenfoma, lenfositten zengin tanısı verildi. Evreleme amaçlı kemik iliği biyopsisi yapıldı. Kemik iliğinin biyopsisi hiposellüler görünümde idi ve hematopoetik hücreler ileri derecede azalmıştı (Resim 1). İmmunhistokimyasal çalışmada CD30 ve CD15 ile Hodgkin lenfoma infiltrasyonu saptanmadı. Ekstrasellüler jelatinöz birikim gözlendi. Birikim Ab-PAS (Alcian Blue- Periodic Acid- Schiff) Ph: 2,5 ile boyandı ve asid mukopolisakkarit olduğu tespit edildi (Resim 2). Bulgular kemik iliğinin seröz atrofisi ile uyumlu idi.

Kemik iliğinin jelatinöz transformasyonu kemik iliğinde hematopoetik hücrelerin azalması, yağ atrofisi ve ekstrasellüler mukoid materyal birikimi ile karakterizedir. Ekstrasellüler mukoid materyal hematoksilen- eozin kesitlerde pembe, amorf ve fibriler görünümdedir. Kemik iliği ödemi, nekrozu veya amiloid ile karışabilir. Bu nedenle histokimyasal yöntemlerle hyalüronik asit benzeri mukopolisakkarit materyal olduğu ispatlanmalıdır [2, 3].

Hodgkin lenfoma tanılı vakalarda kemik iliğinin jelatinöz transformasyonu tanımlanmakla birlikte literatürde az sayıda olgu bildirilmiştir. Jelatinöz transformasyon olan vakalar literatürde ağırlıklı olarak anoreksia nevroza ile ilişkilidir.

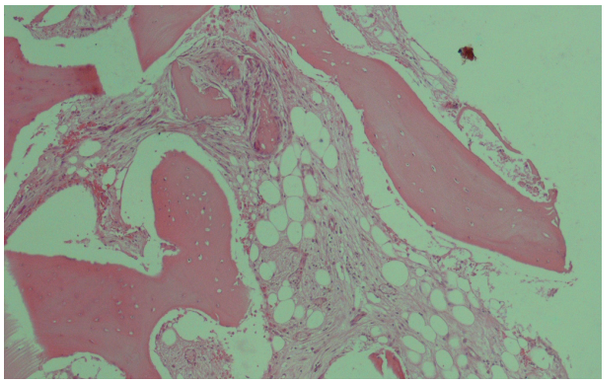

Resim 1. Kemik iliğinin biyopsisinde hiposellülerite ve hematopoetik hücrelerde ileri derecede azalma (H&E X 100)

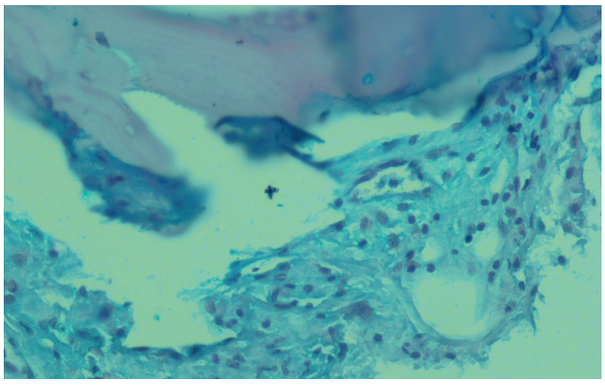

Resim 2. Asid mukopolisakkarit materyalde mavi ile boyanma (Ab-PAS X 400)

Kaynaklar

1. Böhm J. Gelatinous transformation of the bone marrow: the spectrum of underlying diseases. Am J Surg Pathol 2000;24(1):56-65.
2. Yamamoto M, Belmont HM, Utsunomiya M, Hidaka Y, Kishimoto M. Gelatinous transformation of the bone marrow in systemic lupus erythematosus. Lupus 2009;18(12):1108-11.
3- Diebold J, Molina T, Camilleri-Broët S, Le Tourneau A, Audouin J. Bone marrow manifestations of infections and systemic diseases observed in bone marrow trephine biopsy review. Histopathology 2000;37(3):199-211.

DOI: 10.4328/JCAM.1757 Received: 30.03.2013 Accepted: 24.04.2013 Printed: 01.05.2014 J Clin Anal Med 2014;5(3): 269
Corresponding Author: Esra Karakuş, Patoloji Uzmanı, Ankara Çocuk Sağlığı ve Hastalıkları Hematoloji Onkoloji Eğitim ve Araştırma Hastanesi, Ziraat Mah. İrfan Baştuğ Cad. Kurtdereli Sk. No:10 Dışkapı, Ankara, Türkiye. T.: +90 3125969746 GSM: +905054524946 F.: +90 3123472330 E-Mail: esrakaraku@gmail.com