Surgical Treatment of Internal Carotid Bifurcation and Pericallosal Artery Aneurysms with Unilatera

Unilateral Frontopteriyonel Cilt İnsizyonuyla Uygulanan Pteriyonel ve Frontal Paramediyan Kraniyotom

Anevrizmada Frontopterionel İnsizyon / Frontopterional Incision for Aneurysms

Cengiz Çokluk, Enis Kuruoğlu, Abdullah Marangoz, Kerameddin Aydın
Ondokuzmayıs Üniversitesi, Tıp Fakültesi, Beyin ve Sinir Cerrahisi Anabilim Dalı, Samsun, Türkiye

Özet

Amaç: Anevrizmalar subaraknoid kanamanın başta gelen nedenleri arasındadır. En sık görülen anevrizma şekli tekli anevrizmadır. Ancak nadir olmamakla birlikte çoklu anevrizmalar da görülebilir. Gereç ve Yöntem: Daha önceden rüptüre olmuş sol internal karotid arter bifurkasyon anevrizması nedeniyle ameliyat edilmiş 55 yaşında kadın olgu bir ay kadar sonra insidental sağ internal karotid bifurkasyon ve perikallosal arter anevrizması nedeniyle hastaneye, cerrahi tedavi için yatırıldı. Bulgular: Cerrahi tedavi sırasında, karşı taraf pupilla hizası saçlı deri sınırından başlayarak ipsilateral pterional bölgeye gelen cilt insizyonu planlandı. Bu insizyon sağ para median kraniyotomi ve pteriyonel kraniotomi yapılmasına imkan sağlamaktaydı. Öncelikle pteriyonel kraniyotomi yapıldı. Silviyan diseksiyonu takiben internal karotid arter bifurkasyon bölgesinde lokalize anevrizmaya ulaşıldı. Anevrizma diseke edilerek klipe edildi. Daha sonra sağ frontal paramedian kraniyotomi yapıldı ve interhemisferik fissürden ilerlenerek perikallosal arterde yerleşik anevrizma kliplendi. Tartışma: Bu tip çoklu anevrizma yerleşimlerinde klasik pteriyonel cilt insizyonu tek taraflı frontopteriyonel insizyona modifiye edilerek tek seferde iki kraniyotomi ile heriki anevrizma da tedavi edilebilir.

Anahtar Kelimeler

İnternal Karotid Arter Bifurkasyon; Anevrizma; Perikallosal Arter Anevrizması

Abstract

Aim: Aneurysms are one of the primary reasons of subarachnoid hemorrhage. The most common aneurysms are the solitary aneurysms. In the same time multiple aneurysms may be seen. Material and Method: Fifty five years old woman who underwent one month ago because of ruptured left internal carotid artery aneurysm was admitted to hospital for surgical treatment of incidental left internal carotid bifurcation and pericallosal artery aneurysms. Results: During surgical treatment, a modified pterional skin incision was planned starting from contrlateral pupilla level at the point hairy skin area and extending curvelinearly to the ipsilateral pterional region. This modified craniotomy permitted to do pterional craniotomy and left paramedian craniotomy in the same time. Pterional craniotomy was done firstly. Sylvian dissection was performed to reaching down the aneurysmatic dilatation at the location of internal carotid artery bifurcation. Aneurysm was dissected and clipped. Secondly right paramedian frontal craniotomy was performed. Interhemisferic approach was done in the clipping of the pericallosal aneurysm. Discussion: In such cases the frontopterional skin incision (a modification of pterional incision) may be used in the performing of pterional and paramedian frontal craniotomy.

Keywords

Bifurcation of Internal Carotid Artery; Aneurysm; Pericallosal Artery Aneurysm

DOI: 10.4328/JCAM.1351 Received: 25.10.2012 Accepted: 19.11.2012 Printed: 01.07.2014 J Clin Anal Med 2014;5(4): 283-286
Corresponding Author: Cengiz Çokluk, Ondokuzmayıs Üniversitesi, Tıp Fakültesi, Beyin ve Sinir Cerrahisi Anabilim Dalı Samsun, Türkiye.
T.: +90 3623121919/3086 F.: +90 3624576041 E-Mail: cengizcokluk@yahoo.com

Giriş

Subaraknoid kanama nöroşirürji pratiğinde sık olarak karşılaşılan bir klinik durumdur. Hastalığın nedenleri arasında sakküler anevrizmalar sıklıkla bulunmaktadır [1-3]. Subaraknoid kanamaya neden olan anevrizmalar genellikle tekli olarak görülürler [1-4]. Bununla birlikte kanayan anevrizmaya eşlik eden diğer anevrizmaların varlığı çok sık olmamakla birlikte bulunabilir [4-6]. Tek bir anevrizmanın saptandığı subarakniod kanamayla gelen olgularda genellikle anevrizma çevresinden başlayan ve diğer sisternalara yayılan kanama mevcuttur. Bu hastaların cerrahi tedavisinde endovasküler veya cerrahi yöntemlerle anevrizma sistemik dolaşımdan elemine edilir [1].

Eğer çoklu anevrizma tek taraf hemikraniyal mesafede yerleşik ise tek tarafa uygulanacak pteriyonel kraniyotomi ile tek seansta tedavi edilebilir [2, 7]. Ancak anevrizmalar her iki taraf intrakranial mesafede yerleşik ise, bu durumda kanayan tarafın öncelikle tedavi edilmesi, aynı seansta aynı kraniyotomi ile karşı tarafa ulaşılmaya çalışılması, ulaşılması zor bir noktada ise veya ulaşılsa bile güvenli klipslenmeleri mümkün değilse kanamayan anevrizmaların ikinci bir seansa bırakılması gereklidir [2, 4, 6, 7]. Üç boyutlu bilgisayarlı tomografi (3B-BT) anjiografi ile anevrizma şekli, diğer arterlerle olan ilişkisi ortaya konulmakta ve anevrizma yüzeyleri detaylı olarak görüntülenebilmektedir. Anevrizma yüzeyinin düzgün olmaması, pseudoanevrizma varlığı gibi bulgular kanayan anevrizmanın hangisi olduğu hakkında bilgi verebilir. Dijital substarksiyon anjiografi (DSA)ve üç boyutlu dijital subtraksiyon anjiografik (3B-DSA) bulgular anevrizmanın lokalizasyonu, perforan damarlarla olan ilişkisi, aynı damarda ikincil anevrizmaların varlığı ve anevrizmanın yüzeyi hakkında detaylı ve güvenilir bulguları sağlamaktadır [3]. Bilgisayarlı tomografi (BT) bulguları da bu verilere eklendiğinde kanayan anevrizmanın hangisi olduğu hakkında fikir sahibi olunabilir [3]. Ancak her şeye rağmen tüm bu bulgular direkt cerrahi gözlem kadar kesin olmayabilir.

Bu yazıda daha önceden kanayan anevrizması klipe edilen subaraknoid kanama olgusunun insidental anevrizmaları ikinci bir seansa bırakılmış ve ikinci seansta ise kanamayan multiple anevrizmaları tek bir cilt insizyonu ve iki kraniotomi ile tek seferde klipslenmiştir. Bu yazıda uygulanan cerrahi yöntem detaylarıyla anlatılmaktadır.

Olgu Sunumu

55 yaşında kadın olgu subaraknoid kanama kliniği ile geldi. Hastanın bilgisayarlı tomografi incelemesinde sol silviyan ve bazal serebral sisternalarda daha fazla olmak koşuluyla subaraknoid kanama saptandı. Ayrıca olgunun sol orbitofrontal korteks lokalizasyonunda hematomu mevcuttu.

Olgunun 3B-DSA ve DSA incelemesinde Sol ve sağ internal karotid arter bifurkasyon bölgesinde sakküler anevrizmaya ilave olarak perikallosal arterde anevrizma saptandı (Şekil 1 ve 2). Bu aşamada olguya iki aşamalı cerrahi tedavi yöntemi uygulamasına karar verildi. Tedavinin birinci aşamasında kanayan anevrizmanın tedavi edilmesi planlandı (Şekil 3 ve 4). İkinci aşamada ise kanamamış insidental anevrizmaların aynı seansta tek insizyonla ve iki kraniyotomi ile tedavisi planlandı (Şekil 5, 6, 7, 8). Birinci aşamada sol pteriyonel kraniyotomi ile olgunun kanayan anevrizması klipslendi (Şekil 3 ve 4). Ameliyat sonrası hasta hastaneden çıkarılarak ev ortamı içerisinde yaklaşık bir ay kadar

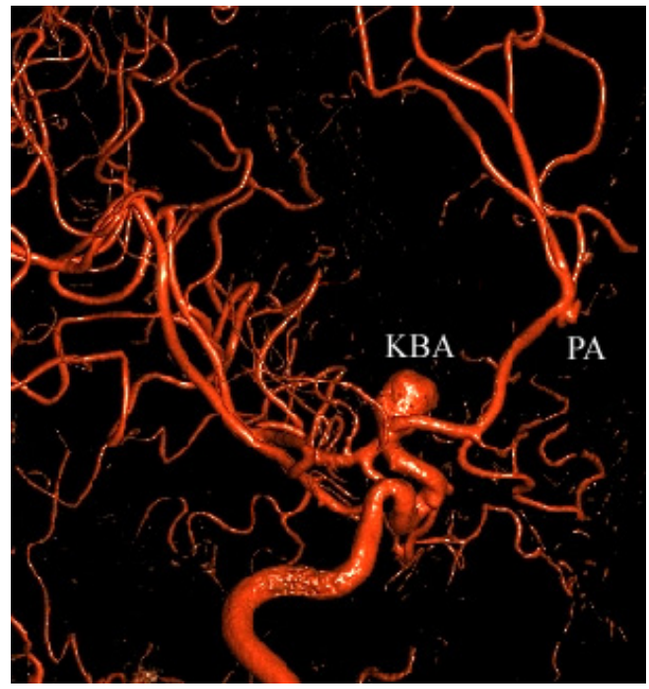

Şekil 1. Üç boyutlu dijital substraksiyon ajiografide sağ internal karotid arter bifurkasyon birleşim bölgesinde ve perikallosal arterde sakküler anevrizma görülmektedir (KBA: karotid bifurkasyon anevrizması, PA: perikallosal anevrizma).

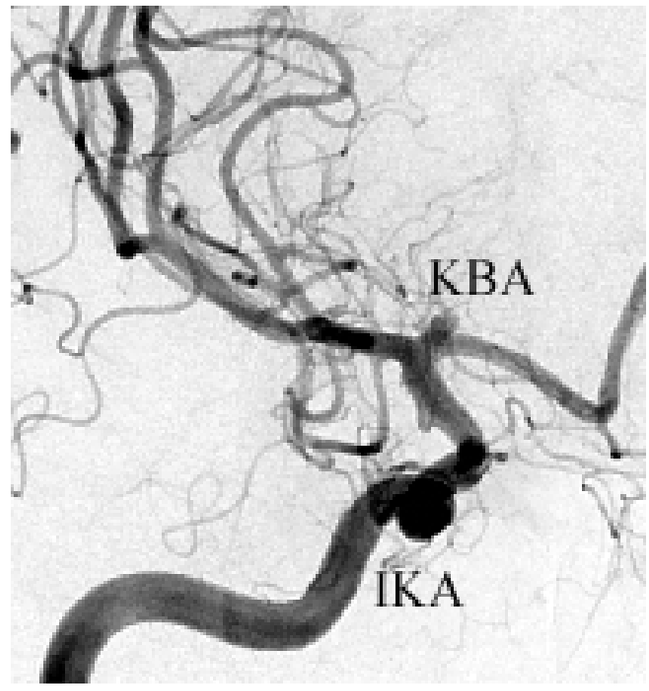

Şekil 2. Dijital substraksiyon anjiografide sol internal karotid arterde sakküler anevrizmatik görünüm (KBA: karotid bifurkasyon anevrizması, İKA: İnternal karotid arter).

kalmasına izin verildi. Bir ay sonra hasta insidental anevrizmalarının cerrahi tedavisi amacıyla tekrar hastaneye yatırıldı.

Ameliyat Tekniği:

Hasta pozisyonu: Hasta supine pozisyonunda baş nötral ve 25 derecelik ekstansiyonda olacak şekilde ameliyat masasına yatırıldı. Baş kalp seviyesinden yüksekte kalacak şekilde masaya pozisyon verildi. Baş Mayfield çivili başlık ile üç noktadan sabitlendi.

Cilt insizyonu: Cilt insizyonunun başlangıcı karşı taraf pupil se-

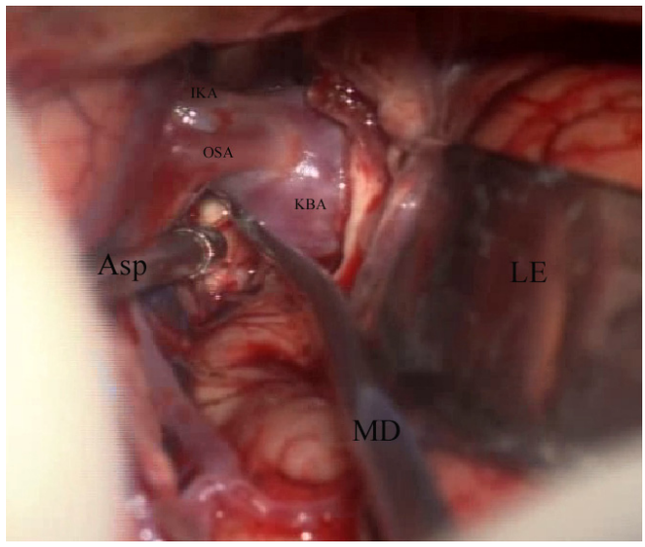

Şekil 3. Sağ internal karotid arter bifurkasyon bölgesinde kanamış anevrizmanın görünümü (KBA: karotid bifurkasyon anevrizması, OSA: orta serebral arter, IKA: İnternal karotid arter, LE: Leyla ekartör, MD: Mikrodisektör, Asp: Aspiratör).

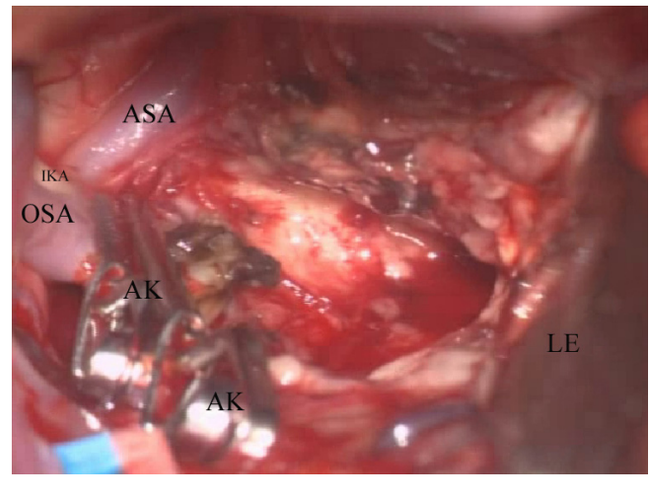

Şekil 4. Klipslenerek sistemik dolaşımdan ayrılmış sağ internal karotid arter bifurkasyon anevrizmasının görünümü (OSA: orta serebral arter, IKA: İnternal karotid arter, ASA: anterior serebral arter, AK: Anevrizma klipsi, LE: Leyla ekartör)

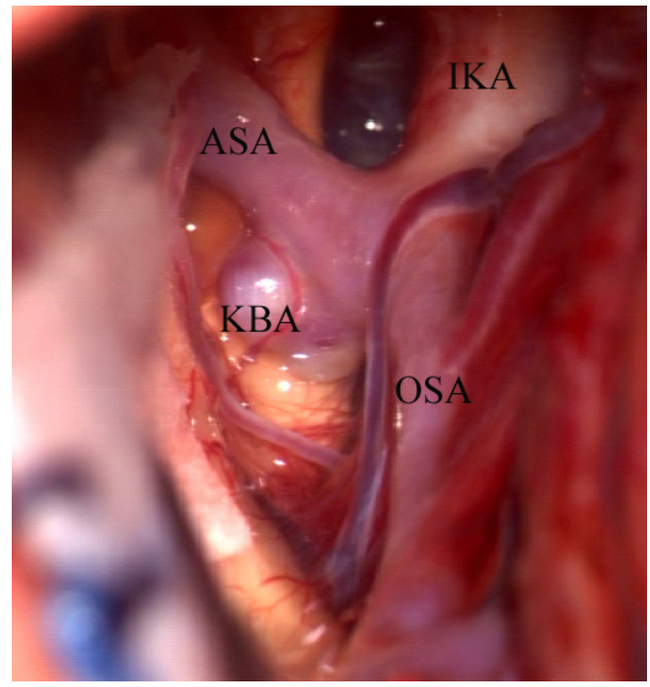

Şekil 5. Sol internal karotid arterde kanamamış anevrizmanın görünümü (OSA: Orta serebral arter, IKA: İnternal karotid arter, ASA: anterior serebral arter, KBA: Karotid bifurkasyon anevrizması).

viyesinden saçlı deriye çizilen düz hat üzerinde, saçlı ve saçsız deri birleşim yerindedir. Buradan başlayan insizyon sağ tarafta pteriyonel insizyon şeklinde devam ederek tragusun 1 cm kadar önünde sonlandırıldı.

Anevrizma klipslenmesi: Hastanın cilt ve ciltaltı kesildikten sonra sağ pteriyonel kraniyotomi yapıldı. Dura mater açıldıktan sonra klasik şekilde distalden silviyan sistern açılarak orta serebral arter dalları ortaya konuldu ve internal karotid arter bifurkasyon bölgesine ulaşıldı. Bu bölgede lokalize anevrizma boynu diseke edilerek çevre dokulardan ayrıldı ve bir adet Sugita anevrizma klipsi anevrizma boynuna yerleştirildi (Şekil 5, 6). Bu şekilde anevrizma sistemik kan sirkülasyonundan ayrıldı. Sahaya serbest papaverin bırakıldıktan sonra dura mater dikilerek kapatıldı ve sağ frontal bölge, para median alana ikinci bir kraniotomi yapıldı. Dura mater orta hatta süperior sagittal sinüs üzerine doğru devrildi. Asıcı venlere dikkat edilerek frontal lop 1-2 cm kadar laterale ekarte edildi. Singulat girus bulunarak, perikallosal arterler tanımlandı ve diseke edildi. Anevrizmaya ulaşılarak anevrizma Sugita mikroanevrizma klipsi ile kapatıldı (Şekil 7, 8). Sahaya papaverin bırakılarak dura mater kapatıldı. Postoperatif dönemde hastada herhangi bir komplikasyon oluşmadı.

Tartışma

Subaraknoid kanamanın en önemli nedenleri arasında bazal serebral arter anevrizmaları gelemektedir [2, 4, 6, 7]. Genellikle anevrizmalar tekli olarak saptanır. Ancak olguların önemli bir bölümünde kanayan anevrizmaya diğer başka kanamamış anevrizmaların da eşlik ettiği bilinmektedir [2, 4, 6, 7]. Bu hastaların gerçek sıklığının bulunması kolay değildir. Bunun en önemli nedenleri arasında küçük anevrizmaların saptanmasındaki zorluk gelmektedir. Bu durum daha önceleri yaygın olarak kullanılan konvansiyonel anjiografide daha yaygındı. Bu tetkik yöntemiyle 2-3 mm'den daha küçük anevrizmaların değerlendirilmesi ve tanınmasının güç olduğu yönünde bilgiler bulunmaktadır. Üç boyutlu bilgisayarlı tomografi ve üç boyutlu dijital subtraksiyon anjiografiden sonra küçük boyutlu anevrizmaların tanımlanmasının kolaylaştığı açıktır [1, 3]. Ancak her şeye rağmen küçük boyutlu anevrizmaların gözden kaçma şansı her zaman için bulunmaktadır.

Multiple intrakranial anevrizma olgularında kollajen doku hastalıkları veya genetik yatkınlık sık olmakla birlikte bu her zaman mutlak değildir. Anevrizmalar sağ veya sol hemisferik mesafelerde tek veya çoklu damarlarda görülebileceği gibi, her iki hemisferik bölgede aynı anda da görülebilir. Tek hemisferik bölgede görülen anevrizmalarda unilateral çoklu intrakranial anevrizma terimi kullanılabileceği gibi, bilateral hemisferik alanda görülen anevrizmalarda ise bihemisferik çoklu intrakranial anevrizma terimi kullanılabilir. Supratentorial ve infratentoriyal multiple anevrizmalarda ise yine benzer tanımlamalar kullanılabilir. Cerrahi girişim hastalığın tedavisinde uygulanan yöntemlerin başında gelmektedir [2, 4-7]. Cerrahi tedavide anevrizma boyun diseksiyonu ve çevre dokulardan separasyon işlemi uygulanır. Bu işlem tamamlandıktan sonra anevrizma boynu klipslenmektedir. Bu şekilde anevrizma sistemik kan dolaşımından etkin olarak ayrılmaktadır [2, 4-7]. Bir-iki milimetrelik anevrizma-

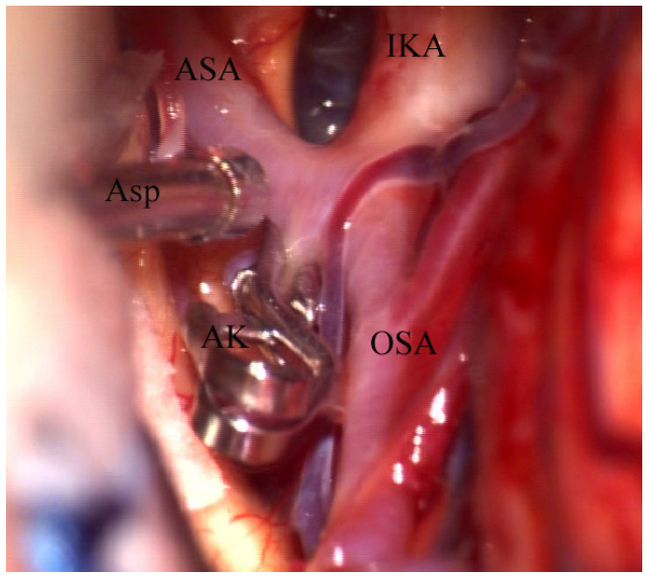

Şekil 6. Klipslenerek sistemik dolaşımdan ayrılmış sol internal karotid arter bifurkasyon anevrizmasının görünümü (OSA: orta serebral arter, IKA: İnternal karotid arter, ASA: Anterior serebral arter, AK: Anevrizma klipsi, Asp: Aspiratör).

lar mikroanevrizma olarak tanımlanmaktadır. Bu anevrizmalarda boyun tam olarak gelişmediği için klipsleme genellikle zordur. Bu tip anevrizmalar genellikle dikkatli koagüle edilmekte ve hastanın kendisinden alınan adale parçası kullanılarak sarma işlemi yapılmaktadır.

Burada sunulan olgunun ilk ameliyatında subaraknoid kanamaya neden olan anevrizma öncelikle klipe edilmiştir. Kanamaya neden olmayan anevrizmalar ise ikinci bir seansa bırakılmıştır. Burada hastanın genel durumu, ameliyat riski, ameliyat süresinin uzunluğu, hastanın ameliyat sırasındaki ve ameliyat öncesi genel durumu oldukça önemlidir.

Hastanın ameliyatında kullanılan cilt insizyonu tek taraflı pteriyonel kraniotomide kullanılan cilt insizyonundan 5-6 cm kadar daha uzundur. Orta hattı çaprazlamakta ve karşı taraf pupil hizasına kadar uzanmaktadır. Kozmetik deformite oluşturmayacak şekilde saçlı deri içerisinde kalmaktadır. Bu insizyon hem pteriyonel kraniyotomi hem de frontal paramediyan kraniotomi oluşturacak kadar yeterli alan sağlamaktadır. Dolayısıyla tek oturumda hastaya iki ayrı kraniotomi yapılabilmektedir. Hastanın pozisyonu nötral ve ekstansiyonda olmalıdır. Dolayısıyla bu pozisyon hastanın hem orta serebral-internal karotid arter anevrizmalarına ulaşımı kolaylaştıracak şekilde ve hem de perikallosal artere ulaşımı sağlayacak şekilde kolaylık sağlamaktadır.

Çoklu intrakranial anevrizmalarda amaç tek kraniotomi ile aynı taraf veya karşı taraf mümkün olan en çok anevrizmanın güvenle klipslemek olmalıdır. Ancak bu yapılamıyorsa iki ayrı kraniotomi tek bir cilt insizyonundan yapılmalıdır. Burada yapılan frontopteriyonel cilt insizyonu tek taraf pteriyonel kraniotomi ile ulaşılan orta cerebral arter, internal karotid arter, anterior kommünikan arter ve baziller arter anevrizmalarına ulaşımı sağlamakta aynı zamanda aynı taraf ve karşı taraf paramediyan kraniotomi yapılmasına da olanak tanımaktadır. Böylece tek seansta perikallosal arter lokalizasyonlu anevrizmaların klipslenmesine de olanak tanır. Bu tip cerrahi girişimlerde frontopteriyonel insizyon güvenle kullanılabilir.

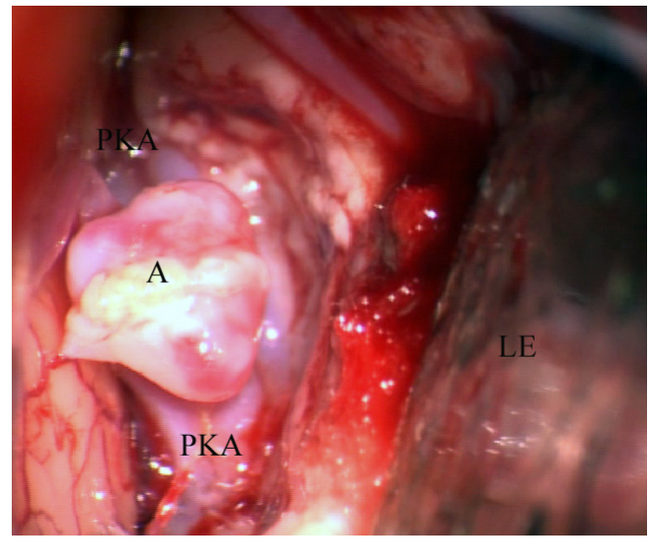

Şekil 7. Kanamamış perikallosal arter anevrizmasının görünümü (LE: Leyla ekartör, PKA: Perikallosal arter, A: Anevrizma).

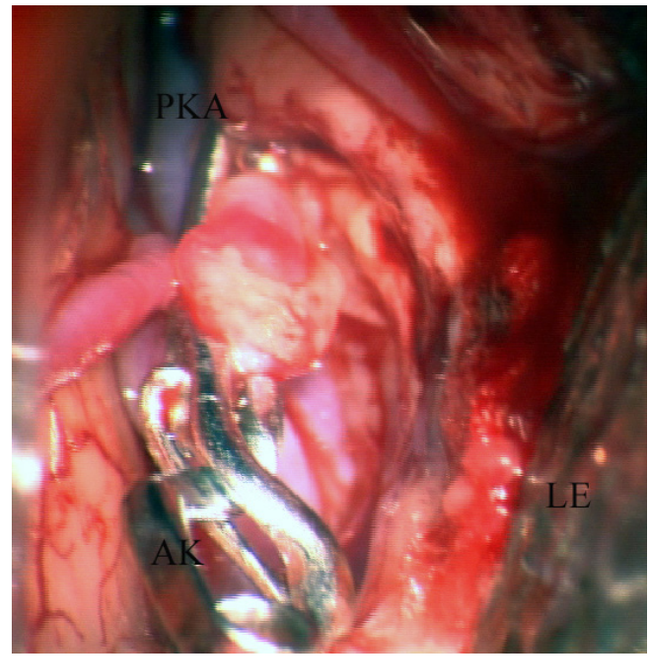

Şekil 8. Klipslenerek sistemik dolaşımdan ayrılmış perikallosal arter anevrizmasının görünümü (LE: Leyla ekartör, PKA: Perikallosal arter, AK: Anevrizma klipsi).

Çıkar Çakışması ve Finansman Beyanı

Bu çalışmada çıkar çakışması ve finansman destek alındığı beyan edilmemiştir.

Kaynaklar

1. Coon AL, Paul AR, Colby GP, Lin LM, Pradilla G, Huang J, et al. Comparison of tertiary-center aneurysm location frequencies in 400 consecutive cases: Decreasing incidence of posterior communicating artery region aneurysms. Surg Neurol Int 2011;2:152.
2. Krayenbühl H, Yaşargil MG, Flamm ES, Tew JM Jr. Microsurgical treatment of intracranial saccular aneurysms. J Neurosurg 1972;37(6):678-86.
3. Qian Y, Takao H, Umezu M, Murayama Y. Risk analysis of unruptured aneurysms using computational fluid dynamics technology: preliminary results. AJNR Am J Neuroradiol 2011;32 (10):1948-55.
4. Krayenbühl H, Yaşargil MG. Diagnosis and therapy of intracranial aneurysms. Surg Annu 1970;2:327-43.
5. Hernesniemi J, Niemelä M. Clipping of a ruptured aneurysm with clot removal in one session: still gold standard of treatment. World Neurosurg. 2010;74 (6): 579-80.
6. Yasargil MG, Fox JL. The microsurgical approach to intracranial aneurysms. Surg Neurol. 1975;3 (1):7-14.
7. Yaşargil MG, Boehm WB, Ho RE. Microsurgical treatment of cerebral aneurysms at the bifurcation of the internal carotid artery. Acta Neurochir (Wien) 1978;41(1-3):61-72.