Iatrogenic Urethral Defect Repairment: A Case Report

İatrojenik Üretral Defekt Onarımı: Olgu Sunumu

Üretral Defekt Onarımı/Urethral Defect Repairment

Ulaş Fidan[1], Ercüment Kılıç[2], Mehmet Gamsızkan[3], Gonca Fidan[4]

[1]Kadın Hastalıkları ve Doğum Servisi, Ankara Mevki Asker Hastanesi, Ankara, Türkiye.

[2]Üroloji Servisi, Ankara Mevki Asker Hastanesi, Ankara, Türkiye.

[3]Patoloji Servisi, Ankara Mevki Asker Hastanesi, Ankara, Türkiye.

[4]Enfeksiyon Hastalıkları ve Klinik Mikrobiyoloji Anabilim Dalı , GATA , Ankara, Türkiye.

Özet

İatrojenik üretral defekt, vajinal cerrahi prosedürlerden sonra ortaya çıkan bir komplikasyondur. Üretranın yaralanması durumunda, defektin yerine göre bir çok cerrahi yöntem tarif edilmiştir. Biz bu makalede, kronik paraüretral bez enfeksiyonu sonrası oluşan granülasyon dokusunun eksizyonuyla ortaya çıkan distal üretral defektin, labia minoradan yapılan greft yardımıyla onarımını sunduk.

Anahtar Kelimeler

İatrojenik; Üretral Defekt; Onarım

Abstract

Iatrogenic urethral defect is a complication that occurs after vaginal surgical procedures. Many surgical methods according to place of defect are described in case of injury of urethra. In this article, we reported the repairment of distal urethral defect with the help of greft taken from labia minor. This defect is made by the excision of the granulation tissue that occurred after chronic paraurethral gland infection.

Keywords

Iatrogenic; Urethral Defect; Repairment

DOI: 10.4328/JCAM.797 Received: 05.09.2011 Accepted: 03.11.2011 Publihed Online: 08.11.2011 J Clin Anal Med 2014;5(4):333-334

Corresponding Author: Ulaş Fidan, Kadın Hastalıkları ve Doğum Servisi, Ankara Mevki Asker Hastanesi, Ankara, Türkiye.
T.: +903123103535 (2319-2323) E-mail: ulasfdn@gmail.com

Giriş

Üretral defektler, vezikovajinal fistüllerin bir alt grubu olarak değerlendirilir. Vezikovajinal fistüller, mesane ile vajinal boşluğun arasında oluşan, konjenital veya iatrojenik nedenlere bağlı olarak meydana gelen patolojik bir geçiştir. Konjenital olanlar, yenidoğan döneminde, vajinadan idrar gelmesiyle tanı alır. İatrojenik olan fistüller ise çoğunlukla jinekolojik cerrahilerden, özelliklede total abdominal histerektomiden sonra oluşmaktadır. Gelişmekte olan ülkelerde, üretra ve mesane tabanı yaralanmalarının nedeni sıklıkla, uzamış veya engellenmiş travaydır.[1] Üretral yaralanmaların diğer nedenleri ise, üretral divertikülektomi, paraüretral kist eksizyonu, inkontinens cerrahisi, pelvik cerrahi, alt üriner sistem kateterizasyonu ve radyasyondur.[2,3]

Olgu Sunumu

46 yaşında 2 vajinal doğum öyküsü olan hasta, aralıklarla meydana gelen dizüri şikayetiyle enfeksiyon hastalıkları polikliniğinde tekrarlayan idrar yolu enfeksiyonu tanısıyla tedavi edilmiş. Ancak bu şikayetlerinin devam etmesi, disparoni ve ele gelen kitle nedeniyle jinekoloji polikliniğine başvuran olguda, subüretral bölgede yaklaşık 4x3 cm boyutlarında hassas bir kitle saptandı. Olgunun öyküsü dikkate alınarak paraüretral bez absesi tanısı ile kliniğe yatırıldı. Hastaya 3. Kuşak sefalosporin (Seftriakson) başlandı. Hastanın ağrılı idrar yapma şikayeti azalmasına rağmen ele gelen kitlenin, 2 gün içerisinde ilk muayenedeki gibi hassas olmadığı ve palpasyonunda yarı sert kıvamda olduğu dikkati çekti. Operasyonda kitle eksize edildi. Histopatolojik incelemede PMN lökositleriden zengin inflamatuar hücre infiltrasyonu, fibroblastik hücre ve kapiller damar proliferasyonu dikkati çekti (Resim 1). Bu histopatolojik bulgularla olgu, apseleşen aktif kronik inflamatuar olay ve granülasyon dokusu oluşumu olarak rapor edildi. Operasyon sırasında, üretral kateterizasyon yapıldı, kitle eksize edilirken üretraya yaklaşık 2 mm kadar yaklaşıldı. Daha sonra, kitle eksizyonu yapılan subüretral bölge primer olarak kapatıldı. Hasta operasyon sonrası kalıcı sondası ve 2. Kuşak sefalosporin (seforoksim) tedavisi ile taburcu edildi. 1 hafta sonra kontrole gelen hastanın muayenesinde distal üretrada proksimale doğru yaklaşık 2 cm'lik üretral defekt izlendi (Resim 2). Olgu 'iatrojenik parsiyel üretral defekt' olarak değerlendirildi.

Hastaya 2 gün boyunca, povidon iyot ve rifampisin ile pansuman yapılarak defekt bölgesi onarım için hazırlandı. Onarım operasyonunda, üretral defektin kenarlarından yaklaşık 1 mm'lik bölüm çıkarılarak üretra 5.0 polyglactin 910 ile primer olarak onarıldı (Resim 3). Daha sonra üretranın kenarlarından 2 cm lik çevre doku submukozaya kadar diseke edilerek, subüretral destek grefti için hazırlandı (Resim 4). Daha sonra sağ labia minoradan greft hazırlanarak, subüretral bölgede hazırlanan bölgeye 5.0 polyglactin 910 ile sütüre edilerek defekt kapatıldı (Resim 5).

Olgunun greft bölgesine her gün, povidon iyot ve rifampisin ile pansuman yapıldı. 10 gün hastanede yatırılarak ve kalıcı sonda ile takip edilen hastaya, bu süre içerisinde 3. Kuşak sefalosporin (Seftriakson) tedavisi verildi. Operasyon sonrası 13. günde greftin tamamen tuttuğu ve iyileşmenin gerçekleştiği görüldü. Hastada hastanede kaldığı 13 gün boyunca kalıcı sonda mevcuttu ve sondanın gerilme etkisini azaltmak için bacağa sabitlenerek takip edildi.

Tartışma

Üretravajinal fistüller ve üretral defektlerin onarımı, vazikovajinal fistüllere göre daha zordur. Aşırı üretral kayıp ve canlı doku eksikliği, bu onarımın zorluğunu oluşturur. Genelde bu tür olgularda başarı oranı %73-%100'dür.[1]

Distal üretravajinal defektlerin onarımı konusunda literatürde detaylı bilgi bulunmamaktadır. Daha çok orta ve proksimal bölgeden meydana gelen üretravajinal fistüllerin onarımıyla ilgili olgular bulunmaktadır. Bu operasyonlar Martius veya rektus abdominus flepleri ile yapılan olgulardır.[4] Bu yaklaşımdan başka, Pushkar ve arkadaşlarının yaptığı çalışmada küçük fistüllerin onarımında allogreft veya otogreft uygulanmasının yakın gelecekte mümkün olabileceğinden bahsedilmektedir. Bu otogreftin bukkal mukozadan oluşturabileceği söylenmektedir. Ancak bu konuda yeterli çalışma yoktur.[2]

Proksimal üretravajinal fistüllerle birlikte inkontinensde bulunduğu için, bu bölgede yapılan cerrahilere inkontinens cerrahisininde eklenmesi gerekmektedir.[2] Ancak distal bölgedeki fistül veya defektlerde inkontinens olmamaktadır. Yapılacak olan cerrahi, üretranın onarımı ve anatomik yapının tekrar kazandırılmasıdır. Bizim olgumuzda da distal üretrada oluşan defekt hemen komşu labia minora dokusundan elde edilen otogreft ile yapılmıştır.

Üretranın yakınında olan lezyonların cerrahisinde, mümkün olduğu kadar üretral submukozal alan korunmalıdır. Çünkü bu bölge, üretranın beslenmesinde çok önemlidir.[1,2] Eğer yeterli özen gösterilmezse üretral defekt oluşumu kaçınılmazdır. Bunun için intraoperatif olarak herhangi bir üretral yaralanma olmasa dahi, subüretral bölgeye yeterli doku desteği sağlanmalıdır. Ayrıca üretral kalıcı sonda durumunda, üretranın gerilme etkisi göz önünde bulundurulmalı ve sabitlenerek takip edilmelidir. Olgumuzda ilk cerrahi sonrasında, idrar sondası 1 hafta boyunca kalıcı olarak bırakılmış ve bu dönemde sondanın gerilme kuvveti açısından bir önlem alınmamıştır. Bu eksik yaklaşımımız, operasyon sonrası oluşan ürertral defekt gelişimine ek zarar vermiş olabilir. Ancak defekt oluşumu sonrası ikinci operasyonda idrar sonrasının bu negatif faktörü göz önünde bulundurularak sabitlenmiştir. Tüm bu etyolojik faktörlere dikkat edilmesine rağmen, distal bölgede iatrojenik üretral defekt olgusu ile karşılaşıldığı zaman, üretranın primer onarımı ve subüretral alanın labia minoradan yapılan greft ile kapatılması, başarılı ve fonksiyonel bir cerrahi sonucu vermektedir. Cerrahi sırasında bize göre en önemli faktör, greft kaydırılırken, geniş bir taban oluşturularak yapılmalıdır. Bunun özellikle greftin beslenmesi açısından çok yararlı olacağına inanıyoruz.

Kaynaklar

1. Rock JA, Jones HW. TE. Linde's Operative Gynecology. 9. Basım Çeviri Editörü: Erol Tavmergen 2005. p.1002-23.
2. Pushkar DY, Dyakov VV, Kosko JW, Kasyan GR. Management of Urethrovaginal Fistulas. Eur Urol 2006;50(5):1000-5.
3. Lee RA, Symmonds RE, Williams TJ. Current status of genitourinary fistula. Obstet Gynecol 1988;72(1-3):313-9
4. Rangnekar NP, Imdad Ali N, Kaul SA, Pathak HR. Role of the martius procedure in the management of urinary-fistulas. J Am Coll Surg 2000;191(3):259-63.

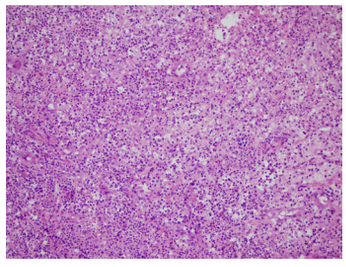

Resim 1. PMN lökositlerden zengin inflamatuar hücre infiltrasyonu ve granülasyon dokusu oluşumu (HEx100).

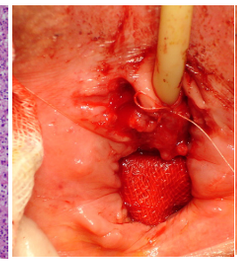

Resim 2. Subüretral kitle eksizyonu sonrası distal üretral defekt

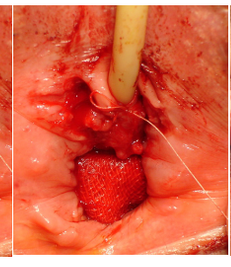

Resim 3. Üretral mukozanın onarımı

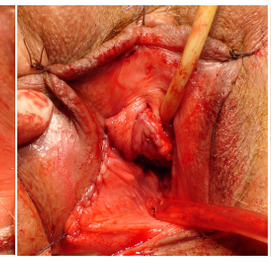

Resim 4. Sağ labia minoradan greftin hazırlanması

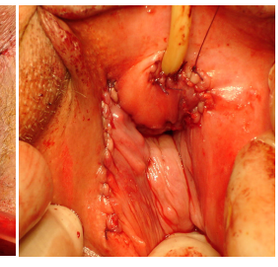

Resim 5. Greftin distal subüretral bölgeye kaydırılarak defektin onarımı