Pericardial Metastasis of Bronchogenic Lung Carcinoma that Causes Cardiac Tamponade

Kardiyak Tamponada Yol Açan Bronkojenik Akciğer Kanserinin Perikardiyal Metastazı

Kardiyak Tamponada / Cardiac Tamponade

Zafer Işılak, Ömer Uz, Ejder Kardeşoğlu, Mehmet Uzun
Kardiyoloji Servisi, GATA Haydarpaşa Eğitim Hastanesi, Üsküdar, İstanbul, Türkiye

Özet

Kalbin en sık tümörleri metastatik tümörlerdir. Akciğer kanseri kalbe en sık metastaz yapan kanser türüdür ve nadiren semptomlara yol açar. Metastazın lokalizasyonuna göre semptomlar değişebilir. Biz bu yazımızda perikarda metastaz yoluyla sağ ventriküle ileri derecede bası yaparak kardiyak tamponada neden olan metastatik bronkojenik akciğer kanserli bir olguyu sunduk.

Anahtar Kelimeler

Perikardiyal metastaz; Akciğer Kanseri; Kardiyak tamponad

Abstract

The most prevalent tumours of the heart are the metastatic tumours. The lung carcinoma is the most frequent metastatic tumour of the heart and it rarely causes symptoms. The symptoms vary according to the localization of the metastasis. In this paper, we present a case, in whom bronchogenic lung carcinoma caused cardiac tamponade by severely compressing the right ventricle via metastasis into the pericardium.

Keywords

Pericardial Metastasis; Lung Carcinoma; Cardiac Tamponade

DOI: 10.4328/JCAM.800 Received: 14.09.2011 Accepted: 03.11.2011 Publihed Online: 08.11.2011 J Clin Anal Med 2014;5(4):335-337
Corresponding Author: Zafer Işılak GATA Haydarpaşa Eğitim Hastanesi, Kardiyoloji Servisi, Üsküdar, İstanbul, Türkiye.
GSM: +905336073292 / 02165423480 Fax:0 216 348 78 80 E-mail:drzaferisilak@gmail.com

Giriş

Akciğer kanseri kalbe en sık metastaz yapan kanser türüdür ancak kardiyak metastaz nadiren semptomlara yol açar. Metastazın lokalizasyonuna göre semptomlar değişebilir. Sağ ventriküle bası olması, hemodinamik bozulmaya yol açabilir. Bu hemodinamik bozulmanın nedeni transtorasik ekokardiyografi ile saptanabilir. Biz bu yazımızda sağ ventriküle ileri derecede bası yapan bronkojenik akciğer kanserli bir olguyu sunduk.

Olgu Sunumu

35 yaşında erkek hasta acil servise nefes darlığı, yorgunluk, çarpıntı, halsizlik şikayeti ile müracaat etti. Öyküsünde yaklaşık 3 ay önce ileri evre metastatik bronkojenik akciğer kanseri tanısı konduğu, cisplatin ve gemsitabin ile kombine 3 kür kemoterapi aldığı ve tıbbi takipte olduğu öğrenildi. Acil serviste yapılan fizik muayenesinde tansiyon arteriyel 90/50 mmHg, koltuk altından ölçülen ateş:37.5 ºC, nabız sayısı 121/dakika, ritmik, solunum sayısı 30/dakika bulundu. Boyun venleri geniş olan hastanın her iki akciğer solunuma eşit katılmaktaydı, dinlemekle ekspiriyum uzun ve her iki akciğer bazalinde inspiratuar ralleri mevcuttu. Kalpte dinlemekle mezokardiyak odakta 2/6 grade sistolik üfürüm duyuldu. Hastaya çekilen elektrokardiyografide; sinüzal taşikardi, tam olmayan sağ dal bloğu saptandı. Bu bulgular ile hastaya renkli doppler ekokardiyografi cihazı (VİVİD 3, GE, A.B.D, Wisconsin, 2005) ile hasta sol lateral pozisyonda yatırılarak parasternal uzun ve kısa eksen, apikal 2, 4 ve 5 boşluk, suprasternal ve subkostal pencerlerden transtorasik ekokadiyografi (TTE) yapıldı. Yapılan TTE; sol ventrikül sistolik fonksiyonları normal olarak izlendi. Sağ ventrikül giriş yolu ve sağ ventrikül lateral duvarına ileri derecede bası yapan 12x7 cm boyutlarında kitle lezyonu izlendi. Sağ ventrikül apikalinde ve lateral duvar komşuluğunda yerleşik perikardiyal efüzyon izlendi (Resim 1A,1B). İnferior vena cava ve hepatik venler dilate idi (Resim 1C). (Vena cava inferior çapı 24 mm; kollapsibilitesi, %14 idi). Nabızlı dalga Doppler incelemede solunumsal olarak meydana gelen değişim artmış ve %40'ın üzerinde idi (Resim 1D). Pulmoner kapakta gradiyent saptanmadı. Hastaya bakılan kardiyak enzim değerleri normal sınırlarda idi. Bu bulgularla, sağ ventriküle bası yapan ve sağ ventrikülde diyastolik kollapsa yol açarak kardiyak tamponada neden olan metastatik akciğer kanseri tanısı kondu ve acil operasyon açısından değerlendirilmek üzere göğüs cerrahisi ve kalp-damar cerrahisi konsültasyonu alındı. Hastanın ileri evre metastatik akciğer kanseri nedeniyle yaşam beklentisinin çok kısa olması ve hasta ile yakınlarının uygulanacak işlemler için onam vermemesinden dolayı hastaya cerrahi işlem uygulanmadı. İntravenöz sıvı ve inotropik destek tedavisi başlanan hasta onkoloji servisi tarafından yatırılarak takibe alındı. Yatışının 3 gününde hasta kaybedildi.

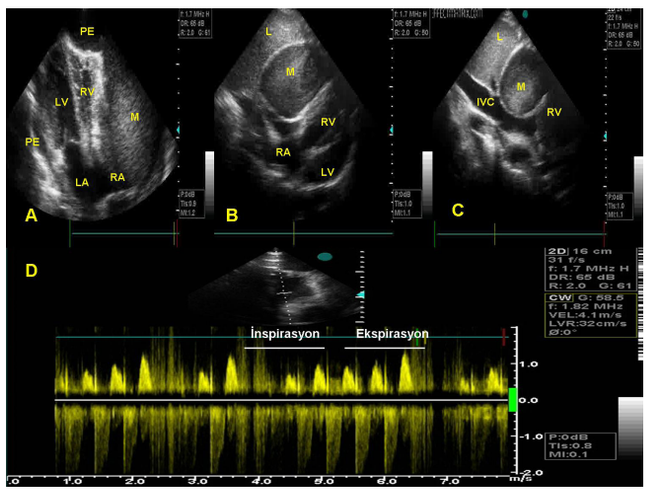

Figure 1. (A) Apikal 4 boşluk görüntüsü, Metastatik kitlenin sağ ventriküle ve sağ atriyuma basısı (B) Subkostal görüntüde kitlenin sağ ventriküle ve sağ atriyuma basısı (C) Subcostal görüntüde kitlenin sağ ventriküle ve inferiyor vena cavaya basısı (D) Triküspid kapak üzerinden alınan PW kaydında solunumsal varyasyon izlenmekte (Kısaltmalar PE:Perikardiyal Efüzyon, LV: Sol Ventrikül, LA: Sol Atriyum, RA: Sağ Atriyum, RV: Sağ Ventrikül, M: Kitle, IVC:İnferiyor Vena Cava, L: Karaciğer)

Tartışma

Metastatik kalp tümörleri; kalbin primer tümörlerinin yaklaşık 20 ila 40 katı kadar fazla görülmektedir.[1] Otopsi çalışmalarında akciğer kanseri vakalarının yaklaşık olarak %36'sında kalbe metastaz olduğu gösterilmiş, bu lezyonlar genellikle hastalığın geç dönemlerinde saptanabilmekte ve kötü prognoz göstergesi olmaktadır.[2] Akciğer kanseri dışında kalbe en sık metastaz yapan kanser türleri; meme, özefagus, lösemi, lenfoma ve melanoma olarak sayılabilir.[3] Kalbe yayılımın lenfatik, hematojen ve direkt olmak üzere 3 yolu mevcuttur, lenfatik yol en sık rastlananıdır.[4] Metastaz kalbin endokard, miyokard ve perikardına olabilmektedir. Bizim olgumuzda perikarda yayılım vardı, ekokardiyografik olarak miyokardiyal ve endokardiyal yayılım izlenmedi. Metastazların büyük çoğunluğu sessiz olmakla birlikte miyokard infarktüsü, aritmi, kardiyak tamponad, konjestif kalp yetmezliği gibi ciddi manifestasyonlara da yol açabilmektedir.[5] Bu olguda miyokard infarktüsü için oldukça sensitif ve spesifik bir gösterge olan troponin tayini negatifti, elektrokardiyografik ve ekokardiyografik olarak miyokard infarktüsü ve aritmi bulgularına rastlanmadı.

Kalbe olan metastazlara antemortem olarak tanı koymak zordur.[6] İki boyutlu ekokadiyografik inceleme metastatik lezyon lokalizasyonunu ve yol açtığı hemodinamik değişiklikleri hızlı bir şekilde değerlendirmeye imkan verir.[7,8] Bizim olgumuz daha önceden tanısı metastatik akciğer kanseri olarak konmuş ve halen kemotreapi tedavisi almakta olan bir hasta idi. Bu tür öyküye sahip bulunan hastalarda özellikle hemodinamik durumda bozulma mevcut ise hızlı bir şekilde ekokardiyografik değerlendirme yapılması hastanın durumunu aydınlatmak açısından gereklidir. Hastanın hemodinamik durumu uygunsa bilgisayarlı tomografi veya magnetik rezonans görüntüleme (MRI) yapılabilir.[9] Özellikle MRI geniş kontrast rezolusyonuyla miyokard ile tümör ayrımı yapmamızı sağlar.[10] Bizim olgumuzda hastanın hemodinamik durumu uygun olmadığından ileri görüntüleme yapılamamıştır. Yapılan ekokardiyografik incelemede sağ ventrikülde diyastolik kollapsa yol açan kitle lezyonu belirlenerek acil cerrahi girişim önerilmiş, hastanın ileri evre metastatik akciğer kanseri nedeniyle yaşam beklentisinin çok kısa olması ve hasta ile yakınlarının uygulanacak işlemler için onam vermemesinden dolayı hastaya cerrahi işlem uygulanmamıştır. Bu açıdan, hastanın ancak tamponad oluştuktan sonra kliniğimize başvurmuş olması da tedavinin gecikmesine, hatta yapılamamasına yol açmıştır.

Sonuç olarak, kalbe komşu organların malignitelerinde, yakınma olmasa bile düzenli aralıklarla ekokardiyografik inceleme yapılması, metastazların erken saptanması açısından yararlı olacaktır. Kalple ilişkili yakınma gerçekleştikten sonra, zaten yüksek olan cerrahi müdahale riski daha da artmakta ve bu yönden tedavi yapılamamasına neden olmaktadır. Olgumuz buna iyi bir örnektir.

Çıkar Çakışması ve Finansman Beyanı

Bu çalışmada çıkar çakışması ve finansman destek alındığı beyan edilmemiştir.

Kaynaklar
1.Prichard RW. Tumors of the heart: Review of the subject and report of one hundred and fifty cases. AMA Arch Pathol 1951;51(1):98-128.
2.Strauss BL, Matthews MJ, Cohen MH, Simon R, Tejada F. Cardiac metastases in lung cancer. Chest 1977;71(5):607-11.
3.Fiala W, Schneider J. Heart metastasis of malignant tumors: an autopsy study. Schweiz Med Wochenschr 1982;112(43):1497-501.
4.Tamura A, Matsubara O, Yoshimura N, Kasuga T, Akagawa S, Aoki N. Cardiac metastasis of lung cancer: A study of metastatic pathways and clinical manifestations. Cancer 1992;70(2):437-42.
5.Thurber DL, Edwards JE, Achor RWP. Secondary malignant tumors of the pericardium. Circulation 1962;26:228-41.
6.Weg IL, Mehra S, Azueta V, Rosner F. Cardiac metastasis form adenocarcinoma of the lung: echocardiographic-pathologic correlation. Am J Med 1986;80(1);108-12.
7.Chiles C, Woodard PK, Gutierrez FR, Link KM. Metastatic involvement of the heart and pericardium: CT and MR imaging. Radiographics 2001;21(2):439-49.
8.Ragland MM, Tak T. The role of echocardiography in diagnosing space-occupying lesions of the heart. Clin Med Res 2006;4(1):22-32.
9.Lysitsas DN, Banerjee P, Shiu MF. Cardiac tamponade because of left atrium direct invasion by a large cell neuroendocrine metastatic carcinoma of the lung. Eur J Echocardiogr 2008;9(3):428-9.
10.Fujita N, Caputo CR, Higgins CB. Diagnosis and characterization of intracardiac masses by magnetic resonance imaging. Am J Card Imaging 1994;8(1):69-80.