

Penile Mondor's Disease

Penil Mondor Hastalığı

Penil Mondor Hastalığı / Penile Mondor's Disease

Mustafa Koplay, Necat İslamoğlu, Cengiz Erol, Yahya Paksoy
Radyoloji AD, Selçuklu Tıp Fakültesi, Selçuk Üniversitesi, Konya, Türkiye.

Özet

Penil Mondor hastalığı (PMH) penisin yüzeyel dorsal veninin tromboflebitidir. Nadirdir, fakat kolay tanı konabilen ve tedavi edilebilen bir hastalıktır. PMH, benign bir hastalık olmasına rağmen, anksiyete gibi psikolojik problemlere neden olabilir. Ayrıca, klinik olarak Peyroni hastalığı ve sklerozan lenfanjit gibi penis lezyonlarıyla karışabilir. Bu yüzden, erken tanı ve tedavi önemlidir. Ayırıcı tanıda, renkli Doppler ultrasonografi faydalıdır. Biz, 25 yaşında bir erkek hastada tespit edilen PMH'ın klinik bulguları, tanı ve tedavisini literatür bilgileriyle birlikte rapor ettik.

Anahtar Kelimeler

Penil Mondor Hastalığı; Dorsal Penil Ven Trombozu; Renkli Doppler US

Abstract

Penile Mondor's disease (PMD) is superficial thrombophlebitis of the dorsal vein of the penis. It is a rare but easily diagnosed and treated disease. Although PMD is a benign disease, it can be cause the psychological problems such as anxiety. In addition, it is clinically confused with lesion of the penis such as sclerosing lymphangitis and Peyronie's disease. Therefore, the early diagnosis and treatment is important. In differential diagnosis, color Doppler ultrasonography is useful. We reported the clinical findings, diagnosis and treatment of PMD together with literature information in a patient 25 years-old.

Keywords

Penile Mondor's Disease; Dorsal Penile Vein Thrombosis; Color Doppler US

DOI: 10.4328/JCAM.831 Received: 13.10.2011 Accepted: 25.10.2011 Publihed Online: 27.10.2011 J Clin Anal Med 2014;5(4):331-332
Corresponding Author: Mustafa Koplay, Radyoloji AD, Selçuklu Tıp Fakültesi, Selçuk Üniversitesi, Konya, Türkiye.
T.: +905056719081 E-mail: koplaymustafa@hotmail.com

Giriş

Mondor hastalığı, yüzeyel venlerin tromboflebiti olup ilk defa Mondor tarafından1939 yılında göğüs duvarının yüzeyel venlerinde tanımlanmıştır. Braun-Falco 1958 yılında penisin dorsal yüzeyel veninde bu tanıyı ortaya koymuş ve Penil Mondor hastalığını tanımlamıştır.[1] Bugüne kadar bildirilen olguların etyolojisinde aşırı cinsel aktivite, travma, enfeksiyon, bazı kanserler sonucundaki paraneoplastik sendromlara bağlı vücuttaki gezici flebitler, dolu mesanenin neden olduğu venöz oklüzyon, intravenöz ilaçların kötü amaçla kullanımı yer almaktadır.[2-4] Hastalar kliniğe genellikle penil yüzeyel veni sert iplik gibi hissetmek ve etrafındaki ağrı şikayeti ile başvururlar. Biz nadir bir durum olan penil Mondor hastalığının klinik ve renkli Doppler ultrasonografi (US) bulgularını literatür bilgileriyle birlikte sunmayı amaçladık.

Olgu Sunumu

25 yaşındaki erkek hasta son 1 haftadır penis dorsal yüzde ağrı ve ele gelen sertlik şikayeti ile hastanemize başvurdu. Fizik muayenede penis dorsal yüzde cilt altında ele gelen, yaklaşık 5 mm çaplı olan, penis kökünden başlayıp şaftı boyunca devamlılık gösteren spermatik kordon benzeri tubuler bir yapı palpe edildi. Hastanın laboratuar bulguları normaldi. Hasta hikayesinde önemli bir özellik bulunmamaktaydı. Yapılan penil US incelemede; yüzeyel dorsal vende çap artışı, kompresyona cevapsızlık ve lümeninde yer yer trombus materyallleri izlendi. Renkli Doppler US'da lümen renk dolumu ve akım spektrumu izlenmedi (Resim 1 a, b). Kavernozal arterlerin Doppler incelemesinde ise düşük hızlı, yüksek dirençli akım paterni izlendi. Mondor hastalığı tanısı konan olguya antikoagülan, antienflamatuar ve antibiyotik tedavisi başlandı. 2 hafta içerisinde semptomları tamamen kaybolan olgunun, tedaviden 4 hafta sonraki renkli Doppler US incelemesi ise normal olarak değerlendirildi.

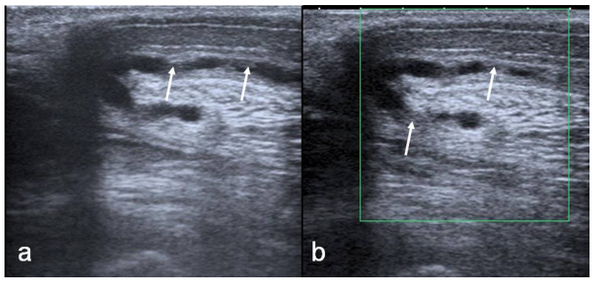

Resim 1. Renkli Doppler US incelemede penis yüzeyel dorsal veninde çap artışı, lümen içi trombüsler (oklar) (a, b) ve lümen içi kanlanmanın olmadığı (b) izlenmektedir.

Tartışma

Penil Mondor hastalığı nadir görülen bir tablodur, ancak literatürde olgu sunumları ve vaka serileri bildirilmiştir. Tanısı iyi bir anamnez ve fizik muayene ile konulabilir.[2,3] Hastalığın doğru ve erken tanısı kanser ve erektil disfonksiyon nedeni olabileceği, cinsel yolla bulaşabilen hastalık gibi anksiyete sebebi olabilecek şüphelerin ortadan kaldırılmasında son derece önemlidir.[4] Hastalığın gelişiminde damar duvar hasarı, staz ve hiperkoagülibilite gibi birçok predispozan faktör rol alır.[2]

Tanı anamnez, fizik muayene, klinik bulgular ile konulabilir. Ancak tanının kesinleştirilmesi ve ayırıcı tanı açısından görüntüleme yöntemi olarak renkli Doppler US tercih edilmelidir. Klinik olarak "Peyronie" hastalığına benzer bulguları vardır. Ancak fizik muayene de sertliğin tunika albuginea üzerinde olmaması ve bu bulgunun renkli Doppler US ile doğrulanması ayırıcı tanı için önemlidir.[5] Renkli Doppler US'da penil dorsal yüzeyel vende renk ve spektral incelemede lümen renk dolumu ve akım spektrumu izlenmez. Kavernöz arterlerde ise düşük hızlı, yüksek dirençli bir akım paterni izlenir. Ayrıca veneryal olmayan sklerozan penil lenfanjit de ayırıcı tanıda düşünülmelidir.[6] Lenfanjit katlantılı düzensiz bir durum şeklinde ele gelirken, tromboz düz bir spermatik kordon şeklinde ele gelir. Mondor hastalığında lezyon suprapubik alana uzanım gösterir ve devamlı ağrı, şişlik ve eritem gözlenebilir.

Penil Mondor hastalığı klinik olarak akut, subakut-kronik ve rekanalizasyon olmak üzere üç evrede incelenir. Akut dönemde antikoagülanlar, subakut ve kronik evrede heparin içeren kremler ve antienflamatuar ilaçlar kullanılır.[6-8] Antibiyotik kullanımı daha çok selülitin eşlik ettiği vakalarda ve profilaktik amaçlı kullanılır. Tıbbi tedaviye dirençli vakalarda ise cerrahi olarak trombektomi ve yüzeyel penil ven rezeksiyonu uygulanır.[5,6] Akut vakalarda antienflamatuar ajanların kullanılması hastalığın seyrine direkt katkısı olmamakla birlikte rahatsızlık hissini ortadan kaldırma açısından faydalıdır. Hastaya enfeksiyona bağlı semptomlar ve şiddetli ağrı kaybolana kadar cinsel aktivitenin kısıtlanması tavsiye edilmelidir.[6] Çoğu vakada 2-6 hafta içerisinde iyileşme gözlenir. Uzun dönemde kalıcı bir sekel tanımlanmamıştır. Bizim vakamızda 2 haftalık tedavide günde 3 doz antienflamatuar ajan ile günde 2 doz uygun antibiyotik kullanımı ile semptomlar tamamen ortadan kayboldu. Hastanın 1 ay sonraki kontrol renkli Doppler US incelemesinde; penil yüzeyel venin renk ve spektral analizinde lümen renk dolumu ve akım formu normal olarak izlendi.

Sonuç olarak; penil Mondor hastalığı nadir görülen bir hastalık olmasına rağmen tanının erken ve doğru konması medikal tedavi etkinliğini arttırmakta, cerrahi tedavi seçeneklerini kısıtlamaktadır. Bu yönüyle bakılırsa fizik muayenin iyi yapılması ve renkli doppler US bulgularının bilinmesi erken tanı ve tedavide oldukça önemlidir. Penil Mondor hastalığı doğru olmayan inanışlar sonucunda hastalarda anksiyete gibi sorunlar oluşturabilir. Bu yönüyle bakıldığında tanı ve tedavinin, doğru ve hızlı olması anksiyete sebebi olabilecek şüphelerin ortadan kaldırılmasında oldukça önemlidir.

Çıkar Çakışması ve Finansman Beyanı

Bu çalışmada çıkar çakışması ve finansman destek alındığı beyan edilmemiştir.

Kaynaklar

1. Bird V, Krasnokutsky S, Zhou HS, Jarrahy R, Khan SA. Traumatic thrombophlebitis of the superficial dorsal vein of the penis: an occupational hazard. Am J Emerg Med 1997;15 (1):67-9.
2. Griger DT, Ange o TE, Grisier DB. Penile Mondor's disease in a 22-year-old man. J Am Osteopath Assoc 2001;101(4):235-7.
3. Al-Mwalad M, Loertzer H, Wicht A, Fornara P. Subcutaneous penile vein thrombosis (PenileMondor's Disease): pathogenesis, diagnosis, and therapy. Urology 2006;67 (3):586-8.
4. Zor M, Tahmaz L, Basal S, Irkılata HC, Dayanc M. Penile Mondor's disease in a 32-year-old man. Turkiye Klinikleri J Med Sci 2009;29 (6):1751-3.
5. Arıdoğan İA, Demir E, Doran S. Yüzeyel penil dorsal ven trombozu: Penisin Mondor Hastalığı. Türk Üroloji Dergisi 2004;30 (1):120-1.
6. Swierzewski SJ, Denil J, Ohl DA. The management of penile Mondor's phlebitis: Superficial dorsal penile vein thrombosis. J Urol 1993;150 (1): 77-8.
7. Tanii T, Hamada T, Asai Y, Yorifuji T. Mondor's phlebitis of the penis: A study with factor VIII related antigen. Acta Derm Venereol 1984; 64 (4): 337-40.
8. Özkara H, Akkuş E, Alıcı B, Akpınar H, Hattat H. Superficial dorsal penile vein thrombosis (Penile Mondor's Disease) Int Urol & Nephr 1996; 28 (3): 387-91.