Three Cases of Walker Warburg Syndrome

Walker Warburg Sendromlu Üç Olgu

Walker Warburg Sendrom / Walker Warburg Syndrome

Adnan Ayvaz[1], Mehmet Atalar[2], Ozan Koçak[3], Füsun Dilara İçağasıoğlu[1]
[1]Pediatrik Nöroloji BD, Cumhuriyet Üniversitesi, Tıp Fakültesi, Sivas, Türkiye.
[2]Radyoloji AD, Cumhuriyet Üniversitesi, Tıp Fakültesi, Sivas, Türkiye.
[3]Çocuk Sağlığı ve Hastalıkları AD, Cumhuriyet Üniversitesi, Tıp Fakültesi, Sivas, Türkiye.

Bu çalışma 25-29 Mayıs 2010'da Konya'da düzenlenen pediatrik nöroloji kongresinde poster olarak sunulmuştur.

Özet

Walker Warburg Sendromu (WWS) otozomal resesif geçiş gösteren göz, beyin ve kasların etkilendiği nadir bir doğumsal musküler distrofi tipidir. Bu yazıda Cumhuriyet Üniversitesi Çocuk Sağlığı ve Hastalıkları kliniğinde takip edilen üç WWS olgusu sunulmuştur. Olgularımızdan biri bilgilerimize göre rapor edilmiş en uzun yaşayan olgudur.

Anahtar Kelimeler

Walker Warburg Sendromu (WWS); Dandy Walker Malformasyonu; Doğumsal Muskuler Distrofi

Abstract

Walker-Warburg syndrome (WWS), a rare form of congenital muscular dystrophy, is an autosomal recessive disorder affecting the brain, eye, and muscles. In this study, three WWS cases followed in the pediatric clinic of Cumhuriyet University are presented. According to our knowledge, one of our patients is the longest-lived case who has been reported.

Keywords

Walker Warburg Syndrome (WWS); Dandy Walker Malformation; Congenital Muscular Dystrophy

DOI: 10.4328/JCAM.833 Received: 07.11.2011 Accepted: 08.11.2011 Publihed Online: 09.11.2011 J Clin Anal Med 2014;5(4):338-340
Corresponding Author: Adnan Ayvaz, Pediatrik Nöroloji BD, Cumhuriyet Üniversitesi, Tıp Fakültesi, Sivas, Türkiye.
GSM: +90533 9218131 T.: 0346 258 1182, 0346 2581179 E- mail: ayvaz@ttmail.com

Giriş

Walker Warburg Sendromu (WWS) heterezigot otozomal resesif geçişli göz ve beyin anomalilerinin eşlik ettiği nadir bir doğumsal musküler distrofi tipidir.[1] Sendromun belirgin bulguları hidrosefali, tip 2 lizensefali, pontoserebellar hipoplazi, mikroftalmi, retinal displazi ve muskuler distrofidir. Hastalığın prognozu fatal seyirlidir ve genellikle üç yaşın altında kaybedilirler.[2] Bu çalışmada; iki tanesi kaybedilen, bir tanesi üç yaşın üzerinde olmak üzere kliniğimizde takibi devam eden üç WWS olgusu sunulmuştur.

Çalışmanın amacı; genellikle hayatın ilk yılında ölümcül seyirli olan WWS'nun yenidoğan döneminde sık görülen hidrosefali olgularında düşünülmesi gerektiği ve sendromun özelliklerinin vurgulanmasıdır.

Olgu Sunumu

Olgu 1; Sağlıklı anne-babanın ikinci çocuğu olarak sezaryen sectio (C/S) ile doğan, 4 aylık erkek hastanın fiziksel incelemesinde uzun ve dar kranyum, yaygın hipotoni, her iki kalça ekleminde kontraktür vardı. Sinir sistemi muayenesinde ağır hipotoni, kendiliğinden hareketlerde ve derin tendon reflekslerinde azalma, Moro, arama ve kavrama reflekslerinde kayıp tespit edildi. Göz muayenesinde bilateral mikroftalmi ve retinal kanama bulundu. Doğum sonrası 1. haftada yapılan bilgisayarlı beyin tomografi (BT)'de ventriküler sistemde dilatasyon ve serebellar hipoplazi saptandı. Bu bulgular ile doğumsal enfeksiyondan şüphelenildi. Tüm serolojik testler negatifti. Serum kreatin kinaz seviyesi 1825 IU/L bulundu. Hastanın periferik kan kültürlerinden yapılan kromozom analizinde 46, XY normal kromozom dizilişi saptandı. Dördüncü ayda yapılan manyetik rezonans görüntüleme (MRG)'de periferde ince bir serebral tabaka ile çevrili orta derecede ventrikülomegali (Resim 1) izlendi. Kortekste agiri ve beyaz cevhere düzensiz yansımalar ile belirgin pakigiri vardı. Pons ve serebellum ileri derecede hipoplazik olup vermis agenetikti. Dördüncü ventrikül genişlemiş ve retroserebellar alan ile ilişkili olarak izlendi (Resim 2). Korpus kallozum hipogenetik, septum pellusidum agenetik görünümdeydi. Ayrıca göz düzeyinden geçen MR kesitlerinde her iki bulbus okülide kanama ürünlerine ait sinyal değişiklikleri görüldü. Bu bulgular ışığında hastaya WWS tanısı konuldu. Tanıyı desteklemek açısından yapılan kas biyopsisinde, kas lifleri arasında hafif çap farklılığı, seyrek sayıda hafif bazofilik boyanan lif ve perimisyal bağ dokusunda fokal artış saptandı. Bu bulgular doğumsal müsküler distrofi ile uyumlu olarak değerlendirildi. Olgu yedi aylık iken kaybedildi.

Olgu 2; 38 yaşındaki anneden zamanında gebelik sonrası 31.07.2008 tarihinde C/S ile doğan kız olgu ileri derecede hidrosefali, mikroftalmi, hipotonik infant ön tanılarıyla yenidoğan döneminde yatırıldı. Sinir sistemi muayenesinde belirgin hipotonisite, emme refleksi, Moro ve arama refleksleri zayıf bulundu. Olgunun tek taraflı inguinal hernisi mevcuttu. Çekilen BT'de mega sisterna magna, 3. ve 4. ventriküller ileri derecede geniş ve beyin korteks kalınlığı 1 cm'nin altındaydı. Bu bulgularla hayatının birinci ayında hidrosefalinin artması üzerine ventrikulo peritoneal şant takıldı. MRG'de; posterior fossa düzeyinde 4. ventrikül ile ilişkili beyin omurilik sıvısı (BOS) yoğunluğunda kistik genişleme, serebellum vermisi agenetik görünümde (Dandy Walker Sendromu), ponstomezensefalik angulasyon dikkati çekmekteydi. Lateral ve 3. ventrikuller ileri derecede geniş, septum pellisidum izlenememekte, iki taraflı beyin kortikal sulkal glial yapılar lizensefalik görünümde olup kortikal manto incelmişti. Ayrıca göz düzeyinden geçen MR kesitlerinde her iki bulbus mikroftalmik görünümdeydi (Resim 3). Hastanın kliniğimizde takipleri sırasında yaygın nöbetleri ortaya çıkması üzerine fenobarbital başlandı ve nöbetler kontrol altına alındı. Laboratuar testlerinde belirgin olarak karaciğer fonksiyon testleri (ALT: 108, AST: 371) ve kreatin kinaz enzim (CK: 18.000 IU/L) yüksekliği vardı ve kalıcı bir şekilde bu seviyeler devam etti. Kas biopsisinde alfa distroglikan eksikliği tespit edildi.

Olgu 3; 19 yaşındaki annenin 2. gebeliğinden zamanında C/S ile doğan erkek hasta yenidoğan döneminde beslenme güçlüğü, kusma, hipotoni ve siyanoz yakınmaları nedeniyle takibe alındı. Fizik muayenesinde baş çevresi 90 persentil üzerindeydi ve tek taraflı inguinal hernisi mevcuttu. Göz bulgusu olarak retinal dejenerasyon tespit edildi. Transfontanel USG'sinde lateral ve 3. ventriküller geniş, beyin parankim alanları hidrosefaliye ikincil incelmiş olarak görüldüğü için çekilen BT 'de posterior fossa düzeyinde 4. ventrikül ile ilişkili kistik genişleme, beyincik vermisi agenetik görünümde (Dandy Walker Sendromu) olarak rapor edildi. MRG'de ek olarak beyin korteks düz ve sığ görünümde olup bilateral silvian fissürler vertikal seyirli, beyin sapı dismorfik görünümde olduğu belirtildi. Laboratuar bulgularında karaciğer enzimleri (ALT: 40, AST: 397) ve CK (4631 IU/L) yüksek bulundu. Dört aylık iken kaybedilen olguya kas biopsisi yapılamadı.

Tartışma

WWS tanısı konulan üç hastanın ikisi erkek biri kızdı. Üç olgu da ebeveynler 2. derece akrabaydı. Doğumları doğumsal hidrosefaliden kaynaklanan baş pelvis uyumsuzluğu nedeniyle C/S ile gerçekleştirilmişti. Hastalarımızın ortak bulguları hipotoni, hidrosefali, Dandy-Walker oluşum bozukluğu ve göz bulgularıydı. Hidrosefali etiyolojisine yönelik çalışılan serolojik testlerde anlamlı sonuç alınmadı. İki hastamızda mikroftalmi saptanırken

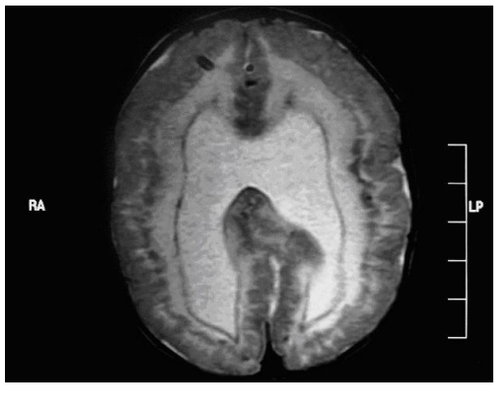

Resim 1. Aksiyal T2A MR kesitinde iki taraflı simetrik bant şeklinde heterotopik gri cevher, agirik görünümde beyin korteks ve septum pellisidum izlenmektedir (olgu 1)

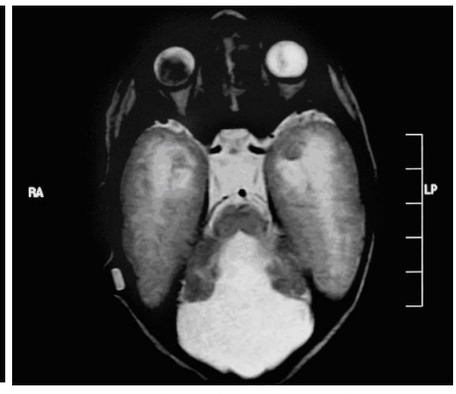

Resim 2. Beyincik düzeyinden geçen aksiyal T2A MR kesitinde inferior vermis agenezisi, iki taraflı beyincik hipoplazi ve sağda daha belirgin olmak üzere her iki bulbus okülide retinal kanama görülmektedir (olgu 1).

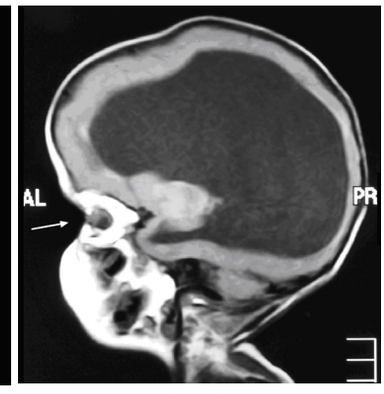

Resim 3. Sagittal planda T1A MR kesitinde sol orbita da mikroftalmiye ait görünüm (Olgu 2).

bir hastamızda retinal dejenerasyon vardı. Hastalarımızın üçünde de hipotoni, emme arama ve moro reflekslerinde zayıflık vardı. Yüksek CK ile birlikte karaciğer enzim yüksekliği olgularımızın üçünde de takip ettiğimiz süre içinde devamlılık gösterdi. Hepatomegali yoktu ve karaciğer enzim yüksekliğini izah edecek tetkikler anlamlı sonuç vermedi.

WWS doğumsal müsküler distrofiler ile birlikte görülen migrasyon anomalileri grubundan nadir görülen bir hastalıktır. WWS'nin tanı ölçütleri tip-II lizensefali, beyincik oluşum bozukluğu, retinal oluşum bozukluğu, doğumsal müsküler distrofi, ventriküler genişleme ve göz ön kamara oluşum bozukluğudur.[2] Bu ölçütlerden ilk dördü her hastada mutlaka bulunurken ventriküler dilatasyon ve ön kamara oluşum bozukluğu sıklığı daha az bildirilmiştir. WWS'ye nadiren Dandy-Walker (DW) oluşum bozukluğu, yarık damak ve dudak, doğumsal makro veya mikrosefali, posteriyor ensefalosel ve genital anomaliler eşlik edebilir. WWS'li hastaların çoğunluğunda hem agiri hem pakigiri alanları bir arada bulunabilir. Buna inkomplet lizensefali de denir.[3] Beyincik oluşum bozuklukları arasında polimikrogiri, vermiyan hipoplazi ve subkortikal kistler sayılabilir. Vermis hipoplazisi, retroserebellar kist oluşturan genişlemiş.[4] ventrikül ile birliktelik göstererek DW malfromasyonu veya DW varyantı oluşturabilir. Olgularımızın üçünde de posterior fossa lokalizasyonunda DW oluşum bozukluğu ile uyumlu görünüm vardı.

WWS'li hastaların tümünde retinada anormal diferansiasyon görülmektedir. Retinal tutulum spektrumunda şiddetli mikroftalmi, persistan hiperplastik primer vitreus, koloboma ve retinal dekolman sıklıkla yer alır. Nadiren WWS'li hastalarda birinci olgumuzda olduğu gibi bilateral subretinal kanamalar eşlik edebilir.[2,4,5]

WWS'li olgularda ventriküler dilatasyon hastaların yaklaşık %97'inde görülmekte olup akuaduktus stenozu, araknoid granülasyonların fibroglial doku ile tıkanması ve DW oluşum bozukluğuna ikincil gelişir. Korpus kallozum ve septum pellusidum aplastik olabilecekleri gibi ventrikülomegaliye ikincil olarak ta hipogenetik olabilirler.[4]

WWS ayırıcı tanısında doğumsal muskuler distrofilerin diğer tipleri (özellikle Fukuyama tip ve Kas-beyin-göz hastalığı) mutlaka dışlanmalıdır. Her üç sendrom da birbirine çok benzemekle birlikte göz ve beyin anomalileri özellik ve şiddet bakımından farklılık göstermektedir. Yapılan çalışmalarda WWS için (POMT1), Fukuyama tipi (FKMD) için fukitin ve Kas-beyin-göz hastalığı (MEB) için (POMGnT1) genleri sorumlu tutulmuştur.[5] Fukuyama tip doğumsal muskuler distrofi (FKMD) Japon hastalarda sık olarak görülür. FKMD'de göz anomalileri nadir iken WWS'li hastalarda sıklıkla izlenir.[4,6,7]

Tedavi yaklaşımı semptomatiktir. Nöbetlere yönelik antikonvulsan ilaçlar, spastisiteye karşı fizik tedavi ve rehabilitasyon uygulamaları, kafa içi basınç artışına yol açan ventrikuler genişlemelerde ventriküler dolaşımın sağlanması yaşam süresini ve kalitesini artırmaya yönelik uygulamalardır. Preus ve arkadaşları[8] doğuştan tıkayıcı aquaduktal stenozu olan iki WWS'lu infantdan oluşan olgu sunumlarında endoskopik olarak üçüncü ventrikülün lamina terminalisin fenestre edilmesiyle BOS dolaşımının sağlanmasının ventrikuloperitoneal şanta göre daha güvenli ve başarılı olabileceğini vurgulamışlardır.

WWS infant döneminde daima ölümcül seyreder ve olguların hepsi üç yaşına kadar kaybedilir.[2,8] İnfant döneminden beri takip ettiğimiz 2. olgumuz bu yazı yazıldığı zaman itibari ile üç yaş üç aylık olarak hayatına devam etmektedir. Bilgilerimiz dâhilinde olgumuz literatürde en uzun yaşayan WWS hastalardan birisidir. Hidrosefalisi olan yenidoğanlarda göz, kas, beyin bulgularının da eşlik ettiği hastaların WWS açısından değerlendirilmeleri, otozomal resesif geçiş gösteren ve ölümcül seyreden bu sendromun, FKMD ve MEB hastalığından ayırıcı tanısının yapılması, ebeveynlerin bilgilendirilmesi ve genetik danışma açısında yönlendirilmeleri gerektiği akılda tutulmalıdır.

Çıkar Çakışması ve Finansman Beyanı

Bu çalışmada çıkar çakışması ve finansman destek alındığı beyan edilmemiştir.

Kaynaklar

1. Vajsar J, Schachter H. Walker-Warburg syndrome. Orphanet J Rare Dis 2006; 1: 29.
2. Dobyns WB, Pagon RA, Armstrong D, Curry CJ, Greenberg F, Grix A, et al. Diagnostic criteria for Walker-Warburg syndrome. Am J Med Genet 1989; 32 (2): 195–210.
3. van der Knaap MS, Smit LM, Barth PG, Catsman-Berrevoets CE, Brouwer OF, Begeer JH, et al. Magnetic resonance imaging in classification of congenital muscular dystrophies with brain abnormalities. Ann Neurol 1997; 42 (1): 50–9.
4. Altınok D, Dinçer A, Yıldız YT, Tacal T. Walker-Warburg Sendromu: MRG bulguları. Tanısal ve Girişimsel Radyoloji 2000; 6 (2): 233–6.
5. Pratap A, Agrawal A, Tiwari A, Lakshmi R, Rajbanshi S. The Walker-Warburg syndrome with cleft lip and palate. Singapore Med J 2007; 48 (2): e66-7.
6. Barkovich AJ. Neuroimaging manifestations and classification of congenital muscular dystrophies. AJNR Am J Neuroradiol 1998; 19 (8): 1389–96.
7. Yiş U, Uyanık G, Hız Kurul S, Çakmakçı H, Özer E, Dirik E ve ark. Konjenital müsküler distrofili hastalarımızın değerlendirilmesi. Türk Ped Arş 2009; 44 (1): 23-8.
8. Preuss M, Heckmann M, Stein M, Nestler U. Two cases of Walker-Warburg syndrome complicated by hydrocephalus. Pediatr Neurosurg 2010; 46 (1): 34-8.