Left Atrial Isomerism in an Adult

Erişkin Yaşta Sol Atriyal İzomerizm

Atriyal İzomerizm / Atrial Isomerism

Veysel Temizkan, Murat Uğur, Ahmet Turan Yılmaz
Kalp ve Damar Cerrahisi Servisi, GATA Haydarpaşa Eğitim Hastanesi, İstanbul, Türkiye

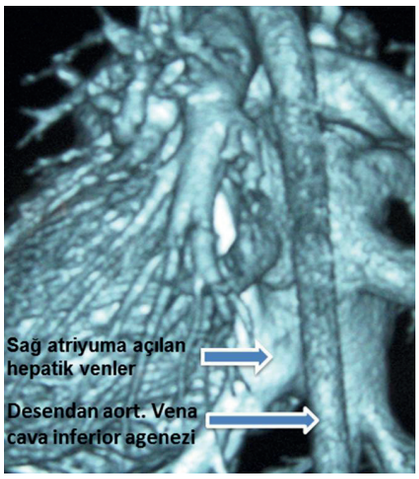

Resim 1. Kardiyak manyetik rezonans incelemede vena cava inferior agenezi ve hepatik venlerin sağ atriyuma açılması.

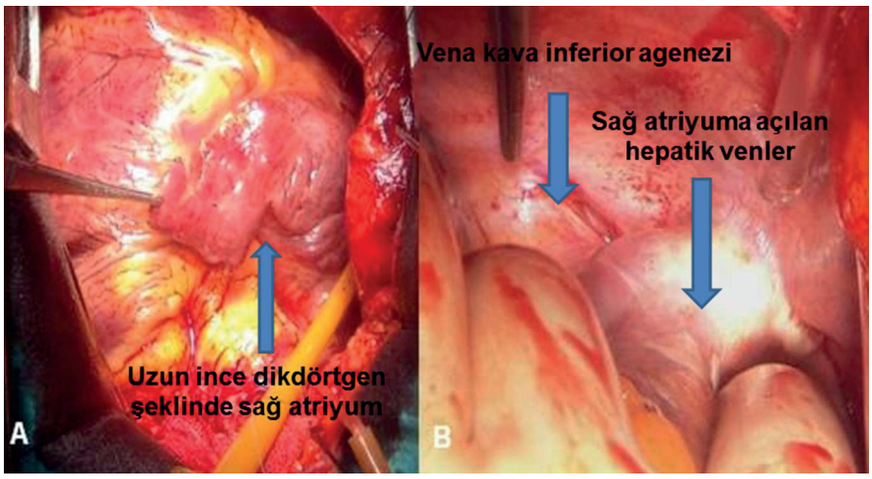

Resim 2. Sağ atriyumun uzun ince dikdörtgen yapıda olması, inferior vena cava agenezi ve hepatik venlerin sağ atriyuma açılması

Atriyal izomerizm her iki atriyumun ve apendikslerinin benzer görünümde olması ile ortaya çıkar. Genellikle çocukluk çağında tanı konularak tedavi edilir. Sistemik ve pulmoner venöz dönüş anomalileri, atrioventriküler septal defekt, ventriküloarteryel diskordans sıklıkla eşlik eden kardiyak patolojiler olup, situs ambiguus da bulunabilir. Sol atriyal izomerizmde genellikle sinüs nodu bulunmaz, % 75'inde inferior vena kava, azygos devamlılığı ile drene olurken; hepatik venler sağ atriyuma ayrı açılırlar. Hastaların 2/3'ünde bilateral superior vena kava mevcuttur ve bunlardan biri koroner sinüse drene olur.

Koroner sinüse drene olan persistan sol superior vena kava, inferior vena kava agenezisinin eşlik ettiği atrial septal defekt tanısı ile kliniğimize başvuran 20 yaşında erkek hastada yapılan kardiyak manyetik rezonans incelemede hepatik venlerin sağ atriyuma drene olduğu ve inferior vena cava agenezi tesbit edildi.(Resim1) Hasta mevcut bulgularla sol atrial izomerizm tanısı ile operasyona alındı. Perikardiyotomi sonrası, sağ atriyumun morfolojik yapısının sol atriyum gibi uzun, ince dikdörtgen şeklinde olduğu görüldü. (Resim2A) Sağ atriyum ekarte edilince inferior vena kavanın olmadığı ve hepatik venlerin sağ atriyuma drene olduğu görüldü. (Resim2B) Ilımlı hipotermiyi takiben dörtlü venöz kanülasyon (selektif superior vena kava, persistan sol superior vena kava, iki hepatik ven) ile kardiyopulmoner baypasa girildi. Pulmoner venler sol atriyuma drene olacak şekilde perikardiyal patch ile tek yama tekniği kullanılarak tamir edildi. Atriyotominin kapatılmasını takiben operasyon sonlandırıldı. Takiplerini sorunsuz geçiren hasta postoperatif 6. günde taburcu edildi.

Atriyal izomerizm erişkin yaşta atriyal septal defekt tanısı nedeni ile operasyon planlanan hastanın detaylı incelemesi ile tanı konulabilecek konjenital kalp hastalığıdır. Preoperatif tanı konulması operasyon stratejisini belirlemede önemlidir.

DOI: 10.4328/JCAM.1293 Received: 12.09.2012 Accepted: 02.10.2012 Printed: 01.09.2014 J Clin Anal Med 2014;5(5): 451
Corresponding Author: Veysel Temizkan, Kalp ve Damar Cerrahisi Servisi, GATA Haydarpaşa Eğitim Hastanesi, 34668 İstanbul, Türkiye.
T.: +905326218749 F.: +90 2165422007 E-Mail: veyseltemizkan@yahoo.com