Evaluation of 30 Patients with Gynecomastia Surgically Treated

Cerrahi Tedavi Uygulanan 30 Jinekomastili Hastanın Değerlendirilmesi

Jinekomasti Cerrahisi / Surgery of Gynecomastia

Nurettin Yiyit, Akın Yıldızhan, Fatih Hikmet Candaş, Rauf Görür, Turgut Işıtmangil
GATA Haydarpaşa Eğitim Hastanesi Göğüs Cerrahisi Servisi, İstanbul, Türkiye

Özet

Amaç: Jinekomasti benign erkek memesi büyümesidir. Bilinen en etkin tedavisi cerrahidir. Günümüze kadar bir çok farklı teknik tanımlanmıştır. Çalışmamızda hastanemize jinekomasti tanısıyla kabul edilen hastalarımız retrospektif olarak incelendi. Hastalara uyguladığımız cerrahi teknikleri, sonuçları, komplikasyonları, hastaların memmuniyet durumu ile sunmayı amaçladık. Gereç ve Yöntem: Şubat 2010 ile Kasım 2012 arasında 30 hasta ameliyat edildi. 5 (%16,6) hasta bilateral jinekomastili olduğundan aynı seansta bilateral ameliyat edildi. Cilt fazlası olmayan hastalara semisirküler-periareolar alt insizyonla, cilt fazlası olan hastalara sirkümareolar insizyon-periareolar deepitelizasyon ile subkutan mastektomi yapıldı. Bir hastaya aynı seansta karşı taraf meme ucu redüksiyonu ve 2 hastaya areola redüksiyonu yapıldı. Sadece 3(%10) hastaya dren konuldu. Postoperatif 1 ay hastaların göğüs çevresine elastik bandaj kullanıldı. Hastalar postoperatif bir ay sonra kontrole çağırıldı. Bulgular: Çalışmamıza dahil edilen 30 hastadan sadece birine revizyon yapılması gerekti. Drenaj gerektirecek düzeyde bir hastada hematom, bir hastada seroma gelişti. Bir hastada geçici memebaşı iskemisi gelişti. 29(%96,6) hastamız sonucu iyi olarak nitelendirirken 1(% 3,3) hastamız kötü olarak değerlendirdi. Tartışma: Jinekomasti tedavisinde en etkin tedavi cerrahi rezeksiyondur. Hastada cilt fazlalığı olup olmaması durumuna göre cerrahi teknik seçimi yapılmalıdır. Hedef her zaman için en iyi simetriyi sağlamak ve en az skar bırakacak teknikle memeyi küçültmektir.

Anahtar Kelimeler

Jinekomasti; Subkutan Mastektomi; Liposuction

Abstract

Aim: Gynecomastia is the benign enlargement of the male breast. Surgery is the most effective treatment. To date, many different methods have been defined. The patients admitted to our hospital with the diagnosis of gynecomastia were retrospectively reviewed in our study. We aimed to present our surgical techniques, results, complications, and patients' satisfactions. Material and Method: Thirty patients were operated between February 2010 and November 2012. 5 (16.6%) patients with bilateral gynecomastia were operated bilaterally in the same session. The subcutaneous mastectomy was performed for the patients without skin redundancy by semicircular-periareolar inferior incision and the patients with skin redundancy by circumareolar incision- periareolar de-eptheliazation. Nipple reduction was performed for the opposite nipple of a patient. Areola reduction performed for two one. Drain was placed in only 3 operations. All patients used elastic bandage for a month in the postoperative period. The patients were checked after one month postoperatively. Results: Surgical revision became necessary in one (3,3%) of the patients. The complications involved postoperative hematoma requiring drainage (n=1), seroma formation (n=1) and transient ischemia of areola occurred. 29 (96.6%) patients the result as good and one (3.3%) patient described as poor. Discussion: Surgery is the most effective treatment of gynecomastia. The most suitable surgical tecnique should be selected according to the skin redundancy. The target always must be breast reduction by the tecnique to provide the best symmetry and leave at least scar.

Keywords

Gynecomastia; Subcutaneous Mastectomy; Liposuction

DOI: 10.4328/JCAM.1456 Received: 08.12.2012 Accepted: 31.12.2012 Printed: 01.09.2014 J Clin Anal Med 2014;5(5): 408-412
Corresponding Author: Nurettin Yiyit, GATA Haydarpaşa Eğitim Hastanesi Göğüs Cerrahisi Servisi Üsküdar, İstanbul, Türkiye.
GSM: +905325108680 E-Mail: drnurettinyiyit@yahoo.com

Giriş

Jinekomasti, erkeklerde fizyolojik veya patolojik nedenlerden dolayı memenin benign büyümesidir [1-4]. Obezlerde aşırı yağ birikimine bağlı pseudo jinokomasti olarak adlandırılan memenin belirginleşmesinden ayrılır [5]. Jinekomastide duktal ve periduktal dokuların artışı sözkonusudur [4,6].Toplumdaki sıklığı erkeklerin % 32-36'sı olarak bildirilmiştir [2,4,7]. En sık puberte döneminde görülür [4]. Nedeni genel olarak idopatik olsada obezite, endokrin nedenler, neoplazmlar(adrenal, testis, hipofiz ve bronkojenik), sistemik hastalıklar (böbrek yetmezlikleri, siroz, beslenme bozuklukları), ilaç kullanımı nedeni ile geliştiği bildirilmiştir [2,7,8]. Ayrıca jinekomastinin fizyolojik olarak doğum sonrası, pubertal dönem ve 65 yaş sonrası dönem olmak üzere geliştiği 3 dönem vardır [4,7]. Uzun süredir var olan jinekomasti fibrozis geliştiğinden spontan olarak gerilemez. Medikal tedavi ve altta yatan hastalığın ortadan kaldırılmasından fayda görmez. Asıl tedavi cerrahidir [1-3]. Jinekomastili hastalara genel cerrahlar, göğüs cerrahları ve plastik cerrahlar tarafından bir çok cerrahi prosedür uygulanmaktadır [1]. Jinekomasti için cerrahi tedavi ilk Paulus Aegineta (MS 635–690) tarafından tanımlanmıştır. Hastalarımıza uyguladığımız subkutan mastektomi jinekomasti tedavisi olarak ilk defa 1942 de Thorek tarafından tanımlanmıştır. Günümüze kadar tek başına veya liposuction ile kombine edilerek kullanılmıştır [5].

Çalışmamızda jinekomasti tanısıyla subkutan mastektomi ameliyatı uyguladığımız hastaları ve sonuçlarını sunmaktayız.

Gereç ve Yöntem

Kliniğimizde Şubat 2010 ve Kasım 2012 arasında jinekomasti tanısı almış ve cerrahi tedavi uygulanan 30 hasta dahil edildi. Hastalarımızın ilk değerlendirilmesi Simon sınıflaması [9] kullanılarak yapıldı (Tablo 1). Hastalara ait tüm kayıtlar retrospektif olarak incelendi. 5 (%16,6) hastada bilateral diğer hastalarda unilateral jinekomasti mevcuttu. Unilateral jinekomastisi olan hastalarımızdan biri 1 yıl önce başka bir merkezde opere edilmişti. Yetersiz rezeksiyon nedeniyle reopere edildi. Unilateral jinekomastili hastalarımızın birinde karşı memede meme ucu (nipple) hipertrofisi mevcuttu. Aynı seansta nipple redüksiyonu yapıldı. Hastaların tamamı preoperatif meme ultrasonografi (USG) ile incelendi. Aynı zamanda endokrinoji konsultasyonu ile altta yatan hastalık olup olmadığı araştırıldı. Hastalarımızın tamamında endokrinolojik bir patoloji saptanmadı. Hepsi idiopatik jinekomasti olarak kabul edildi. Cerrahi tedavi genel anestezi altında, hastalar supin pozisyonda ve kollar 90° abdüksiyonda olacak şekilde uygulandı. Standard olarak tek doz antibiyotik (1gr. Sefazolin Sodyum) profilaksisi yapıldı. Hastalara subkutan mastektomi yapıldı. Jinekomastisi olan ve deri fazlası olmayan evre I ve evre IIa hastalara meme başının altına saat 3 ila saat 9 hizasında semisirküler insizyon (semisirküler-periareolar alt insizyon) yapıldı(resim1-4). Deri fazlası olan evre IIb ve evre III hastalara meme başının etrafına sirküler insizyon yapıldı. Bu insizyonun dışından deri fazlalığının oranına göre artan en az 1cm. lik ikinci bir insizyon yapıldı. İki insizyon arası deepitilize edil-

Tablo 1. Simon sınıflaması

Simon Sınıflaması	
Evre I	Deri fazlası olmayan küçük büyüme
Evre IIa	Deri fazlası olmayan orta büyüme
Evre IIb	Deri fazlası olan orta büyüme
Evre III	Deri fazlası olan ileri derecede büyüme

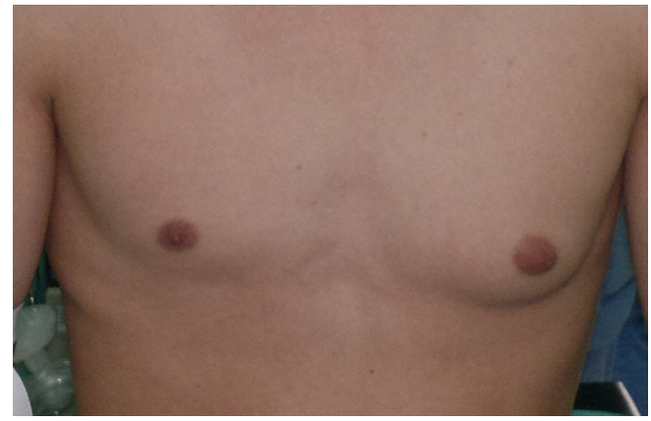

Resim 1: Evre IIa jinekomasti



Resim 2: Semisirkuler periareolar alt insizyon

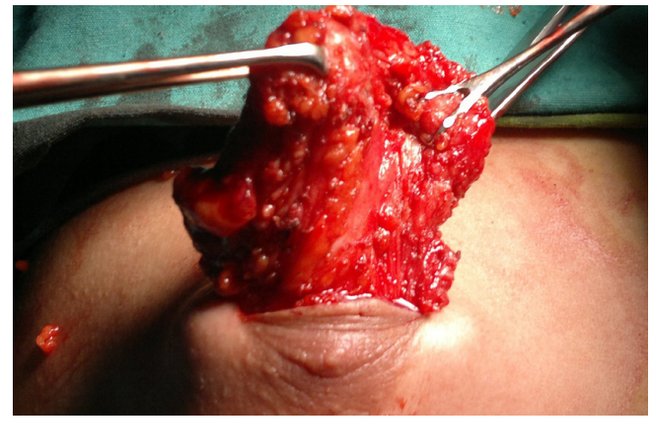

Resim 3: Subkutan mastektomi



Resim 4: Suture insizyon hattı



Resim 5: Evre IIb jinekomasti, aerola hipertrofisi



Resim 6: Sirkumareolar insizyon, periareolar deepitelizasyon



Resim 7: Subkutan mastektomi yapılmış hasta



Resim 8: Suture insizyon hattı (areola simetrisi sağlanmış)

di (sirkümareolar insizyon-periareolar deepitelizasyon) (Resim 5-8). Aerolası geniş olan 2 hastada aerolayı küçültecek şekilde insizyonlar aerolanın içinden yapıldı. Saat 3 ile saat 9 hizasında kalan alt bölümden cilt altına koter ile ulaşıldı. Her iki ameliyat tipinde de karşı meme ile simetri sağlayacak şekilde areolanın altında superior pediküllü dermoglandüler doku kalacak şekilde pektoral kas fasyasının üzerine kadar meme dokusu diseke edilip büyümüş meme dokusu çıkarıldı. Etkin bir kanama kontrolü yapıldı. İlk opere edilen 4 hastadan 3'üne vakumlu drenaj kateteri konuldu. Emilebilen 4,0 suturlarla cilt kapatıldı. Çıkarılan dokular patolojik incelemeye gönderildi. 1 ay süreyle hastaların meme dokusu baskı altında kalacak şekilde elastik bandaj uygulaması yapıldı. Hastaların hepsi 1 ay sonra kontrole çağırıldı. Hastalara operasyon sonucunu "kötü" ,"orta", "iyi" olarak değerlendirilmeleri istendi.

Bulgular

30 jinekomastili (5 bilateral, 25 unilateral) erkek hastaya 35 subkutan mastektomi ameliyatı yapıldı. Hastalarımızın yaşları 20 ile 34 arasında değişmekteydi (ortalaması 22,4). Hastaların genel şikayeti meme büyüklüğü olmasına karşın 2 hasta ağrı yakınmasının olduğunu beyan etti. Hastaların ilk yapılan muayeneleri neticesinde Simon sınıflamasına göre 3 hasta evre 1, 13 hasta evre 2a, 6 hasta evre 2b ve 8 hasta evre 3b olarak kabul edildi(Tablo 2). Evre I kabul ettiğimiz hastalardan

Tablo 2: Evre ve cerrahi sonrası hasta memnuniyeti

Evre	İyi	Orta	Kötü
Evre I(n:3)	3	-	-
Evre IIa(n:13)	13	-	-
Evre IIb(n:6)	5	-	1
Evre III(n:8)	8	-	-

1'i daha önce başka bir merkezde jinekomasti ameliyatı olmuştu. Yetersiz rezeksiyon kabul edilerek tekrar opere edildi. Tüm hastalar meme USG ile değerlendirildi. Sadece yağ dokusu artışı olan pseudö jinekomastisi olan hastalar çalışmaya dahil edilmedi. USG sonucunda 20(%66,6) hastada glandüler jinekomasti bulguları mevcut iken 10(%33,3) hastada karışık jinekomasti bulguları tespit edildi. Preoperatif endokrinojik değerlendirilmeler de hiçbir hastamızda hormonal patoloji saptanmadı. Deri fazlalığı olmayan 16(%53,3) hastaya semisirküler-periareolar alt insizyon ile deri fazlalığı olan 14(%46,6) hastaya sirkümareolar insizyon-periareolar deepitelizasyonu ile subkutan mastektomi yapıldı. Sadece 3(%10) hastaya vakumlu dren konulurken 27(%90) hastaya gerek duyulmadı. Eksize edilen ve patolojik incelemeye gönderilen dokularda maligniteye rastlanmadı. Patolojik raporlar benign ve jinekomasti ile uyumlu sonuçlandı. Hiçbir hastada enfeksiyon, meme başı-areola retrak-siyonu, areola nekrozu ve hipeertrofik skar meydana gelmedi. Bir hastada drene edilmesi gereken seroma, bir hastada ameliyatta vakumlu dren konulmasına karşın drenaj gerektiren hematom gelişti. Bir hastamızda geçici aerola iskemisi gelişti. Bir hastamızda ise kontür bozukluğu gelişti. Hastaya revizyon ameliyatı yapılması gerekti(Tablo 3). Hastalar standart olarak postoperatif birinci ayda kontrole çağırıldı. Hastaların memnuniyetleri değerlendirildiğinde revizyon gerektiren hastamız dışında hastaların yüksek düzeyde memnun oldukları görüldü(Tablo 2).

Tartışma

Jinekomasti erkeklerde ensık benign meme patolojisidir

Tablo 3:

Komplikasyonlar	Evre I	Evre IIa	Evre IIB	Evre III
Hematom	-	1	-	-
Seroma	-	-	1	-
Meme başı nekrozu	-	-	-	-
Meme başı iskemisi	-	-	¬	1
Meme başı çökmesi	-	-	-	-
Reoperasyon	-	-	-	1
Hipertrofik skar	-	-	-	-
Enfeksiyon	-	-	-	-

[2,5,7,10]. Jinekomastili hastaların fizik muayenesinde iyi sınırlı ve yaygın areola altında kitle ele gelir. En sık semptom büyümüş meme görüntüsünün getirdiği özgüven problemi olsa da nadiren lokalize hassasiyet veya ağrı olabilir [6,8]. Jinekomasti genellikle tek taraflıdır. İki taraflı jinekomastinin daha sık olduğu bazı serilerde bulunmaktadır [8]. Bizim hastalarımızda sadece 5 (%16.6) hasta bilateraldi ve sadece 2 (%6.6) hastamız lokalize ağrı yakınması ile başvurdu.

Jinekomasti benign olmasına karşın fizyolojik, patolojik, farmakolojik nedenlerle meydana gelebilir. Jinekomastinin nedeni ne olursa olsun asıl sebep östrojen, androjen dengesinin öströjen lehine bozulmasıdır [2,7,10]. Fizyolojik jinekomasti neonatal, pubertal ve 65 yaş sonrası oluşan jinekomastilerdir. Noenatal jinekomasti fetusa geçen maternal östrojenler nedeniyle oluşur ve kısa sürede düzelir. Nadiren tedavi ihtiyacı doğar. Pubertal dönemde zamanla gerileyen jinekomastiler meydana gelebilir. Bu duruma plasma östradiolünün testosterona oranla rölatif olarak yüksek olması neden olur. Pubertal jinekomastiler 3 yılda gerilemez ve kendiliğinden gerilemeyeceğine kanaat getirilene kadar ameliyat edilmemelidir [2]. 65 yaş sonrası jinekomasti ise plasma testosteronun düşmesi, periferde testosteronun östrojene dönüşmesi ve sonuçta plasma östrojen testosteron oranının artması nedeniyle meydana gelir [2,7].

Jinekomasti genellikle idiopatiktir [2,4,8]. Ancak birçok değişik hastalık, sendrom ve ilaç jinekomasti oluşumuna neden olabilmektedir. Jinekomastiye, uzun süreli açlık, ambigus genitalia sendromları, Klinefelter sendromu, hipertiroidizm, renal hastalıklar, hemodializ, primer ve sekonder hipogonadizm, akciğer ve karaciğer hastalıkları, testiküler ve adrenal tümörler, ektopik human koryonik gonadotropin salgılayan tümörler (akciğer, karaciğer ve böbrek tumörleri) neden olabilir. [4,7,8]. Bu nedenle hastaların etyolojik incelemesi ihmal edilmemelidir. Hastaların ilk başvurusunda standart olarak incelemesinde; serum LH, FSH, testesteron, östradiol, prolaktin, beta HCG, KC, böbrek ve tiroid fonksiyon testleri ve meme USG planlanmalıdır [4,5]. Böylelikle jinekomastiyle ilişkili birçok hastalık ekarte edilebilecektir. Bu doğrultuda tüm hastalarımıza endokrinoloji konsultasyonu ve meme USG planlanmıştır. Hiçbir hastamızda altta yatan bir hastalık teşhiş edilmemiş olup idiopatik olarak kabul edilmiştir. Ameliyat öncesi meme USG yapılması yağ dokusu artısı ile seyreden pseudo jinekomastinin ekarte edilmesi açısından önemlidir. Pseudo jinekomastinin tedavisinde önerilen yöntem liposuctiondır [10]. Pseudo jinekomasti tanısı almış hastalar çalışmamıza dahil edilmemiştir. Klinefelter sendromu nedeniyle jinekomastili hastalar hariç tutulduğunda meme kanseri riski toplumla benzer oranda olsada erkek meme kanserlerinde tanı genellikle geç konulduğundan, tümör hızla göğüs duvarına yayılır ve metastaz yapar. Bu açıdan tüm hastalara preoparatif meme USG yapılması faydalı olacaktır [8].

Ayrıca jinekomasti geniş bir ilaç gurubu ile ilişkili olabilir [8]. Çalışmamızda yer alan hastalarımızın hiçbirinde ilaç kullanım öyküsü saptanmadı.

Jinekomasti için kulanılan birçok sınıflama olmasına karşın en yaygın kulanılanan 1973 de Simon ve arkadaşlarının yayınladığı sınıflama [2,9] olup biz çalışmamızda hastalarımızı bu sınıflamaya göre değerlendirdik. Simon sınıflaması tablo 1'de hastalaramızın bu sınıflamaya göre dağılımları tablo 2'de verilmiştir.

Jinekomastinin tedavisinde öncelikle altta yatan nedenin düzeltilmesi esastır. Bunun yanında hormonal bozukluğun düzeltilmesi, medikal ve cerrahi yöntemler uy-gulanmaktadır. Medikal tedavinin sunduğu başarı sınırlı olsada testosteron, antiandrojenler (klomifen, tamoksifen) ve danazol kullanılmaktadır [2,10]. Fizyolojik jinekomastilerin dışında kalan ve12 aydan uzun süren jinekomastilerde ise cerrahi tedavi seçilmesi gereken yöntemdir [2,10].

Jinekomasti cerrahi tedavisinde niple ve areola simetrisi sağlanması, meme altı katlantısının düzeltilmesi, her iki meme dokusunun simetrik düzeyde rezeksiyonu, fazla derinin alınması ve bunların enaz skarla yapılması esastır [4]. Bu doğrultuda tanımlanmış bir çok teknik olsada en sık kullanılan tekniklerden biri ilk defa Webster tarafından jinekomastinin cerrahi tedavisinde tanımlanan semisirküler-periareolar alt insizyonu ile subkutan mastektomidir [3]. Bu teknikte insizyon mediale ve laterale uzanır ve niple areola kompleksi superior dermoglandüler pedikül üzerinde eleve edilip alttaki meme dokusu eksize edilir [4,6]. Simetri sağlamak asıl hedef olsa da, bunu enaz skarla yapmak bir o kadar önemlidir. Bu nedenle deri fazlası olmayan Evre I ve IIa hastalarımıza bu tekniği modifite ederek uyguladık. Periareolar kesiyi mediale ve laterale uzatmadan yaptık (resim 2). Diğer bir teknik ise sirkümareolar insizyon-periareolar deepitelizasyon ile subkutan mastektomi olup Evre IIb ve evre III hastalara deri fazlası olduğundan ve ameliyat sonrası sarkma olabileceğinden fazla deriyi almak amaçlıyla bu metot kullanıldı. Bazı yayınlarda bu metotta kullanılan insizyon için "round blok" insizyonu terimi kullanılmaktadır [4]. Bu teknikte areola etrafındaki 1 cm'lik alan dezepitelize edilir ve dezepitelize alanın inferiorundan yapılan diseksiyonla alttaki meme

dokusu rezeke edilir. Deepitelize edilen alan içte kalacak şekilde işlemin ardından suture edilir. Fazla derinin durumuna göre deepitelize alanın genişliği ayarlanabilir. Areolanın büyük veya asimetrik olduğu durumlarda bu teknikle aerola küçültülebilir. 2 hastamızda subkutan mastektomiye ilave olarak areola bu yöntemle küçültülmüştür.

Sadece 3 vakada vakumlu dren yerleştirildi. İyi bir kanama kontrolü ve baskılı kapatma yeterli olmaktadır. Hastaların göğüs kafesleri 1 ay süreyle elastik bandaj ile baskı altında tutuldu. Bu hem aşırı sıvı birikimi ve kanamayı engellemesinin ötesinde göğüs duvarı dokusunun yerleşip kontrakte olması için zaman tanımaktadır.

Jinekomasti ameliyatlarının erken dönemde en sık görülen komplikasyon hematomdur [1,2]. Çalışmamızda bir hastada postoperetif birinci gün bu komplikasyonla karşılaştık. Hastanın mevcut dreninden irrigasyon ve suction yapılarak temizlendi. Yayınlarda bu komplikasyon olasılığını azalmak için vakumlu drenaj önerilmektedir [33] . Lakin bu hastamızda vakumlu drenaj mevcut ol-

masına karşın bu komplikasyonla karşılaşıldı. Dren konulmayan hiçbir hastamızda hematom komplikasyonu oluşmadı. Bu durumun dren konulmayacağı bilinci ile daha etkin kanama kontrolu yapılması ve baskılı kapama yapılması sonucunda ortaya çıktığını düşünmekteyiz. Bir hastamızda aşırı seroma oluştu sadece ponsiyonla boşaltıldı. Baskılı kapamanın uygun şekilde yapılmamasının neden olduğunu düşünmekteyiz. Bir hastamızda areolada geçici iskemi oluştu, nekroza dönmeden düzeldi. Bu hastamızda hatamızın üst kısımda deepitelize edilen alanın cilt altının aşırı inceltildiği ve bu nedenle meme başının beslenmesine zarar verdiğimizi düşünmekteyiz. Bu doğrultuda aerola nekrozu ile karşılaşmamak adına üst periareolar alanı içten aşırı inceltmemek gerekmektedir. Bir hastamızda ise kontür bozukluğu gelişti ve revizyon yapmak gerekliliği doğdu. Özellikle subkutan mastektomi işlemi esnasında cilde çok fazla yaklaşmamak ve ciltaltını korumak gerekmektedir. Aksi halde istenmeyen yapışıklıklar ve şekil bozuklukları olabilmektedir. Areola altındaki meme dokusunu çıkartırken yine karşı tarafla simetriyi sağlamak hedef olmalıdır. Kalın bırakıldığında yetersiz rezeksiyon olacak ve reoperasyon gündeme gelecektir. Nitekim hastalarımızdan biri daha önce başka bir merkezde yetersiz rezeksiyon olmuş hasta idi ve reopere edildi. Bu dokunun aşırı çıkarılmasıda areolanın çökmesine neden olacaktır. Yayınlarda komplikasyon olarak bahsi geçen hipertrofik skar komplikasyonu [2] ile karşılaşmadı. Patolojik jinekomasti nedenlerinden öne çıkan bir hastalık olan Klinefelter sendromu, en sık görülen kromozom anomalilerinin arasında yer almakta olup jinekomasti, hipergonadotropik hipogonadizm ve infertilite tiradı ile karakterizedir. Erkeklerde meme kanser insidansı 1/100.000 iken, Klinefelter sendromlu hastalarda meme kanseri gelişme riski 60 kat fazladır ve insidansı 1/400 ile 1/1000 oranında rapor edilmiştir [2]. Yapılan birçok çalışmada jinekomastili erkeklerde normal erkeklere oranla artmış kanser riski olmadığı gösterilmiştir [2]. Klinefelter sendromlu hastalarda olabildiğince eksizyonel yöntemler tercih edilerek mutlaka patolojik inceleme yapılmalıdır [2]. Çalışmamızda Klinefelter sendromu eşlik eden hastamız olmamasına rağmen tüm hastalarımıza ait rezeksiyon materyalleri patolojik incelemeye gönderildi. Patolojik raporlar benign ve jinekomasti ile uyumlu sonuçlandı.

Hastalarımızın hepsi 1 ay sonra kontrole çağırıldı. Operasyon sonuçlarını değerlendirmeleri istendiğinde kontür bozukluğu gelişen hastamız sonucu "kötü" olarak derecelendirirken diğer hastalar "iyi" olarak beyan etti (Tablo 2).

Sonuç

Jinekomastinin tek etkili tedavisi cerrahidir. Hedef olabildiğince fazla meme ve yağ dokusu eksizyonundan çok en az skarla simetrik meme görüntüsü yakalamak olmalıdır. Bu doğrultuda yağ dokusu artışı ile seyreden pseudo jinekomastilerde ve küçük jinekomastilerde tercih edilmesi gereken metod liposuction olmalıdır. Açık cerrahi uygulamalarında deri fazlası olmayan jinekomastilerde subkutan mastektomi için mediale ve laterale uzatmadan alt yerleşimli periareolar kesi yeterli olmaktadır. Deri fazlası olan jinekomastilerde ise deri fazlası alınmalıdır. Bunun için bu hastlarda sirkümareolar insizyon-periareolar deepitelizasyon kullanmak en uygun yöntemdir. Ayrıca çalışmamız iyi bir kanama kontrolü ve baskılı kapamaya dikkat edildiğinde hastalara dren yerleştirmeye gerek olmadığını ve cerrahi tedavinin hasta memnuniyeti açısından bakıldığında oldukça başarılı sonuçlar ortaya koyduğunu göstermiştir.

Çıkar Çakışması ve Finansman Beyanı

Bu çalışmada çıkar çakışması ve finansman destek alındığı beyan edilmemiştir.

Kaynaklar

1. Handschin AE, Bietry D, Hüsler R, Banic A, Constantinescu M. Surgical Management of Gynecomastia—a 10-year Analysis. World J Surg 2008;32(1):38-44.
2. Barutca SA, Kutlu N, Üsçetin İ, Egemen O, Aksa T, Askeroğlu U. Jinekomastiye Yaklaşım ve Sonuçlarımızın Değerlendirilmesi. Okmeydanı Tıp Derg 2011;27(1):34-43.
3. Kasielska A, Antoszewski B. Surgical Management of Gynecomastia: An Outcome Analysis. Ann Plast Surg 2013;71(5):471-5. doi: 10.1097/SAP.0b013e31824e296a.
4. Sevim KZ, Yeşilada AK, Irmak F, Kılınç LT, Yeşiloğlu N. Jinekomasti olgularına yaklaşımımız ve cerrahi tekniklerin karşılaştırılması. Şişli Etfal Hastanesi Tıp Bülteni 2012;46(2):72-8.
5. Qutob O, Elahi B, Garimella V, Ihsan N, Drew PJ. Minimally invasive excision of gynaecomastia a novel and effective surgical technique. Ann R Coll Surg Engl 2010;92(3):198-200. doi: 10.1308/003588410X12628812458815.
6. Mageed MA. Surgical treatment for moderate and large-sized gynaecomastia. Egypt J Plast Reconstr Surg 2007;31:45-55.
7. Rohrich RJ, Ha RY, Kenkel JM, Adams WP Jr. Classification and management of gynecomastia: defining the role of ultrasound-assisted liposuction. Plast Reconstr Surg 2003;111:909-23.
8. Yalın T, Bayrak İK, Özen N, Belet Ü. Jinekomasti: Mamografi ve Ultrasonografi Bulguları. OMÜ Tıp Dergisi 2004;21:156-62.
9. Simon BE, Hoffman S, Kahn S. Classification and surgical correction of gynecomastia. Plast Reconstr Surg 1973;51(1):48-52.
Johnson RE, Murad MH. Gynecomastia: pathophysiology, evaluation, and management. Mayo Clin Proc 2009;84(11):1010-5.