Evaluation of Facet Joint Arthrosis in Stenotic and Normal Lumbar Spines with MRI

Stenotik ve Normal Vertebralarda Faset Eklem Artrozunun MRG ile Değerlendirilmesi

Lomber Spinal Stenoz ve Faset Eklem Artrozu / Lumbar Spinal Stenosis and Facet Joint Arthrosis

Ebru Özan[1], Zehra Adıbelli[1], Özgür Öztekin[1], Ali Tosun[1], Reci Meseri[2]
[1]İzmir Eğitim Araştırma Hastanesi Radyoloji Bölümü,
[2]Ege Üniversitesi, İzmir Atatürk Sağlık Yüksekokulu Beslenme ve Diyetetik Bölümü, İzmir, Türkiye

Bu makale 35. Avrupa Nöroradyoloji Kongresinde (ESRN 2011, Antwerp) sözlü bildiri olarak sunulmuştur.

Özet

Amaç: Manyetik rezonans görüntüleme (MRG) ile lomber spinal stenozu (LSS) olan hasta grubu ile normal vertebralı hasta grupları arasında faset eklem (FE) artrozu prevalansı açısından ilişki olup olmadığını araştırmak. Gereç ve Yöntem: Çalışma grubu nörojenik kladikasyo ve/veya bel ağrısı yakınmasıyla hastanemiz nöroşirurji kliniğine başvuran ve MRG ile L3-4, L4-5, L5-S1 seviyelerinden en az birinde dural sak alanları <100mm² olan 30 hastadan oluşmaktaydı. Kontrol grubunda ise herhangi bir endikasyonla bölümümüze abdominal MRG amaçlı gönderilen, nörojenik kladikasyo ve/veya bel ağrısı yakınması olmayan ve manyetik rezonans görüntüleme ile L3-4, L4-5, L5-S1 seviyelerinde dural sak alanları >100mm² olan 30 hasta bulunmaktaydı. Her iki grubun L3-4, L4-5, L5-S1 seviyelerine ait MR görüntüleri, sağ ve sol FE artrozu varlığı ve derecesi açısından değerlendirilmiştir. Veri analizinde SPSS 15.0 programı kullanılmıştır. Sınıflanmış veri sayı-% tabloları ile sunulmuştur. Analizde Ki-kare (Yates düzeltmeli), T-testi ve lojistik regresyon uygulanmıştır. Bulgular: Çalışma ve kontrol grupları arasında L4-5 FE artroz prevalansı açısından anlamlı ilişki saptanmıştır. Çalışma grubunda prevalans anlamlı olarak yüksektir. Gruplar arasındaki yaş farkı regresyon analizi ile kontrol edildiğinde de bu ilişkinin korunduğu görülmüştür. Diğer değerler açısından istatistiksel olarak anlamlı bir ilişki saptanmamıştır. Her üç seviyedeki FE artrozu prevalansı, tarafa göre değerlendirildiğinde çalışma ve kontrol gruplarındaki hastalar arasında istatistiksel olarak anlamlı bir ilişki saptanmamıştır. Tartışma: FE'ler sinovyal kıkırdağa sahiptirler ve diğer ağırlık taşıyan eklemlere benzer şekilde dejeneratif değişikliğe uğrayabilirler. Bizim bilgilerimize göre yapmış olduğumuz bu çalışma, LSS'li hasta popülasyonunda FE artrozu prevalansını MRG kullanarak bildiren ilk çalışmadır. Alt sırt ağrısı ve hareket kısıtlılığının potansiyel sebeplerinden biri olarak tanımlanan FE artrozuna ve tedavisine yönelik yeni çalışmalar yapılarak literatüre daha detaylı veriler eklenmelidir.

Anahtar Kelimeler

Spinal Stenoz; Faset Eklem Artrozu; Manyetik Rezonans Görüntüleme

Abstract

Aim: To reveal the prevalence of lumbar facet joint arthrosis in normal and stenotic lumbar spines with magnetic resonance imaging. Material and Method: Study group consisted of 30 patients with complaints and findings of lower back pain, neurologic claudicatio and lumbar spinal stenosis detected at L3-4, L4-5 and/or L5-S1 with magnetic resonance imaging (cross section area of the dural sac <100mm2) and control group, 30 patients without complaints and radiologic findings of lumbar spinal stenosis. Both left and right facet joint arthrosis for each vertebral level (L3 to S1) were evaluated on spinal magnetic resonance images obtained with a 1.5 T MR scanner (Achieva; Philips Medical Systems, Eindhoven, The Netherlands). Image analysis was carried out by two (one and five years experienced) radiologists and facet joint arthrosis was graded by using a four point scale. Chi-Square, logistic regretion analysis and T-test were carried out to reveal the prevalence at different lumbar levels in both stenosis and non-stenosis groups. Additionally Kappa was calculated to determine the intra-tester and inter-tester reliability of FJ arthrosis evaluation. Results: The prevalence of FJ arthrosis at L4-5 was significantly higher in stenotic group compared to controls. Also, there was no significant association in the prevalence of arthrosis with regard to side at all levels between stenotic and control group. Discussion: Facet joints are synovial articulations and undergo degenerative changes similar to those of other weight-bearing joints. To the best of our knowledge, this is the first study to describe the prevalence of FJ arthrosis in degenerative lumbar stenosis population, with MRI. Further studies should be conducted in order to evaluate and look up for new treatment strategies regarding to facet joint arthrosis, which has been considered as a potential source of low back pain and disability.

Keywords

Spinal Stenosis; Facet Joint Arthrosis; Magnetic Resonance Imaging

DOI: 10.4328/JCAM.1543 Received: 15.01.2013 Accepted: 13.02.2013 Printed: 01.11.2014 J Clin Anal Med 2014;5(6): 502-505
Corresponding Author: Ebru Özan, İzmir Eğitim Araştırma Hastanesi Radyoloji Bölüm, Saim Çıkrıkçı Caddesi No: 59 Bozkaya, İzmir, Türkiye.
T.: +905056100765 F.: +90 2323900012 E-Mail: ebrozan@yahoo.com.tr

Giriş

Lomber spinal stenoz (LSS) lomber spinal kanal, sinir kök kanalı veya intervertebral foramende değişik sebeplerle oluşan daralmadır [1]. Faset eklemler (FE) olarak isimlendirilen dokular eklem kapsülüne, artiküler kıkırdağa ve rudimenter menisküslere sahip sinovyal eklemlerdir. Aşırı hareket ve yüke maruz kalmaları nedeniyle zaman içinde dejeneratif değişiklikler gösterirler [2;3]. FE artrozu, bel ve alt ekstremite ağrısının önemli bir nedeni olarak kabul edilen ve sık rastlanan bir radyografik bulgudur [4;5]. LSS gelişiminde de FE artrozunun önemli role sahip olduğu vurgulanmaktadır [6;7].

FE artrozu ile dejeneratif spinal stenoz birçok araştırmada ilişkilendirilse de, literatürde spinal stenozlu hastalardaki FE artroz prevalansını ve artroz seviyelerinin dağılımını net olarak belirten çok az veri bulunmaktadır.

Biz de çalışma protokolümüzü belirlerken yukarıda bahsettiğimiz eksiklikleri de göz önüne alarak, manyetik rezonans görüntüleme (MRG) ile LSS'u saptanan hasta grubu ile stenozu olmayan hasta gruplarında L3-4, L4-5 ve L5-S1 seviyelerindeki sağ ve sol FE artroz varlığını ve derecelerini araştırmayı amaçladık.

Gereç ve Yöntem

Çalışmamızda hastalar, çalışma ve kontrol grubu olmak üzere iki gruba ayrıldı. Çalışma grubunda, LSS ile ilişkili klinik belirti ve bulgular açısından bir beyin cerrahisi uzmanı tarafından değerlendirilip tarafımıza spinal MRG incelemesi amaçlı gönderilen LSS'lu 30 hasta (16 erkek, 14 kadın) yer almaktaydı. Bu gruptaki tüm hastalarda nörojenik kladikasyo ve/veya bel ağrısı yakınması mevcut olup, dural sak alanı ölçümü <100mm² idi (Şekil 1). Bununla birlikte hastaların hiçbirinde konjenital stenoz (spinal kanal AP çapı ölçümü <12 mm), fraktür, tümör, Paget hastalığı ve operasyon öyküsü (laminektomi, postfüzyon) yoktu.

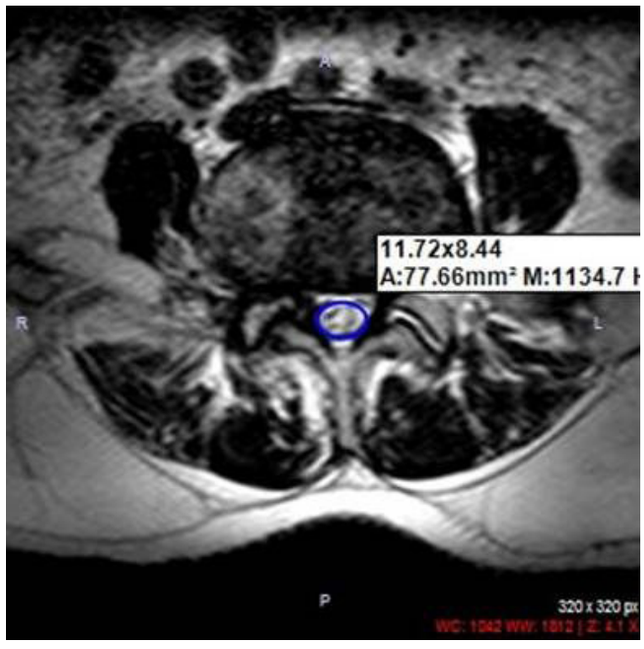

Şekil 1. Dural sak alanı 77.66 mm² (Aksiyel T2 ağırlıklı görüntü)

Kontrol grubunda ise bölümümüze herhangi bir sebepten abdominal MRG inceleme amaçlı gönderilen, ancak LSS semptomları açısından tarafımızca sorgulanan ve bu semptomları bulunmayan, dural sak alanı ölçümleri de >100mm² olan 30 hasta (14 erkek, 16 kadın) yer almaktaydı.

Tüm imajlar 1.5 Tesla MR cihazı (Achieva; Philips Medical Systems, Eindhoven, The Netherlands) ile elde edilmiştir. Hastalar standart spinal MRG ile spinal yüzey koil kullanılarak değerlendirilmiştir. Görüntüleme protokolü sagittal T1-ağırlıklı spin-echo sekansları (600/17/90/2 [TR/TE/angle/NSA]), aksiyel ve sagittal T2-ağırlıklı turbo spin-echo (3446/130/90/3) sekansları içermektedir.

Üç vertebral seviyedeki (L3-4, L4-5, L5-S1) sağ ve sol faset eklemleri, FE artrozu derecesi açısından değerlendirilmiştir. FE artrozunun derecelendirilmesi 4 puanlı skorlama sistemi ile yapılmış; buna göre Grade 0= Normal, Grade 1= Hafif, Grade 2= Orta, Grade 3= Ciddi FE artrozu olarak kabul edilmiştir. (Tablo 1) (Şekil 2) [8;9].

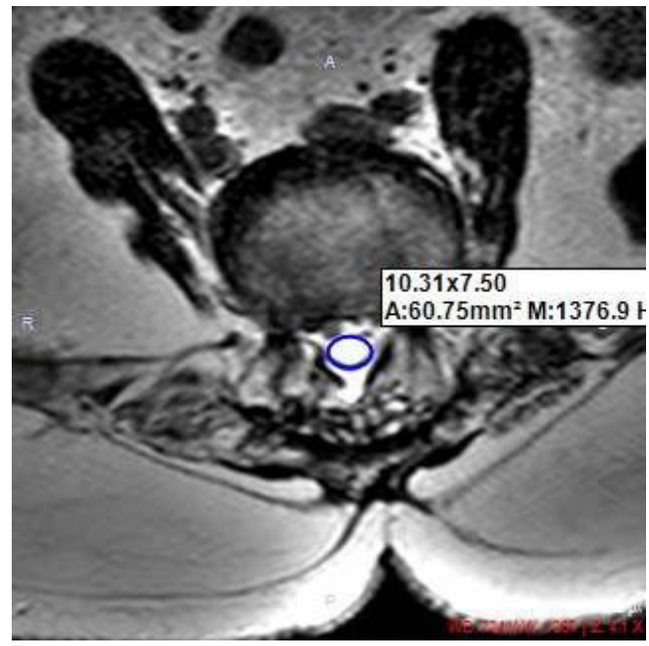

Şekil 2. L3-4 seviyesinde iki taraflı Grade 3 faset eklem artrozu (Aksiyel T2 ağırlıklı görüntü)

Tablo 1. Pathria ve Fujiwara'nın FE artrozu derecelendirmesi

Grade 0	Normal FE aralığı (2-4 mm genişlik)
Grade 1	FE aralığında daralma (<2 mm) ve/veya küçük osteofitler ve/veya artiküler proçeslerde hafif hipertrofi
Grade 2	FE aralığında daralma ve/veya orta osteofitler ve/veya artiküler proçeslerde orta hipertrofi ve/veya hafif subartiküler kemik erozyonları
Grade 3	FE aralığında daralma ve/veya ciddi osteofitler ve/veya artiküler proçeslerde ciddi hipertrofi ve/veya ciddi subartiküler kemik erozyonları ve/veya subkondral kistler

Görüntülerin analizi, birisi bir yıllık diğeri beş yıllık farklı seviyelerde kas iskelet sistem MRG değerlendirme tecrübesine sahip iki uzman radyolog tarafından gerçekleştirilmiştir. Araştırmacılar arası konsensus sağlanabilmesi amacıyla 10 hastadaki FE artrozu araştırmacılar tarafından birlikte değerlendirilip, FE artrozu derecelendirmesi yapılmıştır. Sonrasında araştırmaya dahil edilen tüm hastaların spinal MRG tetkikleri her iki araştırmacı tarafından ayrı ayrı ve bir haftalık ara sonrasında, ikinci kez FE artrozu açısından değerlendirilmiştir.

Veri analizinde Microsoft SPSS 15.0 programı kullanılmıştır. Sınıflanmış veri sayı-% tabloları ile sunulmuştur. Analizde Ki-kare

(Yates düzeltmeli), T-testi ve lojistik regresyon uygulanmıştır. Araştırmacılar arası (interobserver) ve araştırmacıların kendi içlerindeki (intraobserver) uyumun ve tutarlılığın değerlendirilmesi amacıyla Cohen'in Kappa testi kullanılmıştır. Cohen Kappa istatistik testi iki veya daha fazla gözlem arasındaki kalitatif uyum oranını (k: Kappa) ölçmek için geliştirilmiş bir testtir. Mutlak bir ayrım bulunmamasına rağmen daha önce yayınlanmış makalelerde gözlemciler arası uyumu belirten k değeri aralıkları şöyledir; k ≤0.20 ise önemsiz uyum, k: 0.21-0.40 ise minimal uyum, k: 0.41-0.60 ise orta derecede uyum, k: 0.61-0.80 ise önemli derecede uyum, k: 0.81-1.00 ise gözlemciler arası uyumun tam olduğunu gösterir [10].

Bulgular

Araştırmacılar arası (interobserver) ve araştırmacıların kendi içlerindeki (intraobserver) uyum çok iyi olup k değerleri sırasıyla; 0.85 ve 0.95 idi.

Çalışma grubu yaş ortalaması 58.8 ± 9.5, kontrol grubu yaş ortalaması 48.1 ± 13.2 olup, çalışma grubunun yaş ortalaması anlamlı derecede yüksektir (p< 0.001).

Çalışma ve kontrol gruplarındaki hastaların FE artroz seviye, taraf ve dereceleri Tablo 2 ve 3'te belirtilmiştir.

Tablo 2. Çalışma grubundaki (n=30) FE artroz dereceleri

	Grade 0	Grade 1	Grade 2	Grade 3
Sol L3-4 FE Artrozu (n,%)	8, % 26.7	15, % 50	7, % 23.3	0, % 0
Sağ L3-4 FE Artrozu (n,%)	6, % 20	15, % 50	8, % 26.7	1, % 3.3
Sol L4-5 FE Artrozu (n,%)	10, % 33.3	17, % 56.7	2, % 6.7	1, % 3.3
Sağ L4-5 FE Artrozu (n,%)	6, % 20	21, % 70	2, % 6.7	1, % 3.3
Sol L5-S1 FE Artrozu (n,%)	12, % 40	14, % 46.7	4, % 13.3	0, % 0
Sağ L5-S1 FE Artrozu (n,%)	15, % 50	14, % 46.7	1, % 3.3	0, % 0

Tablo 3. Kontrol grubundaki (n=30) FE artroz dereceleri

	Grade 0	Grade 1	Grade 2	Grade 3
Sol L3-4 FE Artrozu (n,%)	13, % 43.3	15, % 50	2, % 6.7	0, % 0
Sağ L3-4 FE Artrozu (n,%)	12, % 40	17, % 56.7	1, % 3.3	0, % 0
Sol L4-5 FE Artrozu (n,%)	16, % 53.3	10, % 33.3	4, % 13.3	0, % 0
Sağ L4-5 FE Artrozu (n,%)	14, % 46.7	14, % 46.7	2, % 6.7	0, % 0
Sol L5-S1 FE Artrozu (n,%)	18, % 60	12, % 40	0, % 0	0, % 0
Sağ L5-S1 FE Artrozu (n,%)	18, % 60	10, % 33.3	2, % 6.7	0, % 0

Çalışma ve kontrol grupları arasında L4-5 FE artroz prevalansı açısından anlamlı ilişki saptanmıştır. Çalışma grubunda prevalans anlamlı olarak yüksektir. Gruplar arasındaki yaş farkı regresyon analizi ile kontrol edildiğinde de bu ilişkinin korunduğu görülmüştür. Diğer değerler açısından istatistiksel olarak anlamlı bir ilişki saptanmamıştır (Tablo 4).

Her üç seviyedeki FE artrozu prevalansı, tarafa göre değerlendirildiğinde çalışma ve kontrol gruplarındaki hastalar arasında istatistiksel olarak anlamlı bir ilişki saptanmamıştır (Tablo 5).

Tablo 4. Çalışma ve kontrol gruplarındaki FE artroz prevalansı

	Çalışma Grubu (n=30)	Kontrol Grubu (n=30)	p değeri*
L3-4 FE Art Prevalansı	% 83.3 (25/30)	% 70 (21/30)	0.360
L4-5 FE Art Prevalansı	% 93.3 (28/30)	% 60 (18/30)	0.006 **
L5-S1 FE Art Prevalansı	% 66.7 (20/30)	% 53.3 (16/30)	0.429

(*) X2Yates, (**) İstatistiksel olarak anlamlı fark vardır

Tablo 5. Çalışma ve kontrol gruplarında FE artrozunun tarafa göre prevalansı

	Çalışma Grubu (n=30)	Kontrol Grubu (n=30)	p değeri*
Sol L3-4 FE Art Varlığı	% 73.3 (22/30)	% 56.7 (17/30)	0.279
Sağ L3-4 FE Art Varlığı	% 80 (24/30)	% 60 (18/30)	0.159
Sol L4-5 FE Art Varlığı	% 66.7 (20/30)	% 46.7 (14/30)	0.193
Sağ L4-5 FE Art Varlığı	% 80 (24/30)	% 53.3 (16/30)	0.055
Sol L5-S1 FE Art Varlığı	% 60 (18/30)	% 40 (12/30)	0.197
Sağ L5-S1 FE Art Varlığı	% 50 (15/30)	% 40 (12/30)	0.604

(*) X2Yates

Tartışma

LSS medulla spinalise, sinir köklerine ve spinal sinirlere bası yapacak şekilde, kemik ve yumuşak dokular tarafından spinal kanalın, sinir kökü kanallarının ve nöral foramenlerin daralmasıyla ortaya çıkan klinik tablo olarak tanımlanabilir [11]. Bu daralma genellikle, faset veya intervertebral eklemin dejeneratif artriti sonucu gelişen osteofitik değişim veya ligamentöz yapılardaki kalınlaşmaya bağlı olarak ortaya çıkar. Klinik bulgular tedrici olarak gelişir ancak zaman zaman hastanın ciddi ağrı nedeniyle yürüyememesine kadar giden bir tablo ortaya koyabilir [11;12]. Faset eklemler sinovial kıkırdağa sahiptirler ve diğer ağırlık taşıyan eklemlere benzer şekilde dejeneratif değişikliğe uğrayabilirler. Faset eklem osteoartrozu alt sırt ağrısı ve hareket kısıtlılığının potansiyel sebeplerinden biri olarak tanımlanmaktadır [13]. Son dönemde, aralarında yapay disk, faset eklem artroplastisi vb. de olduğu lomber spinal hareket kabiliyetini korumak amacıyla ortaya konan sayısız yeni gelişmeler faset eklemler üzerine olan ilgiyi arttırmakla birlikte, faset eklemlere yönelik mevcut literatür bilgisi halen oldukça sınırlıdır [14].

Öne sürülen hipoteze göre dejeneratif LSS vertebral kolonun göreceli olarak daha mobil olan segmentleri (L3-4 ve L4-5) ile birliktelik göstermektedir [15;16]. Stabilizasyon büyük oranda, L4-5 seviyesindeki faset eklemlerin daha sagital oryantasyonuna karşın, L5-S1 seviyesindekilerin daha koronal oryantasyona sahip olmasına, L5-S1 seviyesindeki artmış pedikül-faset açısına ve L5 transvers proçesine yapışan güçlü iliolomber ligamanlara bağlanmaktadır [17;18]. Bu hipotezin kanıtlanmasına yönelik 2011 yılında yapılan bir çalışmada, FE artrozu prevalansı hipotezi destekler şekilde L3-4 seviyesinde sol tarafta ve L4-5 seviyesinde daha yüksek saptanmıştır [19]. Aynı çalışma literatürde ilk kez dejeneratif lumbal stenozu olan hasta popülasyonundaki FE artrozu prevalansını bildirmesi yönüyle de değerlidir. Buna göre L3-4 seviyesindeki prevalans %27 iken, aşağı kısımlarda ciddi bir artış göstermekte ve L4-5 ile L5-S1'de sırasıyla %58 ve %55 değerlerine çıkmaktadır. Yine belirtilmesi gereken bir diğer nokta da; bahsettiğimiz bu çalışmanın bilgisayarlı tomografi (BT) kullanılarak yapıldığıdır. Biz ise çalışmamızı MRG kullanarak yaptık. Bu yönüyle, yapmış olduğumuz bu çalışma, LSS'li hasta popülasyonunda FE artrozu prevalansını MRG kullanılarak bildiren ilk çalışmadır. Saptadığımız sonuçlara göre, çalışma grubumuzda L3-4 seviyesindeki prevalans %83 iken, L4-5 ile L5-S1'de sırasıyla %93 ve %66'dir. Bu değerler BT kullanılarak yapılan çalışmadan farklı gibi görünmektedir. Bize göre bu farklılığın 2 sebebi vardır. İlki bu hasta grubunda faset

eklem artrozunu belirleme MRG ile BT arasındaki olası sensitivite ve spesifite farkı, diğeri ise iki çalışma arasındaki çalışmaya dahil edilen hasta sayıları farkıdır.

Çalışmamızdaki bir diğer sonuç da; çalışma ve kontrol grupları arasında FE artrozunun tarafa (sağ-sol) göre prevalansları arasında istatistiksel olarak anlamlı bir ilişki olmamasıdır. Benzer bulgular bildiren diğer çalışmalar mevcut olduğu gibi [20;21], alt lomber seviyelerde özellikle sağ tarafın anlamlı derecede daha ciddi etkilendiğini belirten yayınlar vardır [19;22]. Sağ tarafta sola göre belirgin daha kalın ligamentum flavum varlığı bu durumun olası nedenlerinden biri olarak belirtilebilir [15]. Çoğu kişinin günlük hayatta sağ elini kullanması ve buna uygun vertebral hareketler yapması altta yatan esas neden olabilir [23].

FE artrozu ile yaş, cinsiyet ve vücut kitle indeksi (VKİ) arasındaki ilişkiler de incelenmiş ve FE artrozunun yaş bağımlı bir bozukluk olduğu belirtilmekle birlikte, diğer iki faktöre yönelik farklı sonuçların ortaya çıktığı görülmüştür [19,24]. Çalışma protokolümüzün, değişik yaş ve cinsiyet gruplarının karşılaştırılmasına olanak verecek şekilde hazırlanmaması ve dosya taramalarında VKİ'ne yönelik detaylı verilere ulaşılamamış olması çalışmamızın kısıtlılıkları arasında belirtilebilir. Sonuç olarak çalışmamızda; çalışma ve kontrol grupları arasında L4-5 FE artroz prevalansı açısından anlamlı ilişki saptanmıştır. Çalışma grubunda prevalans anlamlı olarak yüksektir. Özellikle LSS'u olan hasta popülasyonunda daha fazla katılımcı ile gerçekleştirilecek randomize kontrollü çalışmalar mevcut konu ile ilgili daha detaylı veriler ortaya koyacaktır.

Çıkar Çakışması ve Finansman Beyanı

Bu çalışmada çıkar çakışması ve finansman destek alındığı beyan edilmemiştir.

Kaynaklar

1. Fritz JM, Delitto A, Welch WC, Erhard RE. Lumbar spinal stenosis: a review of current concepsts in evaluation, management, and outcome measurements. Arch Phys Med Rehabil 1998;79(6):700-8.
2. Adams MA, Hutton WC. The mechanical function of the lumbar apophyseal joints. Spine 1983;8(3):327-30.
3. Yang KH, Kink Al. Mechanism of facet load transmission as a hypothesis for low-back pain. Spine 1984;9(6):557-65.
4. Dreyer SJ, Dreyfuss PH. Low back pain and zygapophyseal joints. Arch Phys Med Rehabil 1996;77(3):290-300.
5. Manchikanti L, Pampati V, Fellows B, Bakhit CE. The diagnostic valid and therapeutic value of medial branch blocks with or without adjuvants agents. Curr Rev Pain 2000;4(5):337-44.
6. Kirkaldy-Willis WH, Wedge JH, Yong-Hing K, Reilly J. Pathology and pathogenesis of lumbar spondylosis and stenosis. Spine 1978;3(4):319-28.
7. Farfan HF, Sullivan JB. The relation of facet orientation to intervertebral disc failure. Can J Surg 1967;10:179-85.
8. Pathria M, Sartoris DJ, Resnick D. Osteoarthritis of the facet joints: accuracy of oblique radiographic assessment. Radiology 1987;164(1):227–30.
9. Fujiwara A, Tamai K, Yamato M, An HS, Yoshida H, Saotome K, Kurihashi A. The relationship between facet joint osteoarthritis and disc degeneration of the lumbar spine: an MRI study. Eur Spine J 1999;8(5):396–401.
10. Landis JR, Koch GG. The measurement of observer agreement for categorical data. Biometrics 1977;33(1):159-74.
11. Whiffen JR, Neuwirth MG. Spinal stenosis. In: Bridwell KH, DeWald RL, editors. The Textbook of Spinal Surgery. 2nd ed. Philadelphia: Lippincott Raven Publishers; 1997.p.1561-80.
12. Kaya A, Güçlü B, Benli İT. Spinal stenosis. J Turk Spinal Surg 2007;18(2):31-56.
13. Cohen SP, Raja SN. Pathogenesis, diagnosis, and treatment of lumbar zygapophysial (facet) joint pain. Anesthesiology 2007;106(3):591-614.
14. Duan CY, Espinoza Orías AA, Shott S, An HS, Andersson GB, Hu JZ, Lu HB, Inoue N. In vivo measurement of the subchondral bone thickness of lumbar facet joint using magnetic resonance imaging. Osteoarthritis Cartilage 2011;19(1):96-102.
15. Abbas J, Hamoud K, Masharawi Y, May H, Medlej B, Hay O, Medlej B, Peled N, Hershkovitz I. Ligamentum flavum thickness in normal and stenotic lumbar spines. Spine 2010;35(12):1225-30.
16. Kirkaldy-Willis WH, McIvor GW. Editorial: Lumbar spinal stenosis. Clin Orthop Relat Res 1976;(115):2-3.
17. Nagaosa Y, Kikuchi S, Hasue M, Sato S. Pathoanatomic mechanism of degenerative spondylolisthesis. A radiographic study. Spine 1998;23(13):1447-51.
18. Aihara T, Takahashi K, Yamagata M, Moriya H, Tamaki T. Biomechanical functions of the iliolumbar ligament in L5 spondylolysis. J Orthop Sci 2000;5(3):238-42.
19. Abbas J, Hamoud K, MD , Peleg S, May H, Masharawi Y, Cohen H, Peled N, Hershkovitz I. Facet joints arthrosis in normal and stenotic lumbar spines. Spine 2011;36(24):1541–6.
20. Eubank JD, Lee MJ, Cassinelli E, Ahn NU. Prevalence of lumbar facet arthrosis and its relationship to age, sex, and race . Spine 2007;32(19):2058–62.
21. Tischer T, Aktas T, Milz S, Putz RV. Detailed pathological changes of human lumbar facet joints L1-L5 in elderly individuals . Eur Spine J 2006;15(3):308–15.
22. Videman T , Malmivaara A , Mooney V . The value of the axial view in assessing discogram. An experimental study with cadavers. Spine 1987;12(3):229–304.
23. Gracovetsky S, Farfan H. The optimum spine. Spine 1986;11(6):543-73.
24. Kalichman L, Suri P, Guermazi A, Li L, Hunter DJ. Facet orientation and tropism: associations with facet joint osteoarthritis and degeneratives. Spine 2009;34(16):579–85.