The Probable Effects of Cytokines in Intrauterine Infections and Perinatal Brain Injury

İntrauterin Enfeksiyonlar ve Perinatal Beyin Hasarında Sitokinlerin Muhtemel Rolü

Enfeksiyonlar, Sitokinler ve Perinatal Beyin Hasarı / Infections, Cytokines and Perinatal Brain Injury

Mehmet Burhan Oflaz[1], Gülşen Köse[2]
[1]Cumhuriyet Üniversitesi Tıp Fakültesi Uygulama ve Araştırma Hastanesi, Pediatri Kliniği, Sivas,
[2]İstanbul Şişli Etfal Eğitim Ve Araştırma Hastanesi, Pediatrik Nöroloji Kliniği, İstanbul, Türkiye

Özet

Perinatal beyin hasarı ve izleyen dönemlerde serebral palsi görülmesi intrauterin enfeksiyonlar ve inflamatuvar cevap ile ilişkilidir. Prematürelik ve membranların erken açılması ise enfeksiyonlar ve inflamasyon ile yakından ilişkilidir. Hem enfeksiyonun hem de inflamasyonun prematüre doğum ile birlikte bulunması ileride oluşabilecek serabral palsi riskini artırmaktadır ve yenidoğanlarda kraniyal görüntülemede sıkça görülen beyaz madde hasarlarından birisi olan periventriküler lökomalazi serebral palsi için major risk faktörüdür. İntrauterin enfeksiyon sürecinde salınan inflamatuvar sitokinler beyinde beyaz madde hasarı oluşmasında önemli rol oynar. Maternal intrauterin enfeksiyonların, intraventriküler kanama, neonatal beyaz madde hasarı ve serebral palsi ile sonuçlanan preterm eylem riskini artırdığı birçok çalışma ile gösterilmiştir. Proinflamatuvar sitokinler olan interlökin-1,interlökin-6 ve tümör nekroz faktör-α perinatal intrauterin enfeksiyonların neonatal beyin hasarına yol açmasına aracılık edebilir ve bu profinflamatuvar sitokin kaskadının ikinci trimesterin sonuna yakın dönemde durdurulması ileride oluşabilecek nörogelişimsel bozuklukları önleyebilir.

Anahtar Kelimeler

İntrauterin Enfeksiyon; Sitokinler; Perinatal Beyin Hasarı

Abstract

Perinatal brain injuries and the subsequent development of cerebral palsy are closely associated with intrauterine infections and inflammatory response. Premature prenatal rupture of membranes and premature births are also closely linked to infections and inflammation, and the presence of both infection / inflammation and premature birth together greatly increase the risk for cerebral palsy. Periventricular leukolamacia, a common neonatal brain white matter lesion, is a major risk factor for cerebral palsy. Inflammatory cytokines released during the course of intrauterine infection play an important role in the genesis of brain white matter lesion. Maternal intrauterine infection appears to increase the risk of preterm delivery, which in turn is associated with an increased risk of intraventricular hemorrhage, neonatal white matter damage, and subsequent cerebral palsy. Proinflammatory cytokines IL-1, IL-6 and Tumor necrosis factor-α might be the link between prenatal intrauterine infection and neonatal brain damage, and interrupting the proinflammatory cytokine cascade might prevent later disability in those born near the end of the second trimester.

Keywords

Intrauterine Infection; Cytokines; Perinatal Brain Injury

DOI: 10.4328/JCAM.1806 Received: 12.04.2013 Accepted: 25.04.2013 Printed: 01.11.2014 J Clin Anal Med 2014;5(6): 523-528
Corresponding Author: Mehmet Burhan Oflaz, Cumhuriyet Üniversitesi Tıp Fakültesi, Çocuk Sağlığı ve Hastalıkları Anabilim Dalı,
Cumhuriyet Universitesi Arastirma ve Uygulama Hastanesi, Kampus, 58140 Sivas, Türkiye. T.: +905055170783 E-Mail: mburhanoflaz@gmail.com

Giriş

Serebral palsi, son yıllara kadar antepartum ve intrapartum dönemlerde oluşan hipoksik doğum olayları ile ilişkilendirilmiştir. Buna karşın yeni yapılan çalışmalar sonucunda serebral palsi etiyolojisinde doğum asfiksisinin rolünün sınırlı olduğu ve pek çok vakada etiyolojinin hala açıklanamadığı belirtilmektedir [1]. Perinatal beyin hasarı ve sonrasında oluşan serebral palsi, intrauterin enfeksiyonlarla ve inflamatuar cevap ile yakından ilişkili olabilir. Epidemiyolojik, klinik ve deneysel çalışmalar sonucunda bulunan deliller intrauterin enfeksiyonlar ve inflamasyonun etiyolojide oldukça önemli rolü olduğu görüşünü kuvvetlendirmektedir [2-6]. İntrauterin enfeksiyonlar erken doğum riskini artırmaktadır. Bununla birlikte erken doğum; intraventriküler kanama, yenidoğanlarda beyaz madde hasarı ve sonrasında gelişebilen serebral palsi riskinin artışı ile ilişkilidir [7-9]. Enfeksiyon riski olan gebeliklerde proinflamatuar sitokin kaskadını durdurucu tedavilerin kullanılması erken doğum sonrasında gelişebilecek bu tür hasarlanmaları önleyebilir [10,11]. Bu derlemede; intrauterin enfeksiyon sürecinde salınan proinflamatuar sitokinler ile yenidoğanlarda perinatal dönemde gelişebilen beyaz madde hasarı arasındaki ilişkileri ve ileride kullanılması muhtemel önleyici tedavi stratejileri değerlendirilmiştir.

Germinal matriks ve neonatal beyaz madde hasarı

Embriyolojik gelişim boyunca çoğalmakta olan nöroektodermal hücreleri içeren germinal matriks (GM), 24-32. gebelik haftasında en belirgin halini alır. 8-28. haftalarda GM, nöron ve glial hücrelerin üretim merkezidir ve embriyolojik gelişim sürecinde burada üretilen hücreler serebral kortekse göç eder [12]. Geçici ve yumuşak bir yapıdaki GM, damarsal dokudan zengin ve metabolik yönden aktif subepandimal bir dokudur ve lateral ventriküller ile 3. ve 4. ventriküle bitişiktir. Germinal matriks damarları tek kat endoteliyal hücreleri içeren ve çok kolay zedelenebilir bir yapıdadır. Etraf kas dokusundan fakir olduğu için GM dolaşımındaki bu damarlar basınç ve kan akımının kontrolü konusunda yetersizdirler. Yine gelişmekte olan beyinde nöron ve glial hücrelerin kaynağı olan GM, içinden geçen ve gelişmekte olan kan damarlarına sınırlı bir destek sağlar. Bu bölgedeki damarlar ışık mikroskobunda alışılmış damarsal yapılardan farklı bir yapıda; düzensiz olarak görülür ve arteriyol, venül veya kapiller olarak ayırt edilemezler [13]. Bu anatomik görünüme "olgunlaşmamış damarsal ağ" denir [14]. Gebelik haftasının artması ile matriks bölgesi daha az belirginleşir ve 32. haftadan sonra kaybolmaya başlar. Bu bölgeye kan akışı asıl olarak ön beyin arterinin bir dalı olan Heubner arterinden olur. Germinal matriksteki damarlar venöz sisteme dökülür [14]. Bu bölgenin ve beyaz maddenin kan akışı terminal koroidal ve talamositriyatal venler yolu ile olur. Bu yüzden venöz sistem anatomisi kanama gelişiminde önemlidir (Şekil 1) [15].

İntrakraniyal kanamalar özellikle çok düşük doğum ağırlıklı (ÇDDA) ve ileri derecede prematüre bebeklerin yaşatılabilir hale geldiği günümüzde perinatal ölüm ve hasarlanmada önemli paya sahiptir. Perinatal ölümlerin % 10' undan fazlası intrakranial kanamalara bağlıdır [16,17]. Periventriküler hemorajik infarksiyon ve periventriküler lökomalazi (PVL) sonrasında gelişen neonatal beyaz madde hasarı (BMH), intraventriküler hemorajiye (İVH) oranla nöropatolojik bulguların uzun dönemde oluşturacağı sorunlar için daha belirleyici bir öneme sahiptir. Otuzbeş haftadan küçük veya 1500 g' dan düşük doğum ağırlıklı infantlarda %40 oranında görülen İVH, 37 haftadan büyük infantlarda %3-4 oranında görülmektedir. İnvivo İVH tanısı alan infantların %75' inde postmortem dönemde histolojik olarak PVL gösterilmiştir. PVL bulunan infantların %60-100' ünde sonradan SP gelişmektedir [18]. Geç çocukluk çağında spastik SP gelişen çocukların kraniyal görüntülemelerinde %90 oranında beyaz maddede oluşan neonatal PVL suçlanmaktadır [19, 20].

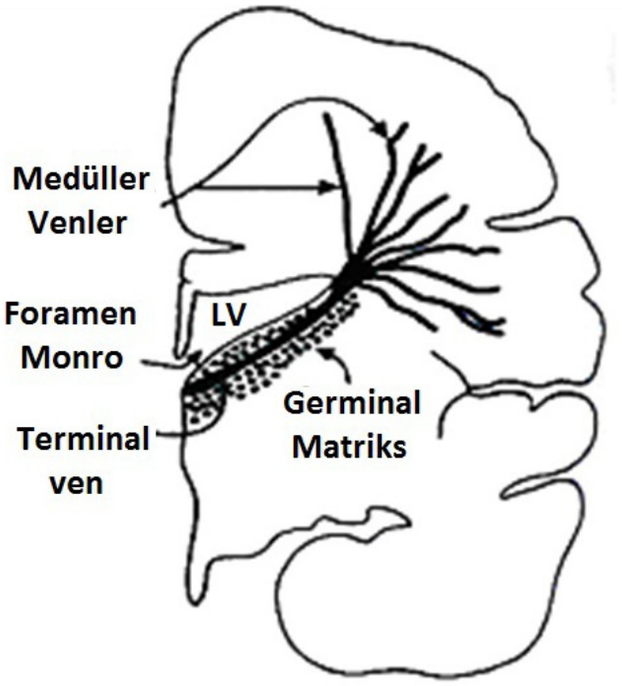

Şekil 1. Beyinde beyaz maddenin venöz dolaşımının şematik görünümü. Medüller venler beyaz maddeden gelen venöz kanı germinal matriks boyunca uzanan terminal vene boşaltmaktadır. LV, Lateral ventrikül [15].

İntrauterin enfeksiyon, neonatal serebral hemoraji ve beyaz madde hasarı ilişkisi

Gestasyonel yaş İVH için major belirleyici olarak gösterilse de ventriküllerde hemoraji oluşumuna yol açan asıl mekanizma hala tam olarak bilinmemektedir. Amniyon sıvısında akut inflamasyon bulunan preterm infantlarda İVH gelişimi riski inflamasyon bulunmayanlara oranla 3-4 kat artmıştır [19,20]. Doğumdan sonraki 3. günde yapılan kraniyal USG ile beyaz maddede ekolusensi gösterilen 36 haftadan küçük infantların %54' ünde koriyoamniyonit veya plasenta kültürü pozitif bulunmuştur [21]. PVL gelişen ve periventriküler ekodansitesi gösterilen ÇDDA infantlarda, ekodansite görülmeyenlere oranla koriyoamniyonit 2.6 kat fazla bulunmuştur [22]. Annelerinde koriyoamniyonit gösterilen infantların %17' sinde sonradan SP gelişmektedir [23].

Erken membran rüptürü (EMR), gebelik yaşına bakılmaksızın doğum başlangıcından önce amniyotik kesenin açılması olarak tanımlananır [24,25]. Otuzaltı hafta 6 gün¬lük gebelik döneminden önceki EMR preterm, daha sonra meydana gelen açılma¬term EMR olarak tanımlanır [25]. Önceleri koriyoamniyonitin EMR sonucunda geliştiği sanılıyordu [26]. Daha sonraki çalışmalar, patojen servikal mikroorganizmala¬rın EMR' nin etiyolojisinde de rol oynadığını ortaya koymuştur [27-29]. Bakterilerin amniyon tarafından çekilmesi peroksidaz ve peroksid sistemlerini aktive eder. Amniyon, koryon, desidua ve pla¬sentadaki makrofajlar, endometrium hücreleri ve servikal mukus gibi perok¬sidaz aktivitesine sahiptirler [30]. Makrofajların bakterileri fagosite etme¬leriyle bu zararlayıcı enzim sistemleri faliyete geçer. Makrofaj lizozomla¬rından hidrojen peroksit salınarak komşu doku yıkımına ve kollagendeki pep¬tid bağlarının kopmasına yol açan serbest radikaller oluşur. Uterovajinal kavşaktaki pH' nın düşme¬siyle sevikal mukustaki IgG ve IgA' nın aktivitesi de bozulur. Böylece enfek-siyonlara karşı oluşturulmuş önem-

li bir engel ortadan kalkar. Serbest radi¬kaller amniyon epitelinin bazal laminasını yıkarak fötal ortama mikroorga¬nizmaların girişini olanaklı kılar [30,31]. Enfeksiyonda desidual makrofajlar harekete geçen ilk hücre dizi¬sidir. Endotoksinler ve bakteri ürünleri ile uyarılan mak¬rafajlardan ve endometriumdaki stromal hücrelerden interlökin-1 (İL-1), tümör nekroz faktör alfa (TNF-α), İL-6 ve nötrofil uyarıcı faktör (İL-8) gibi biyolojik olarak aktif sitokinler de salgıla¬nır [32-35]. TNF-α, İL-1 ve İL-6 kollagenaz ve prostoglan-dinlerin üretimini artırırlar. Böylece koriyoamniyotik zarların zayıfla¬masına yol açan olayları daha da genişletirler (Şekil 2) [29].

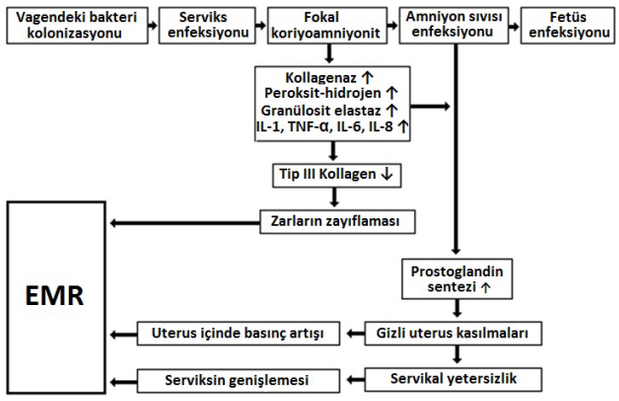

Şekil 2. Erken membran rüptürü (EMR) patogenezinde suçlanan faktörler. [29].

Sitokinler serebral hasar oluşumuna katkıda bulunur

Son yıllarda koriyoamniyonit nedeniyle enfekte olan amniyotik sıvı¬da hem fötal, hem de maternal hücrelerden salgılanan İL-1, İL-6, TNF-α ve İL-8 gibi bazı sitokinlerin yükseldiği saptanmıştır [32-35,36]. Bu sitokinler özellikle enfeksiyonun başlangıcında olaya ilk müdahale eden makrofajlar¬dan, ayrıca desidua ve amniyon hücrelerinden salınmaktadır [34-36]. Yapılan bir çalışmada perinatal enfeksiyon bulunan yenidoğanların (annelerinde koriyoamniyonit bulunan ve/veya ilk 24 saat içinde kan kültürü pozitif olan olgularda) kord kanında İL-6 düzeyleri anlamlı şekilde yüksek bulunmuştur [37]. Romero ve arkadaşlarının yapmış olduğu çeşitli çalışmalar, TNF-α, İL-1, İL-2, İL-6 ve İL-8' in koriyoamniyonitli gebelerin amniyon sıvısında yüksek düzeylerde bulunduğunu ve sitokinlerin erken doğumun başlamasında önemli rol oynadıklarını ortaya koymuştur [38,39]. Etkili antibiyotiklerin bulunması annelerdeki mortaliteyi önemli ölçüde azalttığı halde, koriyoamniyonit hem prematüre doğumlara, hem de yenidoğanlarda sepsis gelişmesine neden olduğundan önemini hala koru¬maktadır [40-44]. Hücresel bağışıklık sisteminin, endotoksinler gibi bakteriyel ürünler tarafından uyarılması, sitokinlerin yapım ve salınmasına neden olmaktadır. Sitokinler; desidua veya amniyondan prostoglandin üretimini uyararak uterus kasılmalarının başlamasını sağlamakta, sitokin seviyelerinin yükselmesi tokolitik tedaviye yanıtsızlık ve sonuçta erken doğuma yol açmaktadır [45].

İVH esas olarak germinal matrikste bulunan kan damarlarında gelişir. Fetal gelişim sürecinde bu damarlar hızla büyür ve muhtemelen sitokinlerin mediyatörlüğünde hasarlanmaları daha da kolaylaşır. Koriyoamniyonit gibi intrauterin enfeksiyonların (İUE) preterm eyleme yol açabilen önemli bir risk faktörü olduğu bilinmektedir [9]. Bo Hyun ve arkadaşları, periventriküler BMH olan fetüslerde amniyotik sıvıda inflamatuvar sitokin konsantrasyonlarını ölçmek için yaptıkları bir çalışmada; fetüslerinde BMH bulunan gebelerin amniyonlarında TNF-α, IL-1B ve IL-6 konsantrasyonlarının BMH olmayanlara oranla anlamlı oranda yüksek olduğunu göstermişler, akut histolojik koriyoamniyonitin, BMH olanlarda daha fazla olduğunu tespit etmişlerdir [46]. Sonuç olarak; BMH riski bulunan yenidoğanların, amniyon sıvısında IL-6 ve IL-1B konsatrasyonlarının önceden tespiti ile tanınabileceği üzerinde durmuşlardır. Yaptıkları çalışma Leviton ve ark. savundukları İUE sürecinde salınan sitokinlerin BMH gelişiminde rol oynadıkları hipotezini desteklemektedir [3,6]. Yenidoğan sepsisli infantlar ve doğum esnasında enfeksiyonları dökümante edilmiş annelerden doğan infantların BMH için artmış risk altında oldukları bilinmektedir [2,4-7].

Bo Hyun ve arkadaşları yaptıkları başka bir çalışmayla SP gelişen fetüse sahip gebelerde funusitin ve amniyon sıvısında inflamatuvar sitokinler olan IL-6 , IL-8' in anlamlı oranda yüksek olduğunu göstermeleri fetal inflamatuvar cevabın bir göstergesi olan funusitin güvenilirliğini daha da kuvvetlendirmiştir. Ancak klinik önemi olması için funusit tanısının fetüs doğmadan önce konulabilmesi gereklidir. Bu öngörüden yola çıkan Naccasha ve arkadaşları funusit ile kord kanında artmış IL-6 konsatrasyonları arasında ilişki olup olmadığı, ilişkili ise IL-6' nın funusit monitörizasyonunda kullanılıp kullanılamayacağını araştırdıkları çalışmada, umblikal venöz kord kanında 10 pg/mL üzerinde IL-6 konsatrasyonu ile funusit arasında kuvvetli bir ilişki olduğu gösterilmiştir [47].

Proinflamatuar sitokinlerin prenatal enfeksiyonlar sürecinde hangi mekanizmalar ile yenidoğanlarda İVK ve beyaz madde hasarına yol açtıkları konusunda genel kabul görmüş bir bilgi bulunmamaktadır. Maternal İUE ve yenidoğan İVK, PVL ve SP' nin arasındaki ilişki ve nasıl geliştiği konusundaki kapsamlı ilk bilgilere Dammann ve Leviton'un makalelerinde rastlanmaktadır (Şekil 3) [3].

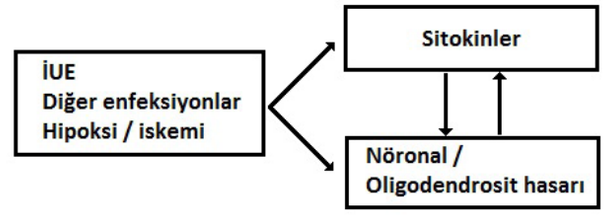

Şekil 3. Yenidoğan beyin hasarında sitokinlerin rolü. İntrauterin ve diğer enfeksiyonlar; hipoksik-iskemik beyin zedelenmesi gibi nöronları ve beyaz maddeyi etkiler [3].

İUE sürecinde salınan sitokinler ile ilgili ilk bilgileri yayınlayan ise Adinolfi olmuştur. Adinolfi, maternal enfeksiyonların seyri sırasında bağışıklık sistemi tarafından üretilen sitokinlerin gelişmekte olan beyin dokusu için zararlı etkiye sahip olduğunu ileri sürmüştür [2]. Leviton ise bu hipotezi geliştirerek, TNF-α gibi İUE sürecinde üretilen sitokinlerin hem erken eyleme hem de periventriküler beyaz madde hasarına katkıda bulunduğunu ileri sürmüştür. Gerçekten de servikovaginal bölge salgılarında yüksek düzeyde TNF-α ve İL-6 bulunan gebelerde erken eylemin 3 kat fazla oranda görüldüğü gösterilmiştir [48].

Uterus, fötal dolaşım ve fötal beyin dokusu üç kompartman olarak düşünülebilir ve sitokinler bu üç kompartmanın enfeksiyonunda üretilir. Plasenta, anne ve fötüs; kan beyin bariyeri de, sistemik dolaşım ve beyin dokusu arasında bir sınır oluşturur (Şekil 4). İL-6 amniyon sıvısında ilk olarak ikinci üç ayda görülür ve

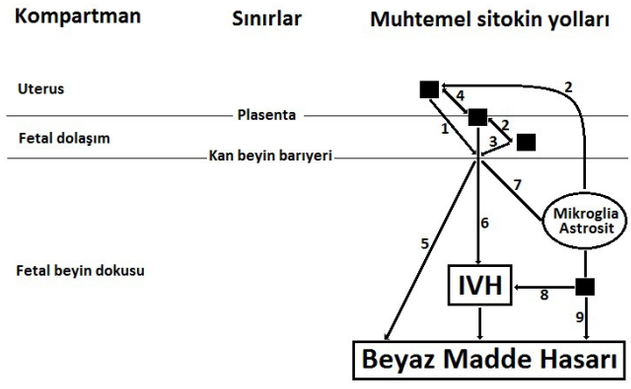

Şekil 4. Proinflamatuar sitokinlere ait yollar ve işlev gördükleri düşünülen yerler. Kareler sitokin üretiminin yapıldığı yerleri göstermektedir. Yollar: Sitokinler uterus/amniyon sıvısından (1), ve/veya plasentadan (2,3) köken alır. İntraamniyonik sitokin üretimi değişiklikler gösterebilir (4). Bazı proinflamatuar sitokinlerin yapılması fötal kan hücrelerinde gerçekleşir. Sitokinler öncelikle beyinden, ya sağlam kan-beyin bariyerinden veya beyaz madde hasarı (5) ya da İVK' da damar geçirgenliğinin değişmesi ile (6) veya kendilerinin uyardığı mikroglia/astrositlerde sitokin üretimi ile (7) beyaz madde hasarına yol açarlar. Yine uyarılmış mikroglia ve astrositler de germinal matriks endotelyumunu (8) veya beyaz maddeyi hasarlar (9). Bu yolların hepsi birbiriyle ilişkili ve eş zamanlı olarak çalışmaktadır [3].

doğuma doğru artar, ancak bu artış yüksek oranlarda olmamaktadır. TNF-α ve İL-1 gibi bu sitokinlerin de doğum eyleminde rol oynadıkları düşünülmektedir. Koriyoamniyoniti bulunan gebelerde TNF-α ve İL-6 seviyesinin zarlar sağlam olsa bile artmış olduğu bulunmuştur [50-52]. Yeni yapılan çalışmaların sonucunda hayatın ilk 12. saatinden önce bakılan kan İL-6 seviyesinin 100 pg/ml' nin üzerinde olmasının klinik uygulamada sıkça kullanılan CRP' den daha iyi bir belirteç olduğu bulunmuştur.

Fötal inflamatuvar cevap sendromu artmış fötal sitokin düzeyleri ve perinatal hasarlanma ve ölüm ile ilişkili olan bir dizi bozuklukla karakterizedir [53,54]. Fötal veya maternal enfeksiyonlar inflamatuar sitokinlerin başlıca uyaranıdır. Brain ve arkadaşları yaptıkları çalışmada, 5 plasenta kullanılarak yapılan kanlanma düzenekleri ile; 1 ml/dk. olarak kanlandırılan plasentalarda 2 ve 4. saatin sonunda, 10 ml/dk. olarak kanlandırılan plasentalar ile karşılaştırıldığında İL-6 ve TNF-α düzeylerinin anlamlı oranda yüksek olduğunu bulmuşlardır. Bu çalışma ile plasental dolaşımdaki azalmanın İL-6 ve TNF-α üretimini artırdığı gösterilmiştir. Ayrıca artan inflamatuar sitokinlerin kan beyin bariyeri (KBB) geçirgenliğini artırarak, periventriküler beyaz madde kanaması, PVL ve SP oluşumunda rol oynayabilecekleri üzerinde durmuşlardır [55,56]. Bu bulgular İUE, fötal inflamasyon cevabı gibi fötal dolaşımı bozan anormal durumların düşük kanlanma basınçlarında endotelden inflamatuar sitokinlerin salınımını artırarak SP gelişiminde rol oynadıklarını düşündürmektedir [46,53,54,57].

Sitokinlerin santral sinir sistemindeki etkileri

Fötüste KBB çocuk ve erişkinlere oranla daha zayıftır. Dolayısıyla proinflamatuar sitokinlerin bu bariyerden geçişleri daha kolay gerçekleşir. Adinolfi, Leviton ve Bo Hyun' nun öne sürdükleri beyin hasarı ve sitokin ilişkisini açıklayan teoride bu bilgi kurgunun çatısını oluşturmaktadır [2,3,58]. KBB genel olarak beyin dokusunu kan damarlarından protein sızmalarına karşı korur. Ancak gebeliğin erken dönemlerinde bu bariyerde sıkı bağlantı noktaları bulunmaz ve kan damarları gibi pencereler içerirler [59]. Bu sebeple fötal hayatın erken dönemlerinde KBB sitokin ilişkili hasarlanma için yeterli koruma oluşturmayabilir. Sıçan deneylerinde intrasisternal olarak verilen İL-1β ve TNF-α' nın; doza bağımlı olarak KBB geçirgenliğini artırdığı gösterilmiştir [60]. Yine karotid artere uygulanan enjeksiyon ile sıçanlara verilen TNF-α da KBB geçirgenliğini artırmaktadır (Şekil 5) [61]. Bu patogenez dü-

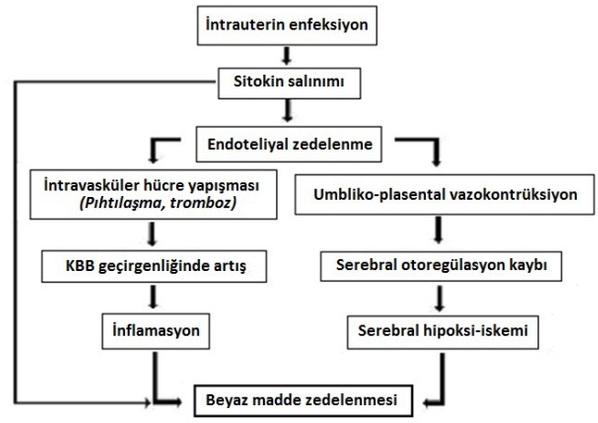

Şekil 5 : İntrauterin enfeksiyon ve beyin dokusu zedelenmesi arasındaki mekanizmalar [61].

şünülerek yapılan bazı deneysel çalışmalarda indometazin İVK riskini azaltır gibi görünmektedir [62]. İndometazin olgunlaşmayı artırarak, KBB hasarı sonrasındaki geçirgenlik artışını azaltarak veya KBB geçirgenliğini artıran sitokinleri etkileyerek İVK riskini azaltıyor olabilir [63]. Mikroglialar lipopolisakkarit ile uyarılınca çok miktarda İL-1β, TNF-α ve İL-6 üretmektedirler. Mikroglialarda İL-1β üretimi; TNF-α ve yine İL-1β' nın kendi etkisiyle uyarılabilmektedir. Bu döngü ile İL-1β; fötal astrositlerden İL-1β, TNF-α ve İL-6 yapılmasını uyarır. Böylece Lee ve arkadaşlarının öne sürdüğü gibi İL-1 fötal mikroglia ve astrositler arasında sitokin üretimi için anahtar rolü oynamaktadır [64,65].

Sitokinlerin germinal matrikse geçişlerinin bir diğer yolu da germinal matrikste yer alan damarlara bitişik bulunan mikroglia ve astrositlerden üretim yolu ile olmaktadır ve sitokinler damar içinde beyaz küre yapışması ve endotel duvarından göçüne yol açarlar [66]. TNF-α astrositlerden salgılanan ve beyin dokusunda beyaz küre etkilerinin ortaya çıkışında rol oynayan yapışma molekülleri, E-selektin, damarsal hücre yapışma molekülü-1 (VCAM1) ve hücre içi yapışma molekülü-1(ICAM1) için mRNA sentezini artırır. Yine TNF-α miyelin hasarını ve oligodendrosit apopitozisini uyarır [67,68].

Güncel immunohistokimyasal teknikler ışığında bakıldığında yaygın BMH' nın hedef hücresi preoligodendrositlerdir ve preoligodendrosit hasarı; lipid peroksidasyonu ve protein nitratlanmasını içerir. Bu kimyasal hasarlayıcı etkilere yol açan maddeler; hücre öldürücü etkileri olan reaktif oksijen türleri (ROT) ve reaktif nitrojen türleridir (RNT). PVL gelişen prematürelerin beyin-omurilik sıvılarında lipid peroksidasyon ve oksidatif protein ürünlerinin üretiminin artmış olduğu gösterilmiştir [69]. ROT ve RNT prematüre yenidoğanlardaki BMH' nın patogenezinde başlıca rolü iskemi/reperfüzyon evresinde oynarlar. Bu iskemi/reperfüzyon, ROT ve RNT üretimi ile sonuçlanır ve hücre ölümüne yol açar. PVL' de mikroglial hücrelerin aktivasyonunda belirginleşmenin görülmesi üzerine yapılan çalışmalar sonucunda; uyarılmış mikrogliaların, ROT ve RNT üretiminin ana kaynaklarından biri olduğu anlaşılmıştır. Yine mikroglialar gibi lezyon yerinde bulunan reaktif astrositlerin de nitrikoksit sentetaz içerdiklerinden hücre ölümüne yol açabilen böylesi zararlı ürünleri üretebildikleri gösterilmiştir [70-73]. Ayrıca olgun oligodendrositlerden farklı olarak preoligodendrositlerde hücre ölümüne yol açan serbest radikallerle ilişkili non-N-metil-D-aspartat al-

maçları gösterilmiştir [73,74]. Mikroorganizma ürünleriyle uyarılmış olan mikroglialar ROT ve RNT salarak hücre ölümünü başlatabilir. Yeni çalışmalar sonucunda anahtar öneme sahip reaktif nitrojen ürününün uyarılmış mikroglialardan salınan peroksinitrit olduğu anlaşılmıştır [75-77]. Sonuç olarak ROT ve RNT gelişmekte olan beyin dokusu için kilit öneme sahip olan preoligodendrositlerin ölümüne yol açar. İlginç olarak miyelin üretebilme özelliğine sahip olan olgun oligodendrositler öncüllerinden farklı olarak preoligodendrositlerin ölümüne yol açan ROT ve RNT'ye daha dirençlidir. Çünkü olgun oligodendrositlerin antioksidan savunma mekanizmaları ve serbest iyon yakalama kabiliyetleri vardır [18,78-81].

Bir anti-inflamatuar sitokin olan İL-10, inflamasyonu etkili bir şekilde baskılar ve beyinde TNF-α ve İL-6 üretimini baskılar [10]. Froen ve arkadaşları beyin hasarı gelişiminde İL-10' un anti-inflamatuar etkilerini araştırdıkları deneylerinde 33 domuz yavrusunun bir kısmına endotoksin, bir kısmına da endotoksin + İL-10 vermişler ve karotid arterleri bağlayarak 20 dk. süren hipoksi/asfiksi oluşturmuşlar, ardından 3 saat reoksijenasyon/reperfüzyon yapmışlar ve çalışmanın sonucunda sadece endotoksin verilen gruba oranla endotoksin + İL-10 verilen grupta çok daha iyi bir iyileşme olduğu sonucuna ulaşmışlardır. Bir başka çalışmada deneysel travmatik beyin hasarı oluşturulan yetişkin sıçanlara eksojen olarak İL-10 verilmesi ile infarkt sahasının küçüldüğü ve nöronların inflamatuar sitokin etkilerinden korunduğu gösterilmiştir [10,11].

Minagawa ve arkadaşları 17 PVL olan preterm infant, 38 PVL olmayan preterm infant ve 30 term normal infant ile yaptıkları çalışmada PVL olanlarda kord kanı IL-18 konsantrasyonlarının PVL olmayanlara oranla anlamlı oranda yüksek olduğunu, term normal infantların kanlarında ise IL-18' in ölçülemeyecek kadar düşük olduğunu göstermişlerdir [82]. Bu bulgular ile preterm infantlarda kord kanında artmış IL-18 konsantrasyonlarının prenatal inflamasyon reaksiyonunu (sepsis veya diğer bilinmeyen etyolojileri) yansıtabileceğini belirtmişlerdir. 100 pg/mL üzerindeki IL-18 konsatrasyonu olan ve <30 hf' lık preterm infantların PVL ve SP açısından incelenmelerini ve bu sitokinin bir erken tanı aracı olarak (belki de ileride kullanıma girebilecek düzeltici ya da sınırlayıcı tedavide) kullanılabileceğini belirtmişlerdir. Doğum sonrası funusit monitörizasyonu için IL-6 ölçümü ile doğumdan çok kısa bir süre sonrasında fetal inflamasyon tanısı konulabilir. Bu sayede gelişmekte olan veya ileride gelişebilecek hasarlar ve çoğunlukla inflamasyona sekonder sitokin etkilerini önleyen veya azaltan tedavi için zaman kazanılabilecektir. Umblikal venöz kord kanında IL-6 ölçümü birkaç saatte sonuçlanan hızlı ve maliyet açısından (belki de ilerisi için) iyi bir marker olabilir.[4]

Sonuç

Bütün bu bilgilerin ışığında amniyonik sıvı sitokin konsantrasyonlarının neonatal beyin hasarının önceden tespit edilmesinde bağımsız bir belirteç olup olamayacağı konusunda teoriyi daha kuvvetlendirici çalışmalara, sitokin cevabı modülatörlerinin (TNF-α reseptör blokerleri , N-asetilsistein, IL-1B reseptör antagonisti, kaspas inhibitörleri, adezyon molekül antikorları, spesifik anti-inflamatuvar ilaçlar, monoklonal antikorlar gibi) ve antibiyotiklerin BMH gelişimini önleme veya tedavi etmek için perinatal dönemde kullanılıp kullanılamayacağı konusunda yapılacak çalışmalara gereksinim vardır. Sunmuş olduğumuz derlemenin, araştırmacıları bu konu ile ilgili çalışmalar yapma konusunda cesaretlendireceğini umuyoruz.

Çıkar Çakışması ve Finansman Beyanı

Bu çalışmada çıkar çakışması ve finansman destek alındığı beyan edilmemiştir.

Kaynaklar

1. Perlman JM, Risser R, Broyles RS. Bilateral cystic periventricular leukomala¬cia in the premature infant: associated risk factors. Pediatrics 1996;97:822-7.
2. Adlinolfi M. Infectious diseases in pregnancy, cytokines and neurological impair¬ment: an hypothesis. Dev Med Child Neurol 1993;35(6):549-53.
3. Dammann O, Leviton A. Maternal intrauterine infection, cytokines, and brain da¬mage in the preterm newborn. Pediatr Res 1997;42(1):1-8.
4. Grether JK, Nelson KB. Maternal infection and cerebral palsy in infants of nor¬mal birth weight. JAMA 1997;278(3):207-11.
5. Dammann O, Leviton A. Infection remote from the brain, neonatal white mat¬ter damage, and cerebral palsy in the preterm infant. Semin Pediatr Neurol 1998;5(3):190-201.
6. Leviton A, Paneth N, Reuss ML, Susser M, Allred EN, Dammann O, et al. Ma¬ternal infection, fetal inflammatory response, and brain damage in very low birth weight infants. Developmental Epidemiology Network Investigators. Pediatr Res 1999;46(5):566-75.
7. Romero R, Mazor M. Infection and preterm labor. Clin Obstet Gynecol 1988;31(3):553-84.
8. Saji F, Samejima Y, Kamiura S, Sawai K, Shimoya K, Kimura T. Cytokine produc¬tion in chorioamnionitis. J Reprod Immunol 2000;47(2):185-96.
9. Romero R, Brody DT, Oyarzun E, Mazor M, Wu YK, Hobbins JC, et al. Infection and labor. III. Interleukin-1: a signal for the onset of parturition. Am J Obstet Gynecol 1989;160:1117-23.
10. Spera PA, Ellison JA, Feuerstein GZ, Barone FC. IL-10 reduces rat brain injury following focal stroke. Neurosci Lett 1998;251(3):189-92.
11. Knoblach SM, Faden AI. Interleukin-10 improves outcome and alters proinflam¬matory cytokine expression after experimental traumatic brain injury. Exp Neurol 1998;153(1):143-51.
12. Maalouf EF, Duggan PJ, Counsell SJ, Rutherford MA, Cowan F, Azzopardi D, et al. Comparison of findings on cranial ultrasound and magnetic resonance imaging in preterm infants. Pediatrics 2001;107(4):719-27.
13. Hambleton G, Wiggelsworth JS. Origin of intraventricular hemorrhage in the preterm infant. Arch Dis Child 1976;57:651-655.
14. Fanaroff AA, Martin R.J, editors. Neonatal-Perinatal medicine. St.Louis: Mosby; 1992.p.102-5.
15. Volpe JJ, editors. Neurology of the Newborn. Philadelphia: W. B. Saunders; 1995.p.208-36.
16. Hill A,Volpe J. Neurologic disorders. In: Avery G.B, editors. Neonatology. 4th ed. Philadelphia; J. B. Lippincott Company; 1994.p.345-9.
17. Oral R. Periventriküler intraventriküler kanamalar. Izmir Cocuk Hastanesi Tip Bülteni 1991;72(1):25-30.
18. Paneth N, editors. Brain damage in the preterm infant. London: MacKeith Press; 1994.p.56-9.
19. Yokochi K, Aiba K, Horie M, Inukai K, Fujimoto S, Kodama M, et al. Magnetic re-sonance imaging in children with spastic diplegia: correlation with the severity of their motor and mental abnormality. Dev Med Child Neurol 1991;33(1):18-25.
20. Krägeloh-Mann I, Petersen D, Hagberg G, Vollmer B, Hagberg B, Michaelis R. Bilateral spastic cerebral palsy--MRI pathology and origin. Analysis from a representative series of 56 cases. Dev Med Child Neurol 1995;37(5):379-97.
21. Bejar R, Wozniak P, Allard M, Benirschke K, Vaucher Y, Coen R, et al. Antenatal origin of neurologic damage in newborn infants. I. Preterm infants. Am J Obstet Gynecol 1988;159(2):357-63.
22. O'Shea TM, Kothadia JM, Roberts DD, Dillard RG. Perinatal events and the risk of intraparenchymal echodensity in very-low-birthweight neonates. Paediatr Perinat Epidemiol 1998;12(4):408-21.
23. Murphy DJ, Sellers S, MacKenzie IZ, Yudkin PL, Johnson AM. Case-control study of antenatal and intrapartum risk factors for cerebral palsy in very preterm sing¬leton babies. Lancet 1995;346(8988):1449-54.
24. Arisan K, editors. Kadin Hastaliklari ve Dogum Bilgisi. İstanbul: Celtütü Matba¬acilik; 1989.p.126-8.
25. Ohlsson A. Treatments of preterm premature rupture of the membranes: a meta-analysis. Am J Obstet Gynecol 1989;160(4):890-906.
26. Benirschke K. Routes and types of infection in the fetus and the newborn. Ama J Dis Child 1960;99:714-21.
27. Geofrrey Miller and Gary D. Clark, editors. The Cerebral Palsies. London: Map pres; 2000.p.56-9.
28. Burke D. Spasticity as an adaptation to pyramidal tract injury. Adv Neurol 1988;47:401-23.
29. Miller JM Jr, Pastorek JG. The microbiology of premature rupture of the memb¬ranes. Clin Obstet Gynecol 1986;29(4):739-57.
30. Sbarra AJ, Thomas GB, Cetrulo CL, Shakr C, Chaudhury A, Paul B. Effect of bac-terial growth on the bursting pressure of fetal membranes in vitro. Obstet Gyne¬col 1987;70(1):107-10.
31. Sbarra AJ, Selvaraj RJ, Cetrulo CL, Feingold M, Newton E, Thomas GB. Infection and phagocytosis as possible mechanisms of rupture in premature rupture of the membranes. Am J Obstet Gynecol 19851;153(1):38-43.
32. Casey ML, Cox SM, Beutler B, Milewich L, MacDonald PC. Cachectin/tumor necrosis factor-alpha formation in human decidua. Potential role of cytokines in

infection-induced preterm labor. J Clin Invest 1989;83(2):430-6.
33. Katsura, M., Ito, A., Hirakawa, S. Human recombinant IL-1α increases biesyn¬thesis of collagenase in cultured human chorionic cells. J Clin Invest 1989;82:366.
34. Romero, R., Ceska, M. IL-1, TNFα and IL-8 in the amniotic fluid of women with intraamniotic infections and preterm labor. Am J Obstet Gynecol 1991;161:336.
35. Santhanam U, Avila C, Romero R, Viguet H, Ida N, Sakurai S, et al. Cytokines in normal and abnormal parturition: elevated amniotic fluid interleukin-6 levels in women with premature rupture of membranes associated with intrauterine infec¬tion. Cytokine 1991;3(2):155-63.
36. Liechty KW, Koenig JM, Mitchell MD, Romero R, Christensen RD. Production of interleukin-6 by fetal and maternal cells in vivo during intraamniotic infection and in vitro after stimulation with interleukin-1. Pediatr Res 1991;29(1):1-4.
37. Miller LC, Isa S, LoPreste G, Schaller JG, Dinarello CA. Neonatal interleukin-1 beta, interleukin-6, and tumor necrosis factor: cord blood levels and cellular pro¬duction. J Pediatr 1990;117(6):961-5.
38. Romero R, Yoon BH, Mazor M, Gomez R, Diamond MP, Kenney JS, et al. The diagnostic and prognostic value of amniotic fluid white blood cell count, glucose, interleukin-6, and gram stain in patients with preterm labor and intact membranes. Am J Obstet Gynecol 1993;169(4):805-16.
39. Romero R, Yoon BH, Kenney JS, Gomez R, Allison AC, Sehgal PB. Amniotic fluid interleukin-6 determinations are of diagnostic and prognostic value in preterm la¬bor. Am J Reprod Immunol 1993;30(2-3):167-83.
40. Ferguson MG, Rhodes PG, Morrison JC, Puckett CM. Clinical amniotic fluid infec¬tion and its effect on the neonate. Am J Obstet Gynecol 1985;151(8):1058-61.
41. Gotoff S.P. Neonatal sepsis. In: Behrman, Kliegman R.M, Jenson H.B, editors. Nelson Textbook of pediatrics. 16th ed. Philadelphia: W. B. Saunders Company; 2000.p.208-16.
42. Intosh K. Bacterial infections in the newborn. In Avery-Taeush, editors. Schaffer's Diseases of the newborn. Philadelphia: W. B. Sounders Company; 1984.p.87-94.
43. Klein O.J, Marcy M, editors. Remington's Infectious Diseases of Fetus, Newborn Infant. Philadelphia: W. B. Saunders; 1988.p.301-4.
44. Siegel JD, McCracken GH Jr. Sepsis neonatorum. N Engl J Med 1981;304(11):642-7.
45. Lencki SG, Maciulla MB, Eglinton GS. Maternal and umbilical cord serum inter¬leukin levels in preterm labor with clinical chorioamnionitis. Am J Obstet Gynecol 1994;170:1345-51.
46. Yoon BH, Jun JK, Romero R, Park KH, Gomez R, Choi JH, et al. Amniotic fluid inf-lammatory cytokines (interleukin-6, interleukin-1beta, and tumor necrosis factor-alpha), neonatal brain white matter lesions, and cerebral palsy. Am J Obstet Gyne¬col 1997;177(1):19-26.
47. Naccasha N, Hinson R, Montag A, Ismail M, Bentz L, Mittendorf R. Associa¬tion between funisitis and elevated interleukin-6 in cord blood. Obstet Gynecol 2001;97(2):220-4.
48. Inglis SR, Jeremias J, Kuno K, Lescale K, Peeper Q, Chervenak FA, et al. Detec¬tion of tumor necrosis factor-alpha, interleukin-6, and fetal fibronectin in the lo¬wer genital tract during pregnancy: relation to outcome. Am J Obstet Gynecol 1994;171(1):5-10.
49. Hillier SL, Witkin SS, Krohn MA, Watts DH, Kiviat NB, Eschenbach DA. The re-lationship of amniotic fluid cytokines and preterm delivery, amniotic fluid infecti¬on, histologic chorioamnionitis, and chorioamnion infection. Obstet Gynecol 1993;81(6):941-8.
50. Romero R, Mazor M, Sepulveda W, Avila C, Copeland D, Williams J. Tumor necro¬sis factor in preterm and term labor. Am J Obstet Gynecol 1992;166(5):1576-87.
51. Stallmach T, Hebisch G, Joller-Jemelka HI, Orban P, Schwaller J, Engelmann M. Cytokine production and visualized effects in the feto-maternal unit. Quantitative and topographic data on cytokines during intrauterine disease. Lab Invest 1995;73(3):384-92.
52. Greig PC, Ernest JM, Teot L, Erikson M, Talley R. Amniotic fluid interleukin-6 le¬vels correlate with histologic chorioamnionitis and amniotic fluid cultures in pa¬tients in premature labor with intact membranes. Am J Obstet Gynecol 1993;169(4):1035-44.
53. Romero R, Gomez R, Ghezzi F, Yoon BH, Mazor M, Edwin SS, et al. A fetal syste-mic inflammatory response is followed by the spontaneous onset of preterm par-turition. Am J Obstet Gynecol 1998;179(1):186-93.
54. Romero R, Maymon E, Pacora P, Gomez R, Mazor M, Yoon BH, et al. Further ob-servations on the fetal inflammatory response syndrome: a potential homeostatic role for the soluble receptors of tumor necrosis factor alpha. Am J Obstet Gyne¬col 2000;183(5):1070-7.
55. Pierce BT, Napolitano PG, Pierce LM, Apodaca CC, Hume RF Jr, Calhoun BC. The effects of hypoxia and hyperoxia on fetal-placental vascular tone and inflamma¬tory cytokine production. Am J Obstet Gynecol 2001;185(5):1068-72.
56. Pierce BT, Pierce LM, Wagner RK, Apodaca CC, Hume RF Jr, Nielsen PE, et al. Hypoperfusion causes increased production of interleukin 6 and tumor necro¬sis factor alpha in the isolated, dually perfused placental cotyledon. Am J Obstet Gynecol 2000;183(4):863-7.
57. Yoon BH, Romero R, Kim CJ, Koo JN, Choe G, Syn HC, et al. High expression of tumor necrosis factor-alpha and interleukin-6 in periventricular leukomalacia. Am J Obstet Gynecol 1997;177(2):406-11.
58. Yoon BH, Romero R, Yang SH, Jun JK, Kim IO, Choi JH, et al. Interleukin-6 concentrations in umbilical cord plasma are elevated in neonates with white matter lesions associated with periventricular leukomalacia. Am J Obstet Gynecol 1996;174(5):1433-40.
59. Mollgard K, Saunders NR. The development of the human blood-brain and blood-CSF barriers. Neuropathol Appl Neurobiol 1986;12(4):337-58.
60. Wright JL, Merchant RE. Blood-brain barrier changes following intracerebral in¬jection of human recombinant tumor necrosis factor-alpha in the rat. J Neuroon¬col 1994;20(1):17-25.
61. Garnier Y, Coumans AB, Jensen A, Hasaart TH, Berger R. Infection-related pe¬rinatal brain injury: the pathogenic role of impaired fetal cardiovascular control. J Soc Gynecol Investig 2003;10(8):450-9.
62. Ment LR, Oh W, Ehrenkranz RA, Philip AG, Vohr B, Allan W, et al. Low-dose in-domethacin and prevention of intraventricular hemorrhage: a multicenter rando¬mized trial. Pediatrics 1994;93(4):543-50.
63. De Vries HE, Blom-Roosemalen MC, van Oosten M, de Boer AG, van Berkel TJ, Breimer DD, Kuiper J. The influence of cytokines on the integrity of the blood-brain barrier in vitro. J Neuroimmunol 1996;64(1):37-43.
64. Yachie A, Takano N, Yokoi T, Kato K, Kasahara Y, Miyawaki T, et al. The capabi¬lity of neonatal leukocytes to produce IL-6 on stimulation assessed by whole blo¬od culture. Pediatr Res 1990;27(3):227-33.
65. Lee SC, Liu W, Dickson DW, Brosnan CF, Berman JW. Cytokine production by hu-man fetal microglia and astrocytes. Differential induction by lipopolysaccharide and IL-1 beta. J Immunol 1993;150(7):2659-67.
66. Aloisi F, Ria F, Adorini L. Regulation of T-cell responses by CNS antigen-presenting cells: different roles for microglia and astrocytes. Immunol Today 2000;21(3):141-7.
67. Selmaj KW, Raine CS. Tumor necrosis factor mediates myelin and oligodend¬rocyte damage in vitro. Ann Neurol 1988;23(4):339-46.
68. Louis JC, Magal E, Takayama S, Varon S. CNTF protection of oligodendrocy¬tes against natural and tumor necrosis factor-induced death. Science 1993;259(5095):689-92.
69. Inder T, Mocatta T, Darlow B, Spencer C, Volpe JJ, Winterbourn C. Elevated free radical products in the cerebrospinal fluid of VLBW infants with cerebral white matter injury. Pediatr Res 2002;52(2):213-8.
70. Cai Z, Pang Y, Xiao F, Rhodes PG. Chronic ischemia preferentially causes whi¬te matter injury in the neonatal rat brain. Brain Res 2001;898(1):126-35.
71. Ivacko JA, Sun R, Silverstein FS. Hypoxic-ischemic brain injury induces an acute microglial reaction in perinatal rats. Pediatr Res 1996;39(1):39-47.
72. Bona E, Andersson AL, Blomgren K, Gilland E, Puka-Sundvall M, Gustafson K, et al. Chemokine and inflammatory cell response to hypoxia-ischemia in immatu¬re rats. Pediatr Res 1999;45:500-9.
73. Yoshioka A, Bacskai B, Pleasure D. Pathophysiology of oligodendroglial excitotoxicity. J Neurosci Res 1996;46(4):427-37.
74. Rosenberg PA, Dai W, Gan XD, Ali S, Fu J, Back SA, et al. Mature myelin basic protein-expressing oligodendrocytes are insensitive to kainate toxicity. J Neurosci Res 2003;71(2):237-45.
75. Possel H, Noack H, Putzke J, Wolf G, Sies H. Selective upregulation of inducible nitric oxide synthase (iNOS) by lipopolysaccharide (LPS) and cytokines in microg¬lia: in vitro and in vivo studies. Glia 2000;32(1):51-9.
76. Tanaka M, Sotomatsu A, Yoshida T, Hirai S, Nishida A. Detection of supe¬roxide production by activated microglia using a sensitive and specific chemilu¬minescence assay and microglia-mediated PC12h cell death. J Neurochem 1994;63(1):266-70.
77. Xie Z, Wei M, Morgan TE, Fabrizio P, Han D, Finch CE, et al. Peroxynitrite medi¬ates neurotoxicity of amyloid beta-peptide1-42- and lipopolysaccharide-activated microglia. J Neurosci 2002;22(9):3484-92.
78. Volpe JJ. Neurobiology of periventricular leukomalacia in the premature infant. Pediatr Res 2001;50(5):553-62.
79. Back SA, Gan X, Li Y, Rosenberg PA, Volpe JJ. Maturation-dependent vulnerabi¬lity of oligodendrocytes to oxidative stress-induced death caused by glutathione depletion. J Neurosci 1998;18(16):6241-53.
80. Baud O. Developmental upregulation of manganese superoxide dismutase (MnSOD) expression in oligodendrocytes (OLs) confers resistance to nitric oxide toxicity. Eur J Neurosci 2004;19(1):1–12.
81. Merrill JE, Ignarro LJ, Sherman MP, Melinek J, Lane TE. Microglial cell cytoto¬xicity of oligodendrocytes is mediated through nitric oxide. J Immunol 1993;151(4):2132-41.
82. Minagawa K, Tsuji Y, Ueda H, Koyama K, Tanizawa K, Okamura H, et al. Pos¬sible correlation between high levels of IL-18 in the cord blood of pre-term infants and neonatal development of periventricular leukomalacia and cerebral palsy. Cytokine 2002;17(3):164-70.