A Rare Posterior Mediastinal Mass: Esophageal Leiomyoma

Nadir Bir Posterior Mediastinal Kitle: Özofagial Leiomyoma

Özofagial Leiomyoma / Esophageal Leiomyoma

Ömür Öztürk[1], Sami Karapolat[2], Hakan Ateş[1], Abdulkadir İskender[1], Havva Erdem[3]
[1]Anesteziyoloji ve Reanimasyon Anabilim Dalı, [2]Göğüs Cerrahisi Anabilim Dalı,
[3]Patolojii Anabilim Dalı, Düzce Üniversitesi Tıp Fakültesi, Düzce, Türkiye

Özet

Posterior mediastende yer alan özofagus kitlelerinin % 0,5'inden azını düz kas kökenli tümörler oluşturmaktadır. Bu grupta yer alan özofagus leiomyomları sıklıkla özofagusun orta veya alt 1/3 kısmında yerleşmiş, tek ve sınırları belirgin submukozal kitleler olarak karşımıza çıkmaktadırlar. Gastroözofagial reflü tanısıyla 4 yıldır takip edilen ve semptomları medikal tedaviye cevap vermeyen 25 yaşındaki bayan olguya özofagoduodenoskopi uygulandı. Özofagus alt 1/3 kısmında dıştan bası görünümü saptanması üzerine çekilen toraks tomografisi ve manyetik rezonans görüntüleme tetkiklerinde sağ posterior mediastende özofagus duvarı içerisinde yerleşmiş, yaklaşık olarak 4 x 4 cm. boyutlarında, düzgün sınırlı, solid kitle tespit edildi. Sağ posterolateral torakotomi ile kitle özofagus kas dokusu ve mukozasından ayrılarak total olarak rezeke edildi. Histopatolojik inceleme ile leiomyoma tanısı konulan olgu 6 aylık takip sonunda klinik ve radyolojik olarak asemptomatiktir. Medikal tedaviye cevap vermeyen dispeptik şikâyetleri olan olgularda tespit edilebilen posterior mediastinal kitlelerin ayırıcı tanıları arasında özofagial leiomyomlar hatırlanmalıdır.

Anahtar Kelimeler

Dispepsi; Endoskopi; Mediastinum; Tümörler; Leiomyoma

Abstract

Less than 0.5% of esophagus masses in the posterior mediastinum consist of smooth muscle tumors. In this group; esophageal leiomyomas are often settled in the middle or the lower 1 / 3 parts of the esophagus, and appears as single-well demarcated submucosal masses. A 25-year-old female followed for 4 years with diagnosis of gastroesophageal reflux and symptoms do not respond to the medical treatment. We performed esophagoduodenoscopy, and observed external pressure to lower 1 / 3 part of esophagus. In thorax tomography and magnetic resonance imaging, we determined a properly defined, approximately 4 x 4 cm sized a solid mass, located in the esophagus wall on the right posterior mediastinum. The mass was separated from muscle and mucosa tissues of the esophagus, and resected totally via right posterolateral thoracotomy. The diagnosis of leiomyoma was based on the histopathological examination. She was asymptomatic both clinically and radiologically after 6 months follow-up. Esophageal leiomyomas should be kept in mind in patients with posterior mediastinal masses with dyspeptic complaints that do not respond to medical treatment.

Keywords

Dyspepsia; Endoscopy; Mediastinum; Neoplasms; Leiomyoma

DOI: 10.4328/JCAM.868 Received: 05.12.2011 Accepted: 15.12.2011 Printed: 01.11.2014 J Clin Anal Med 2014;5(6): 512-514
Corresponding Author: Hakan Ateş, Anesteziyoloji ve Reanimasyon Anabilim Dalı, Düzce Üniversitesi Tıp Fakültesi, Düzce, Türkiye.
T.: 0 (380) 5421390 / 5232 F.: 0 (380) 5421387 E-mail: drhakanates@hotmail.com

Giriş

Özofagusun benign tümörleri arasında yer alan leiomyomlar genellikle asemptomatiktirler ve intamural olarak büyümedikleri sürece semptom vermezler. Sıklıkla disfaji ve retrosternal ağrı şikâyetleri ile kliniklere başvuran bu olguların fizik muayenelerinde genellikle herhangi bir patoloji tespit edilemez [1, 2]. Tanısal yöntemler arasında endoskopik girişimler, baryumlu özofagus grafisi, bilgisayarlı tomografi (BT) ve manyetik rezonans (MR) görüntüleme tetkikleri bulunmaktadır [3]. Bununla beraber kesin doku tanısı bu olgularda çoğunlukla cerrahi olarak rezeke edilen materyalin histopatolojik incelemesi ile konulmaktadır. Dolayısıyla özofagial leiomyomlarda uygulanan cerrahi rezeksiyon ile hem tanı hem de tedavi sağlanmış olmaktadır.

Bu sunumda bizler kliniğimizde takip ve tedavi ettiğimiz bir özofagial leiomyoma olgusunu; klinik sunum, ayırıcı tanı, tanı yöntemleri ve cerrahi tedavi açısından literatür bilgileri eşliğinde tartışmayı amaçladık.

Olgu

Gastroözofagial reflü (GÖR) tanısıyla 4 yıldır takip edilen ve uygulanan çeşitli medikal tedavilere cevap vermeyen 25 yaşındaki bayan olgu son aylarda şiddeti giderek artan retrosternal ağrı ve katı gıdalara karşı yutma güçlüğü şikâyetleri ile kliniğimize başvurdu. Fizik muayenede patoloji tespit edilemeyen olgunun laboratuar tetkikleri normal sınırlar içerisindeydi. Olguda şiddetli GÖR' e bağlı olarak oluşabilecek özofagus değişikliklerinin tespit edilmesi amacıyla yapılan özofagoduodenoskopide özofagus alt 1/3 kesimde dıştan bası görünümü saptandı (Resim 1). Posteroanterior ve lateral göğüs grafileri normal olan olguya çekilen toraks BT' de sağ posterior mediastende yerleşmiş, çevre yumuşak dokuları ile sınırları tam olarak ayırt edilemeyen, homojen yapıda ve yaklaşık olarak 4 x 4 cm boyutlarında kitle tespit edildi (Resim 2). Kitlenin özofagusla ilişkisinin değerlendirilmesi amacıyla başvurulan MR görüntülemede özofagus duvarı içerisinde yer alan düzgün sınırlı ve solid yapıda kitle gözlendi (Resim 3). Olgunun mevcut şikâyetleri ve preoperatif olarak kitlenin doku tanısının konulmasındaki güçlükler nedeni ile tanı ve tedavi amaçlı olarak cerrahi müdahale planlandı. Sağ 6. interkostal aralıktan yapılan posterolateral torakotomi insizyonu ile toraksa girildi ve eksplorasyonda özofagus orta ve alt 1/3 kısımlarının birleşim yerinde özofagus kas dokularının arasında intramural olarak yerleşmiş, sert yapıda ve yaklaşık olarak 5 x 4 x 4 cm. boyutlarında kitle tespit edildi (Resim 4). Kitle özofagus kas ve mukoza dokularından keskin ve künt diseksiyonlarla ayrıldı ve total olarak rezeke edildi. Frozen sonucu özofagial leiomyoma ile uyumlu geldi (Resim 5). Bunun üzerine özofagus kas dokusu primer olarak tamir edildi. Postoperatif dönemi sorunsuz olan olgu 7. gün taburcu edildi. Olgu 6 aylık takip sonunda klinik ve radyolojik olarak asemptomatiktir.

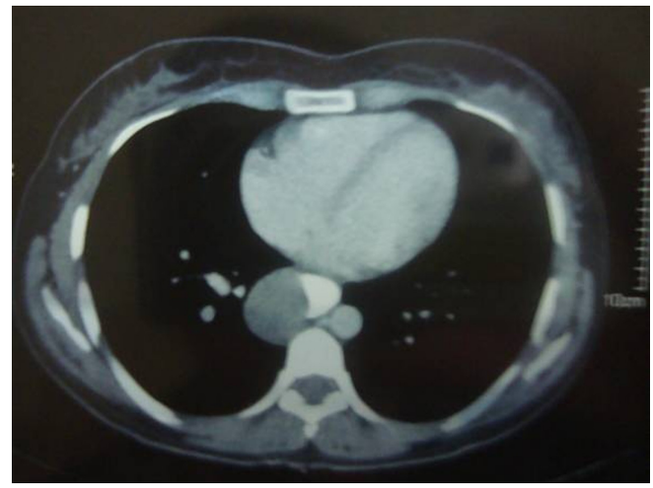

Resim 2. Toraks BT' de sağ posterior mediastende özofagus komşuluğunda yerleşmiş kitle görülmüştür.

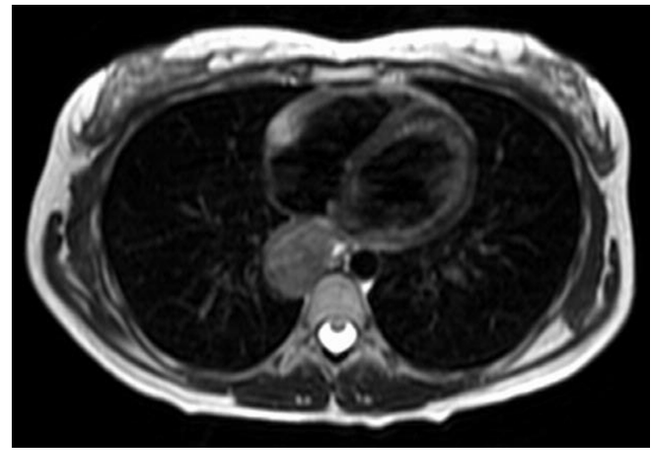

Resim 3. MR görüntülemede özofagus duvarı içerisinde yerleşmiş kitle görülmüştür.

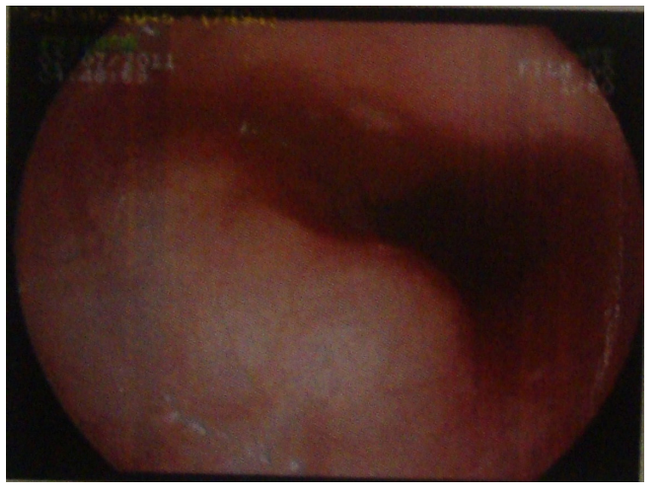

Resim 1. Özofagoduodenoskopide özofagusta dıştan bası görünümü tespit edilmiştir.

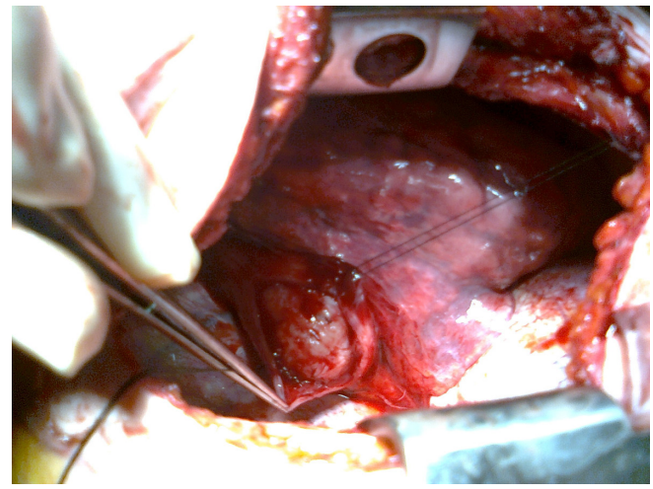

Resim 4. Özofagus kas dokuları arasında intramural olarak yerleşmiş kitlenin perioperatif görünümü.

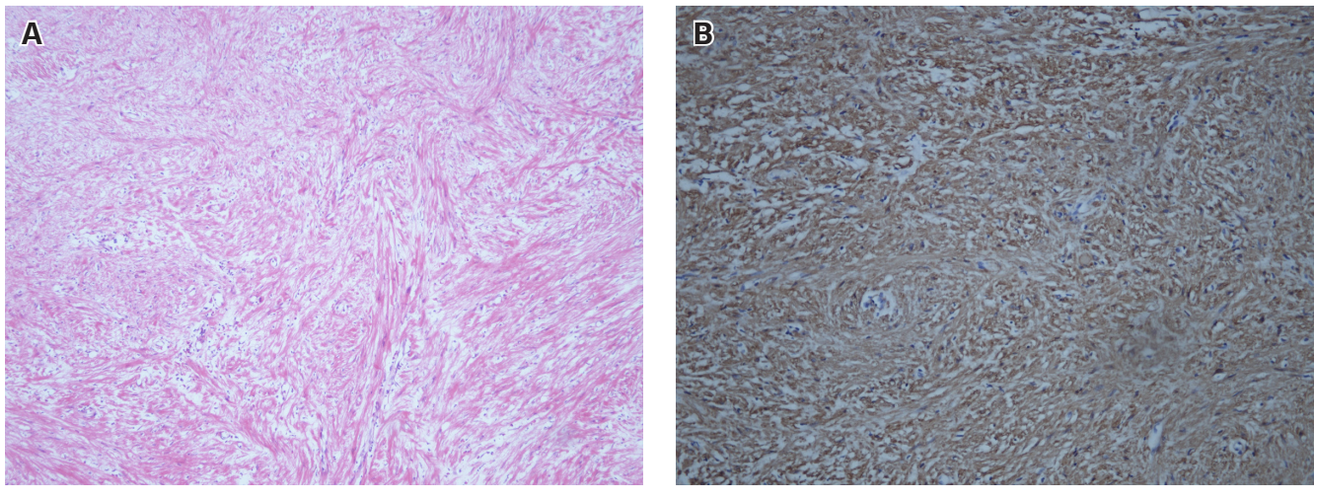

Resim 5. Rezeke edilen materyalin histopatolojik incelemesi ile leiomyoma tanısı konulmuştur. Hematoxylin & Eosin x 10 (A) Smooth muscle actin x 20 (B)

Tartışma

Genel olarak mediasten kitlelerine ait semptomlar kitlenin türüne ve yerleşim yerine göre farklılıklar göstermektedir. Bu kitlelerin çevre dokulara yaptıkları bası neticesinde öksürük, dispne, disfaji, vena cava süperior sendromu ve Horner sendromu gibi farklı klinik sunumlar ortaya çıkabilmektedir [4]. Bu olguda dispeptik şikâyetler nedeniyle uzun süre kullandığı antiasit, H2 reseptör blokeri ve proton pompa inhibitörü tedavilerine yanıt vermemiş ve yapılan tetkikler sonucunda posterior mediastinal bölgede kitle görünümü veren özofagial leiomyom tespit edilmiştir. Bizler tedaviye dirençli semptomları olan GÖR olgularında başta endoskopik girişimler ve radyolojik tetkikler olmak üzere yapılacak ileri tetkiklerin farklı klinik lezyonların açığa çıkarılmasını sağlayabileceğini düşünmekteyiz.

Posterior mediastinumda yer alan kitleler genellikle nörojenik kaynaklı tümörler, bronkojenik kistler, enterojenik kistler, duktus torasikus kistleri, lenfatik tümörler ve özofagial tümörlerden oluşmaktadır. Bu kitlelerin kesin histopatolojik tanılarının operasyondan önce konulması genellikle bölgenin hayati organları içermesi ve oldukça korunaklı olması nedeniyle mümkün olamamaktadır. Dolayısı ile bu olgularda uygulanan cerrahi girişim hem tanı hem de tedavi amaçlarını taşımaktadır [4].

Özofagus leiomyomları direkt göğüs radyografilerinde posterior mediastinal yerleşimli kitleler şeklinde görülebilirler [5]. Alt torasik özofagus ve kardiya yerleşimli yaygın tümörlerde özofagusta daralma ve genişlemeler, duvar düzensizlikleri ve deformite görünümü daha sıktır. Bu nedenle tüm özofagus kitlelerinde endoskopik inceleme gereklidir. Rice yapmış olduğu çalışmasında, endoskopik olarak özofagial leiomyomlarda mukozanın hemen daima intakt olduğunu ve lümen içinde dıştan basıya bağlı mukozal çıkıntılar görüldüğünü bildirmiştir [6]. Bu olguda yapılan özofagoduodenoskopide özofagus distal kısmında benzer şekilde lümeni daraltan ancak mukoza bütünlüğünü bozmayan dıştan bası bulguları tespit edilmiştir. Bu nedenle çekilen toraks BT' de sağ posterior mediastende homojen yapıda kitle görülmüş ve bu kitlenin çevre yumuşak dokular ve vasküler yapılar ile olan ilişkisini daha iyi göstermek amacıyla çekilen MR' da mediastinal kitlenin özofagus duvarından kaynaklandığı anlaşılmıştır.

Asemptomatik özofagial leiomyomlarda preoperatif dönemde yapılan tetkiklerde malign tümör düşünülmüyorsa ve tümör boyutu 5 cm' den küçük ise takip önerilmektedir. Bununla beraber semptomatik olgularda ise tümörün komplet rezeksiyonu yapılmalıdır [7]. Bazı yazarlar ise malignite olasılığının bertaraf edilemeyeceğini söyleyerek asemptomatik dahi olsalar özofagus leiomyomlarının teşhis edildikleri zaman cerrahi olarak çıkarılmalarını önermektedirler [8]. Bizler olgumuzun genç yaşta olması ve dispeptik şikâyetlerinin artarak devam etmesi nedeniyle tercih ettiğimiz cerrahi rezeksiyon işleminin daha uygun olduğunu düşünmekteyiz.

Sonuç olarak posterior mediastinal kitlelerin ayırıcı tanıları arasında özofagial leiomyomlar mutlaka hatırlanmalı ve bu tümörlerde uygulanacak cerrahi komplet rezeksiyon ile tümörün kesin tanı ve tedavisinin mümkün olduğu bilinmelidir.

Çıkar Çakışması ve Finansman Beyanı

Bu çalışmada çıkar çakışması ve finansman destek alındığı beyan edilmemiştir.

Kaynaklar

1. Megibow AJ, Balthazar EJ, Hulnick DH, Naidich DP, Bosniak MA. CT evaluation of gastrointestinal leiomyomas and leiomyosarcoma. AJR Am J Roentgenol 1985;144(4):727–31.
2. Loviscek LF, Yun JH, Park YS, Chiari A, Grillo C, Cenoz MC. Leiomyoma of the oesophagus. Cir Esp 2009; 85(3):147–51.
3. Pannu HK, Hruban RH, Fishman EK. CT of gastric leiomyosarcoma: patterns of involvement. AJR Am J Roentgenol 1999;173(2):369–73.
4. Ayan E, Balcı AE, Özalp K, Duran M, Vuraloğlu S, Çekirdekçi A. Mediastinal Kitleler: 27 Olgunun Değerlendirilmesi. Türk Göğüs Kalp Damar Cerrahisi Dergisi 2005;13(2):127–30.
5. Şehitoğulları A, Çobanoğlu U, Demir C. Özofagusun dev leiyomiyomu: iki olgu. Tıp Araştırmaları Dergisi 2009;7(3):171–4.
6. Rice TW. Benign esophageal tumors: esophagoscopy and endoscopic esophageal ultrasound. Semin Thorac Cardiovasc Surg 2003;15(1):20–6.
7. Priego P, Lobo E, Rodríguez G, Cabañas J, Pérez de Oteyza J, Fresneda V. Endoscopic treatment of oesophageal leiomyoma: four new cases. Clin Transl Oncol 2007;9(2):106–9.
8. World J Surg. 2000; 24(4):401–411. Değiştirelim World J Surg 2000; 24(4):401–11.