An Unusual Cause of Cardiac Arrhythmias; Mediastinal Schwannoma

Alışılmışın Dışında Bir Kardiyak Aritmi Nedeni; Mediastinal Schwannom

Mediastinal Schwannom / Mediastinal Schwannoma

Serdar Özkan[1], Özlem Tanas[2], Funda Demirağ[3]
[1]Siirt Devlet Hastanesi, Göğüs Cerrahisi Servisi, Siirt, [2]Siirt Devlet Hastanesi, Patoloji Laboratuvarı, Siirt,
[3]Atatürk Göğüs Hastalıkları ve Göğüs Cerrahisi Eğitim ve Araştırma Hastanesi, Patoloji Labotaruvarı, Ankara, Türkiye

Özet

Schwannomlar nöral krest hücrelerinden kaynaklanan nadir tümörlerdir. Torasik schwannomlar oldukça nadirdir ve en sık posterior mediastende görülür. Tümör hikayesi 4 yıl öncesine dayanan 39 yaşındaki bayan hastada, ekstraparankimal olduğu saptanan yaklaşık 14 cm'lik intratorasik tümörün kalbe minimal bası yaptığı izlendi. Preoperatif çarpıntı şikayeti bulunan hastanın tümör eksizyonundan sonra aritmisi düzeldi. Ağrısız kitle lezyonu oluşturan, ancak bulunduğu lokalizasyona göre bası semptomlarına yol açan schwannomlar, olgumuzda şimdiye kadar literatürde saptanmayan kardiyak aritmiye neden olmuştur.

Anahtar Kelimeler

Schwannom; Aritmi; Mediasten

Abstract

Schwannomas are rare tumours, which originated from neural crest cells. Thoracic schwannomas are very rare and most commonly seen in posterior mediastinum. In a 39 year old female patient whose tumor story dated back to 4 years, a 14 cm extra parenchymal intrathoracic tumor was observed to put minimal pressure on the heart. The patient's arrhythmia, who had preoperative complaints of palpitations, was improved after tumor excision. Although schwannomas generally are asympthomatic masses, they can lead mass effect according to their localization. In this study, patient with thoracic schwannoma presented with cardiac arrhythmia which never reported in literature so far.

Keywords

Schwannoma; Arrhythmia; Mediastinum

DOI: 10.4328/JCAM.2662 Received: 08.07.2014 Accepted: 31.07.2014 Printed: 01.02.2014 J Clin Anal Med 2014;5(suppl 1): 23-5
Corresponding Author: Serdar Özkan, Siirt Devlet Hastanesi, Göğüs Cerrahisi Servisi, Siirt, Türkiye.
T.: +90 4842234345 F.: +90 4842231021 E-Mail: drozkan78@yahoo.com

Giriş

Schwannomlar nöral krest hücrelerinden kaynaklanan nadir tümörlerdir. Çoğu schwannom baş, boyun ve ekstremitelerde ortaya çıkar. Torasik schwannomlar oldukça nadirdir ve en sık posterior mediastende görülür. Nefes darlığı ve çarpıntı şikayeti ile başvuran, sağ hemitorakstan 14 cm çaplı schwannom eksize edilen olgu literatür eşliğinde paylaşıldı.

Olgu Sunumu

Yaklaşık 4 yıl önce öksürük nedeni ile dış merkezde yapılan tetkiklerinde sağ hemitoraksta 3 cm çaplı kitle saptanan ancak biyopsi yapılmasına onay vermemesi nedeni ile histopatolojik tanısı bilinmeyen ve cerrahi tedaviyi kabul etmeyen 39 yaşındaki bayan hasta nefes darlığı ve çarpıntı şikayetleri ile başvurdu. Posteroanterior akciğer grafisinde (Resim 1) sağ hemitoraksta

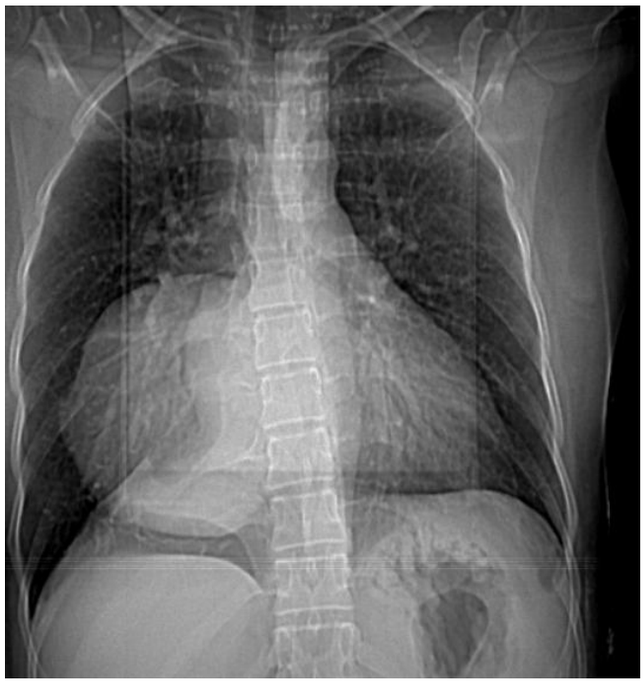

Resim 1. Olgunun başvuru akciğer grafisi

kitle imajı veren görünüm izlenmesi üzerine toraks bilgisayarlı tomografi (BT) tetkiki yapıldı (Resim 2). Toraks BT incelemesi sonucunda hemitoraksın yaklaşık üçte birini kapsayan, ekstra-

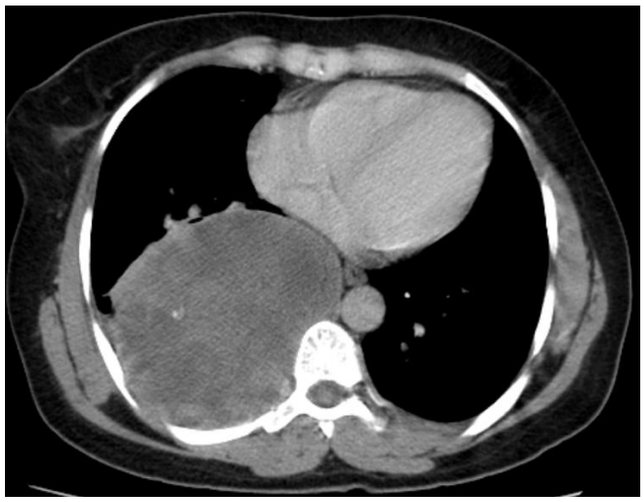

Resim 2. Toraks BT incelemesi

parankimal yerleşimli olduğu düşünülen 14 cm çaplı, sağ atriuma bası oluşturan, içeriğinde kistik dansiteler izlenen kitle lezyonu saptandı. Kitlenin toraks manyetik rezonans (MR) incelemesinde (Resim 3) vasküler komponent içermediği tespit edildi.

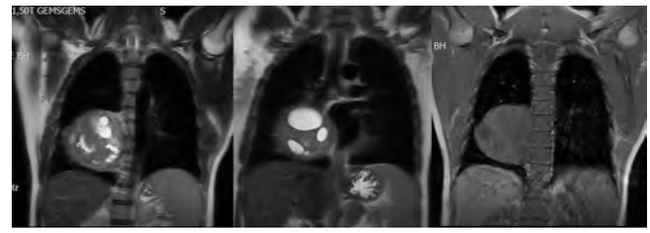

Resim 3. Toraks MR incelemesi

Olguya ait Elektrokardiyografide supraventriküler erken atımlar tespit edildi (Resim 4). Tanıya yönelik iğne biyopsisi önerisi has-

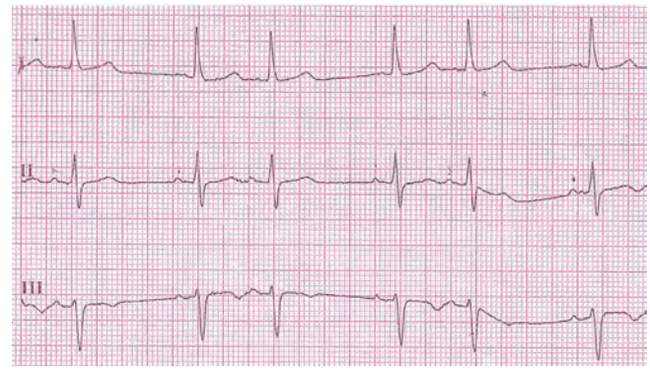

Resim 4. Hastanın başvuru EKG'si

ta tarafından kabul edilmedi. Kitlenin yaklaşık 4 yıllık hikayesinin olması, mediastinal lenf nodları dahil radyolojik olarak metastaza ait olabilecek ek lezyon saptanmaması, kitlenin radyolojik olarak benign natürde olması nedeni ile eksizyona yönelik operasyon planlandı. Sağ torakotomi ile yaklaşılarak vertebral kolona sıkı yapışıklık gösteren ekstraparankimal kitle total olarak eksize edildi (Resim 5). Kitlenin histopatolojik incelemesi ancient schwannoma olarak raporlandı (Resim 6).



Resim 5. Kitlenin makroskopik görünümü

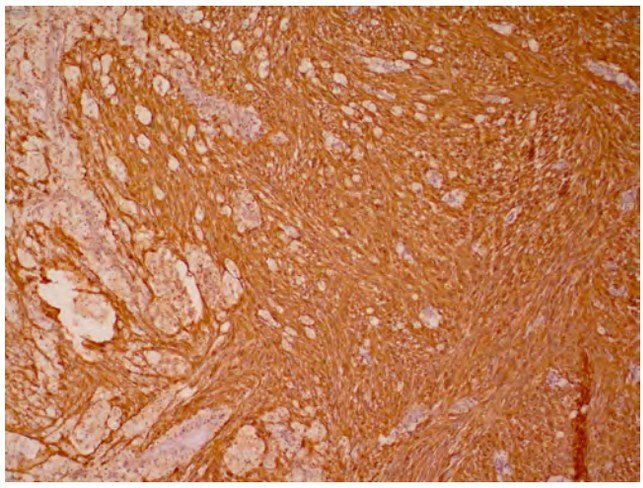

Resim 6. Kitlenin histopatolojik incelemesi (S100, x100)

Tartışma

Periferik motor, duyu, kranial sinir veya sempatik sinirlerin kılıflarından kaynaklanabilen schwannomlara vücudun hemen her yerinde rastlanabilir [1]. İntratorasik yerleşimli schwannomlar ise interkostal veya sempatik sinirlerle ilişkili nedeni ile genellikle posterior mediastene yerleşimli tümörler olarak görülürler [2]. Olgumuzda eksize edilen kitlenin vertebral kolon ve posterior toraks duvarı ile geniş yüzeyli sıkı yapışıklık göstermesi nedeni ile primer kaynak belirlenememiştir. Schwannoma ve nörofibroma erişkin yaş grubunda mediastenin en sık görülen nörojenik tümörleri olarak karşımıza çıkar. Tüm mediastinal tümörlerin %12-21'i nörojenik kaynaklıdır [3]. Olgumuzun radyolojik tetkiklerinde de saptandığı şekilde sıklıkla benign karakterli soliter, kapsüllü ve asemptomatik özellikte lezyonlardır. En sık semptom göğüs ağrısıdır. Buna karşın, schwannomlar sıklıkla ağrısız kitle olarak karşımıza çıkar. Ancak lezyonun basısına bağlı olarak interkostal sinir kökenli olanlarda plöretik göğüs ağrısı, apikal yerleşimli lezyonlarda satellit gangliona bası ile horner sendromu, trakea komşuluğunda ise öksürük nefes darlığı ve ses kısıklığı, brakiyal pleksus tutulumunda üst ekstremitede ağrı ve güçsüzlük, spinal alana uzanımlı olanlarda paralizi, özofagus basısında yutma güçlüğü gibi semptomlara yol açabilirler [2,4]. Olgumuzun başvurusunda saptanan ve postopertif süreçte ortadan kalkan kardiyak aritmi bulgusunun, kitlenin sağ atriuma yaptığı bası sonucunda kalbin ileti sistemini etkilemesi nedeni ile oluştuğu düşünülmüştür.

Diğer nörojenik tümörlerde olduğu gibi schwannomlar da uzun bir dönemde ve yavaş büyümektedir. Malignite potansiyeli %2-5 arasında değişmektedir [3]. Akciğer grafisi ve toraks BT'de genellikle düzgün sınırlı soliter kitle olarak gözlenirler. Kalsifikasyon ve kistik değişiklikler gözlenebilir [2,4,5]. Malign karakter gösterenlerde düzensiz sınırlar ve çevre kemik dokulara invazyon sık görülür. T2 ağırlıklı MR görüntülerinde homojen olmayan yüksek sinyal intensitesi göstermektedir. Tedavisi cerrahidir.

Radyolojik olarak tespit edilip benign karakterler taşıyan lezyonlarda kitlenin basit olarak rezeksiyonu tam şifa sağlar. Kapsülü olan bu lezyonlarda kapsül ile beraber total eksizyon gerekmektedir. Prognoz son derece iyidir ve nüks nadir olarak görülmektedir [4]. Olgumuz postoperatif 6. ayında sorunsuz olarak takip edilmektedir.

İntraspinal uzanım gösteren nörojenik tümörlerin güvenli rezeksiyonu için torasik ve posterior spinal yaklaşımı içeren kombine cerrahi gerekebilir [3]. Malign schwannomalar kostovertebral sulkusta yerleşim göstermiş ise komplet cerrahi rezeksiyon zordur. Radyoterapi lokal kontrolde faydalı olabilir, kemoterapinin rolü ise belirsizdir [6].

Bu büyüklükte saptanan schwannom olguları oldukça nadirdir. Bununla birlikte tarafımızca yapılan literatür taramasında bası etkisine sekonder kardiyak aritmiye neden olan schwannom olgusuna rastlanmaması nedeni ile sunuldu.

Çıkar Çakışması ve Finansman Beyanı

Bu çalışmada çıkar çakışması ve finansman destek alındığı beyan edilmemiştir.

Kaynaklar

1. Erdogan S, Tuncer U, Gumurdulu D, Zorludemir S, Karaoglan A, Yaliniz H ve ark. Primary peritracheal schwannoma: report of a case. Surg Today 2004;34(5):444-6
2. Hazar A, Göz M, Demir D, Yıldız S, Kürkçüoğlu İC. Nefes darlığına neden olan ön mediastinal schwannom: Olgu sunumu. Türk Göğüs Kalp Damar Cerrahisi Dergisi 2012;20(4):932-4
3. Yazıcıoglu A, Yekeler E, Özaydin E, Karaoglanoglu N. Intrathoracic schwannoma presented with hemothorax. J Clin Anal Med 2013; DOI:10.4328/JCAM.1695
4. Yorgancılar CD, Çelik A, Demircan S. Üst mediastende nervus vagus kökenli schwanom: Olgu sunumu. Türk Göğüs Kalp Damar Cerrahisi Dergisi 2012;20(2):384-6
5. Petkar M, Vaideeswar P, Deshpande JR. Surgical pathology of cystic lesions of the mediastinum. J Postgrad Med 2001;47(4):235-9.
6. Cıncık H, Güngör A, Baloğlu H, Çolak A, Candan H. Baş boyun yerleşimli sinir kılıfı tümörleri: Üç olgu sunumu. Turk Arch Otolaryngol 2004;42(4):220-4.

How to cite this article:
Özkan S, Tanas Ö, Demirağ F. An Unusual Cause of Cardiac Arrhythmias; Mediastinal Schwannoma. J Clin Anal Med 2014;5(suppl 1): 23-5.