Recurrent Suprascapular Nerve Entrapment By Spinoglenoid Notch Cyst: A Case Report

Rekürren Spinoglenoid Çentik Kistine Bağlı Supraskapular Sinir Hasarı: Olgu Sunumu

Spinoglenoid Çentik Kisti ve Supraskapular Sinir Hasarı / Spinoglenoid Notch Cyst and Suprascapular Nerve Entrapment

Çiğdem Güner[1], Meral Bilgilisoy Filiz[1], Şebnem Koldaş Doğan[1], Tuncay Çakır[1], Çınar Çeken[1], İclal Erdem Toslak[2], Cemil Gürses[2], Naciye Füsun Toraman[1]
[1]Fiziksel Tıp ve Rehabilitasyon Kliniği, [2]Radyoloji Kliniği, Antalya Eğitim ve Araştırma Hastanesi, Antalya, Türkiye

Özet

Bu olguda dirseğe ve boyuna yayılan sol omuz ağrısı şikayeti ile polikliniğimize başvuran hasta sunulmuştur. Nonsteroid antienflamatuar ilaç (NSAİİ) kullanan, ancak şikayetlerinde gerileme olmayan hastanın çekilen manyetik rezonans görüntüleme (MRG)' sinde spinoglenoid çentikte yaklaşık 2x2 cm boyutunda lobule konturlu septalı, posterior superior glenoid labruma uzanım gösteren ganglion kisti olduğu düşünülen kistik lezyon ve spinoglenoid çentik kistine ikincil denervasyon atrofisi ile uyumlu infraspinatus kasında yağlı dejenerasyon tespit edilmiştir. Hastaya ultrasonografi (USG) eşliğinde kist aspirasyonu yapıldıktan sonra kısmen semptomatik rahatlama olmasına karşın şikayetleri devam etmiş, 4 ay sonra çekilen kontrol omuz MRG' sinde rekürren kist saptanmıştır. Bu olguyu, nonspesifik omuz ağrısı ayırıcı tanısında spinoglenoid çentikte bulunan ganglion kistine bağlı supraskapular sinir lezyonu olabileceğini hatırlatmak için hazırladık.

Anahtar Kelimeler

Supraskapular Sinir Hasarı; Spinoglenoid Çentik Kisti; Travma

Abstract

In this case, a patient who applied to our outpatient clinics with left shoulder pain spreading to the neck and elbow is presented. Her complaints were not responsive to nonsteroidal antiinflammatory drugs. A magnetic resonance imaging (MRI) of the left shoulder reported a 2x2cm size, lobulated contoured, septal cystic lesion, which was considered as a ganglion cyst, at the spinoglenoid notch, with elongation to posterior superior glenoid. Fatty degeneration consistent with denervation atrophy in infraspinatus muscle was detected, which may be secondary to the suprascapular nerve entrapment due to ganglion cyst at the spinoglenoid notch. Although there was somewhat symptomatic relief, the patient's complaints persisted after ultrasound-guided cyst aspiration. The recurrent cyst was observed in control of left shoulder MRI which was taken after four months. This case is presented to remind that suprascapular nerve neuropathy secondary to spinoglenoid notch cyst should be also considered in the differential diagnosis of nonspesific shoulder pain.

Keywords

Suprascapular Nerve Entrapment; Spinoglenoid Notch Cyst; Trauma

DOI: 10.4328/JCAM.2687 Received: 25.07.2014 Accepted: 10.08.2014 Printed: 01.02.2014 J Clin Anal Med 2014;5(suppl 1): 38-40
Corresponding Author: Çiğdem Güner, Antalya Eğitim ve Araştırma Hastanesi Fiziksel Tıp ve Rehabilitasyon Kliniği, 07100, Soğuksu, Antalya, Türkiye.
GSM: +905543552174 E-Mail: cgdm_gnr_624@hotmail.com

Giriş

Omuzda ağrı ve fonksiyonel bozukluğun en sık nedenleri arasında omuz sıkışma sendromları, glenohumeral instabilite, rotator manşet hastalıkları, tendinitler, adeziv kapsülitler, travma, servikal radikülopatiler, neoplaziler ve dejeneratif hastalıklar bulunmaktadır [1]. Spinoglenoid çentikte bulunan ganglion kistine bağlı supraskapular sinir lezyonu nadir bir olaydır ve omuz ağrısı, infraspinatus kası atrofisi ve kuvvetsizliği olan hastalarda göz önünde bulundurulmalıdır. Burada travma sonrası omuz ağrısı olan ve spinoglenoid çentik kisti saptanan olgu sunulmuştur.

Olgu Sunumu

45 yaşında bayan hasta kliniğimize sol omuz ağrısı şikayetiyle başvurmuştu. Yaklaşık 3 ay önce dirsek ekstansiyonda iken kol üzerine düşen, nonsteroid antienflamatuar ilaç (NSAİİ) kullanan ve şikayetlerinde gerileme olmayan hasta, ağrısını yanıcı tarzda, dirseğe ve boyuna yayılan şekilde tariflemekteydi. Hastanın yapılan fizik muayenesinde sol omuz iç ve dış rotasyon aktif ve pasif eklem hareket açıklığı (EHA) kısıtlı, omuz abdüktör ve dış rotator kaslarında minimal kuvvetsizlik ve infraspinatus kasında atrofi mevcuttu. Direkt grafi ve rutin kan tetkikleri normal olan hastanın çekilen MRG' sinde spinoglenoid çentikte yaklaşık 2x2 cm boyutunda lobule konturlu septalı, posterior superior glenoid labruma uzanım gösteren kistik lezyon ve spinoglenoid çentik kistine ikincil denervasyon atrofisi ile uyumlu infraspinatus kasında tanımlanmış kistin supraskapular sinire basısına bağlı olduğu düşünülen yağlı dejenerasyon saptandı (şekil-1). Hastaya elektromiyografi (EMG) yapılması önerildi ancak kabul etmediği için yapılamadı. Hasta girişimsel radyolojiye yönlendirildi. Ultrasonografi eşliğinde kist aspirasyonu yapılan hastanın şikayetleri geriledi. Hastanın 4 ay sonra yapılan kontrolünde eksternal rotasyonda hafif kısıtlılığın ve infraspinatus kasında palpasyonla atrofinin devam ettiği saptandı. Kontrol MRG'sinde rekürren spinoglenoid çentik kistini düşündüren bulgular izlendi (şekil-2). Rekürren kist için cerrahi eksizyon önerildi ancak hasta tarafından kabul edilmediği için konservatif tedavi planlandı.

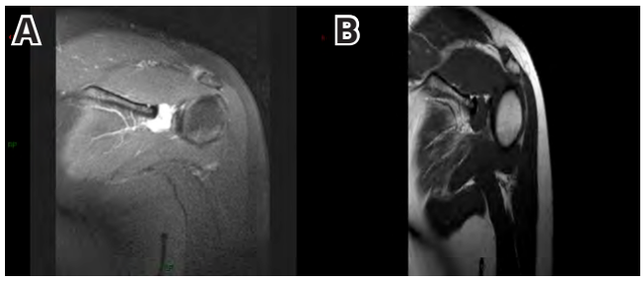

Şekil 1. Aspirasyon öncesi spinoglenoid çentikte ganglion kisti ve infraspinatus kasında denervasyon atrofisi ile uyumlu olabilecek yağlı dejenerasyon

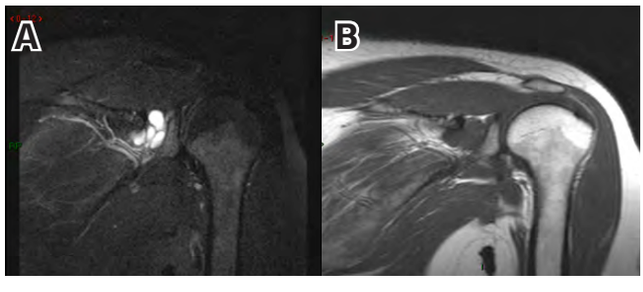

Şekil 2. Aspirasyon sonrası spinoglenoid çentikte rekürren ganglion kisti ile uyumlu bulgular ve infraspinatus kasında devam eden yağlı dejenerasyon

Tartışma

Toplumda sık karşılaşılan bir sağlık sorunu olan omuz ağrısı, bel ve boyun ağrılarından sonra üçüncü sırada yer almaktadır [2]. Omuz ağrılarının nedenleri arasında omuz sıkışma sendromları, rotator manşon yırtıkları, kalsifik tendinit, donuk omuz, dejeneratif eklem hastalığı, glenohumeral instabilite, akromiyoklavikuler eklem lezyonları, biseps tendon lezyonları, artrit, avasküler nekroz, kırıklar, tümörler, servikal radikülopati, brakial nörit, brakial pleksus yaralanması, torasik çıkış sendromu, kardiak kökenli omuz ağrıları, abdominal kökenli omuz ağrıları, akciğer apeks tümörleri, metastatik tümörler, polimyaljia romatika ve fibromyalji sendromu yer almaktadır [1]. Omuz ağrısının ve fonksiyon bozukluğunun nedenleri arasında nadir de olsa ganglion kistleri yer almaktadır. Ganglion kistleri eklem ve tendon kılıfı üzerinde, bunların sinovyasının fıtıklaşmasıyla oluşan kistik oluşumlardır. Nadiren tendon fibrilleri arasından da kaynaklanabilirler. Sıklıkla kadınlarda, 30-50 yaşlar arasında görülür. Travma ile her zaman ilişkili değildir [3]. Bulundukları yer ve kaynaklandıkları anatomik bölgelere göre intraosseoz, subperiostal ve yumuşak doku kistleri olarak adlandırılırlar. Klinik olarak orta şiddette ağrı, intraosseoz tipi hariç lokal şişlik ve ele gelen kitle ile karakterizedirler. En sık el ve el bileğinden kaynaklanmasına rağmen, daha az sıklıkta olmak üzere proksimal tibiofibular eklemde, diz posteriorunda Baker kisti şeklinde veya ayak bileğinde görülebilir [4]. Omuz ekleminden kaynaklanan ganglion kisti olgularına literatürde nadir rastlanılmaktadır. Omuz ganglion kistlerine artroskopik kombine açık cerrahi uygulanan bazı olgularda kapsülolabral yırtıklara rastlanmıştır [5]. Bu bulgular kistin etiyolojisinde tek veya kronik tekrarlayan travmanın rolü olduğu düşüncesini arttırmaktadır. Literatürde omuz ekleminden kaynaklanan, özellikle spinoglenoid çentikte oluşan ganglion kistlerinin supraskapular sinire bası yaptığı gözlenmiştir [6,7].

Supraskapular sinir nöropatisi traksiyon, travma, infeksiyon ya da yer kaplayan lezyonun ekstrensek basısı sonucu gelişebilir. Yer kaplayan lezyon gangliyon kisti, tümör ya da hematom olabilir. Bazı yazarlar labral hasarla bitişik kist varlığının yüksek insidansta olduğunu bildirmişlerdir [8]. Omuz travması öyküsü ya da omuzun tekrarlayan kullanımı yaygın nöropati nedenlerindendir. Travmatik sebepler çoğunlukla motosiklet kazalarını ve dirsek ekstansiyonda düşmeleri içermektedir. Bizim olgumuzun şikayetleri de dirsek ekstansiyonda düşme sonrası başlamıştı. Ayrıca voleybol, yüzme ve ağır işçiliği içeren tekrarlayan omuz kullanımını kapsayan aktiviteler de supraskapular sinir nöropatisi ile ilişkilendirilmektedir [8]. Supraskapular nöropatisi olan hastalar sıklıkla ağrı ve güçsüzlük şikayetleri ile başvurmaktadır. Ağrı genellikle omuzun posterolateral yüzünde lokalizedir ve boyuna, kola ve göğüs duvarına yayılabilir. Bizim olgumuzda da yanıcı tarzda dirseğe ve boyuna yayılan sol omuz ağrısı vardı.

Supraskapular sinir nöropatisi elektrodiagnostik testler ve radyografik görüntüleme ile doğrulanabilir. Elektromiyografi (EMG) ve sinir iletim çalışmaları infraspinatus kasındaki ya da lezyonun seviyesine bağlı supraspinatus ve infraspinatus kaslarındaki motor kaybı ve denervasyonu gösterebilir. Düz grafiler eğer daha önceden supraskapular ya da spinoglenoid çentiği içeren fraktür varsa kallus formasyonunu gösterebilir. USG ve omuz MRG' si supraskapular sinire bası yapabilen ganglion kistleri gibi yumuşak doku lezyonlarını göstermede ve rotator manşet lezyonlarının değerlendirmesinde yararlıdır. Bu yöntemler ayrıca

özellikle lezyonun gerçek yerini ve boyutunu belirlemede ve kas atrofisinin düzeyini saptamada faydalı olabilirler [9]. Bizim olgumuzda da MRG ile hem kist görüntülenmiş, hem de kist basısına sekonder gelişmesi muhtemel denervasyonun göstergesi olan atrofi ve yağlı dejenerasyon ortaya konulmuştur. Supraskapular sinir iletim çalışmalarını ve infraspinatus kası iğne EMG'sini içeren elektrofizyolojik çalışma planlanmış, ancak hasta kabul etmediği için uygulanamamıştır.

Ganglion kistlerinin spontan çözülebildiği bilinse de, bazı semptomatik vakalarda girişimsel tedaviler gerekli olabilmektedir. Literatürde bildirilen girişimsel tedavi seçenekleri, radyolojik görüntüleme eşliğinde iğne aspirasyonu, açık eksizyon, labral defektlerin onarımı ile artroskopik dekompresyon veya bu tekniklerin kombinasyonudur. Bizim olgumuzda da USG eşliğinde iğne aspirasyonu yapılmıştır.

İğne aspirasyonu ile tedavi edilen kistlerin incelendiği bir derlemede 2 yıl içinde %48 rekürrens oranı ve vakaların %18'inde ilk işlemde başarısızlık saptanmıştır [10]. Bizim olgumuzda da USG eşliğinde iğne aspirasyonu yapıldıktan 4 ay sonra çekilen kontrol omuz MRG'sinde rekürren spinoglenoid çentik kisti saptanmıştır. Konservatif tedaviye veya aspirasyona yanıt vermeyen semptomatik olgularda kesin tedavi artroskopik veya açık eksizyon ya da bu tedavilerin kombinasyonudur. Bizim olgumuzda USG eşliğinde kist aspirasyonu yapılmış, rekürren kist için ise cerrahi eksizyon önerilmiştir ancak hasta tarafından kabul edilmediği için konservatif tedavi planlanmıştır.

Sonuç

Nonspesifik omuz ağrısı ayırıcı tanısında spinoglenoid çentikte bulunan ganglion kistine bağlı supraskapular sinir lezyonu olabileceği düşünülmelidir. Klinik şüphe, fizik ve nörolojik muayene, MRG ve EMG tanıyı doğrular. Tanı konulduğunda, nörolojik defisit gelişmeden tedaviye başlanmalıdır. İğne aspirasyonu ilk seçilebilecek tedavi yöntemi olmasına rağmen, ulaşım zorluğu ve özellikle de rekürrens riski nedeniyle açık veya cerrahi kist eksizyonu seçenekleri de göz önünde bulundurulmalıdır. Seçilen tedavi ne olursa olsun eklem hareket açıklığı, germe ve kuvvetlendirme egzersizleri tedaviye eklenmelidir.

Çıkar Çakışması ve Finansman Beyanı

Bu çalışmada çıkar çakışması ve finansman destek alındığı beyan edilmemiştir.

Kaynaklar

1. Sarpel T. Omuz ağrısı nedenleri ve muayenesi. In: Beyazova M, Yazıcıoğlu K, Kutsal YG. Editors. Fiziksel Tıp ve Rehabilitasyon. Ankara: Güneş Tıp Kitabevleri; 2011. p:1995-2018.
2. Akgün K. Omuz ağrıları. In: Tüzün F. Editor. Hareket Sistemi Hastalıkları. Istanbul: Nobel Tıp Kitabevi;1997. p:193-210.
3. Cummins CA, Messer TM, Nuber GW. Suprascapular nevre entrapment. J Bone Joint Surg Am 2000;82(3):415-24.
4. Akman S, Gür B, Sülün T, Aksoy B. A case of a ganglion cyst originating from the hip joint and surgical outcome. Acta Orthop Traumatol Turc 2002;36 (1):76-8.
5. Tirman PF, Feller JF, Janzen DL, Peterfy CG, Bergman AG. Association of glenoid labral cysts with labral tears and glenohumeral instability: radiologic findings and clinical significance. Radiology 1994;190(3):653-8.
6. Hirayama T, Takemitsu Y. Compression of the suprascapular nerve by a ganglion at the suprascapular notch. Clin Orthop 1981;155:95-6.
7. Moore TP, Fritts HM, Quick DC, Buss DD. Suprascapular nerve entrapment caused by supraglenoid cyst compression. J Shoulder Elbow Surg 1997;6(5):455-62.
8. Iannotti JP, Ramsey ML. Arthroscopic decompression of a ganglion cyst causing suprascapular nerve compression. Arthroscopy 1996;12:739-45.
9. Inokuchi W, Ogawa K, Horiuchi Y. Magnetic resonance imaging of suprascapular nerve palsy. J Shoulder Elbow Surg 1998;7:223-7.
10. Piatt BE, Hawkins RJ, Fritz RC, Ho CP, Wolf E, Schickendantz M. Clinical evaluation and treatment of spinoglenoid notch ganglion cysts.J Shoulder Elbow Surg 2002;11:600-4.

How to cite this article:
Güner Ç, Filiz MB, Doğan ŞK, Çakır T, Çeken Ç, Toslak İE, Gürses C, Toraman NF. Recurrent Suprascapular Nerve Entrapment By Spinoglenoid Notch Cyst: A Case Report. J Clin Anal Med 2014;5(suppl 1): 38-40.