Case Report : A Relieved Family with the Diagnosis of Wernicke-Korsakoff Syndrome

Wernicke- Korsakoff Sendromu Olması ile Ailesi Rahatlayan Bir Olgu

Wernicke-Korsakoff Sendromu Olan Bir Olgu / A Case with Wernicke-Korsakoff Syndrome

Ahmet Kokurcan, Erguvan Tuğba Özel Kızıl
Faculty of Medicine Department of Psychiatry, Ankara University, Ankara, Turkey

Özet

Wernicke-Korsakoff sendromu; Wernicke ensefalopatisi ve Korsakoff sendromunun beraber oluşturduğu bir tanı olup sıklıkla akut başlar ve kronik seyreder. Wernicke ensefalopatisi; okülomotor bulgular; ataksi ve konfüzyon triadının görüldüğü akut veya subakut başlayan bir sendromdur. Etyolojide tiyamin başta olmak üzere B vitaminlerinde eksiklik sorumlu tutulmaktadır. Korsakoff sendromu ise anterograd ve retrograd amnezinin görüldüğü; sıklıkla da kalıcı olduğu bir sendromdur. Korsakoff sendromu sıklıkla Wernicke ensefalopatisini takiben geliştiğinden iki hastalığın benzer patofizyolojinin akut ve kronik sonuçları olduğu düşünülmektedir. Akut dönemde tedavi başlanmadığında geriye dönüşsüz bilişsel bozukluk görülen bu sendrom birçok psikiyatrist ve hasta ailesi için umutsuzluk anlamına gelmektedir. Bu olguda ise sinirli davranışları nedeniyle ailesiyle önemli sorunlar yaşayan; bilişsel bozukluk gelişmesiyle beraber sakinleşen ve ailesinin bu durumdan memnun olduğu bir Wernicke-Korsakoff hastasını tartışacağız.

Anahtar Kelimeler

Wernicke's Encephalopathy; Korsakoff Syndrome; Confabulation; Alcohol Addiction

Abstract

Wernicke-Korsakoff Syndrome (WKS) is a diagnosis formed from Wernicke ensephalopathy and Korsakoff Syndrome together. WKS is usually a chronic syndrome beginning acutely. Wernicke's encephalopathy is an acute syndrome composed of the triad of oculomotor signs; ataxia and confusion. B vitamines especially tiamine are considered to cause the syndrome. Korsakoff syndrome is a syndrome presenting with amnesia and amnesia is permanent in many cases. While Korsakoff syndrome is a continuation form of Wernicke; the syndromes are admitted as the acute and chronic conditions of the same pathophysiology. WKS syndrome means despair for many psychiatrists and the family unless treatment is initiated in the acute phase and irreversible cognitive impairment is prevented. We will discuss a case of WKS pleasing his family as nervousness has improved with cognitive impairment.

Keywords

Wernicke Ensefalopatisi; Korsakoff Sendromu; Konfabulasyon; Alkol Bağımlılığı

DOI: 10.4328/JCAM.2706 Received: 04.08.2014 Accepted: 19.08.2014 Printed: 01.02.2014 J Clin Anal Med 2014;5(suppl 1): 49-52
Corresponding Author: Ahmet Kokurcan, Ankara Üniversitesi Cebeci Kampsüsü Psikiyatri ABD; Dikimevi, Ankara, Türkiye.
T.: +90 3125956618 E-Mail: ahmetkokurcan@gmail.com

Giriş

Wernicke-Korsakoff sendromu (WKS); birlikte sık görülen ve aynı patofizyolojik sürecin akut ve kronik formları olarak kabul edilen Wernicke ensefalopatisi (WE) ile Korsakoff sendromundan (KS) oluşan bir klinik durumdur. WE; okülomotor bulgular; ataksi ve konfüzyon triadından oluşur. Tiyamin (B1) başta olmak üzere B vitaminlerindeki eksikliğin ensefalopatiye yol açtığı düşünülürken en sık etyolojik neden alkol bağımlılığıdır. Alkol bağımlılığı dışında malign hastalıklar; gastrointestinal hastalıklar; uzun süren açlık durumları gibi B vitamini eksikliğine neden olan rahatsızlıklar da Wernicke ensefalopatisi etyolojisinde yer alır. Ensefalopati akut olarak konfüzyonla başlar; yer ve zaman yöneliminde bozulma olur. Konfüzyona sıklıkla gövde ataksisi ve yalpalayarak yürüme eşlik eder. Nistagmus en sık rastlanılan okülomotor bulgudur; sıklıkla bakış yönüne horizontal nistagmus görülür [1]. Wernicke ensefalopatisi tanısı koyulduktan sonra hızlı bir şekilde 100 mg tiyamin uygulanmalıdır ve bilinç takibi yapılmalıdır. Akut dönemde tedaviye başlanmazsa hastalık progresif seyir gösterir ve kalıcı bellek bozukluğu oluşur. Tiyamin tedavisine yanıt olursa bellek bozukluğunun tekrarlamaması için alkol bağımlılığı mutlaka tedavi edilmelidir. KS ise amnezinin kalıcı olduğu ve sıklıkla (%50-70) Wernicke'den sonra gelişen bir sendromdur. KS; ensefalopati olmadan yavaş şeklide ilerleyerek de ortaya çıkabilir veya Wernicke tanısının konmadığı daha hafif ataklar gözden kaçırılmış olabilir [2]. Korsakoff sendromlu hastalar çoğu zaman hastanın ailesi için umutsuz bir durum ortaya çıkarır. Bizim olgumuzda ise gençliğinden beri sinirli bir insan olan ve ailesiyle ciddi sorunlar yaşayan; bilişsel bozukluğun başlamasıyla sakinleşen; ailesinin de durumundan memnun olduğu bir Wernicke-Korsakoff hastasını tartışacağız.

Olgu Sunumu

Olgu hastamız R; ellibeş yaşında erkek; evli; 2 çocuklu; memur; üniversite mezunu; eşi ve 2 çocuğuyla beraber yaşamaktaydı. Hasta polikliniğimize gün içinde ara ara olan bilinç bulanıklığı; yürümede dengesizlik şikayetleriyle getirildi. Hastanın bu şikayetlerinin 10 gündür olduğu ve son 2 gündür arttığı öğrenildi. Bilinç bulanıklığının 1-2 dakika sürüp düzeldiğini söyleyen ailesi; hastanın alkol kullanması nedeniyle bilinç bulanıklığı yaşadığını düşünmüş. Son 2 gündür bilinç bozukluğunun arttığı ve hastanın kendinde olmadığı söylendi. Dengesizliğini ilk günlerde önemsememişlerse de hasta desteksiz yürüyememeye başlayınca hastaneye götürmeye karar vermişler. Hastanın 2 yıl önce ailesinin fark ettiği unutkanlığı varmış. Unutkanlığı günleri karıştırma; gündelik olayları hatırlamakta zorlanma şeklinde başlamış. Yeni olayları öğrenmekte zorlansa da eski olayları rahatlıkla hatırlıyormuş. Ailesi unutkanlığın yaşla ilişkili olduğunu düşünmüş. Son 1 yılda ise saat kaçta işe gideceğini sorması ve bankamatik işlemlerini nasıl yapacağını bilmediğini söylemesi ailesine garip gelmiş. Konuşulan konuyu kısa sürede unutuyor ve farklı bir konudan bahsediyormuş. Hasta işyerinde görevini yapamamaya başlayınca pasif göreve alınmış. Hastanın acil servisteki muayenesinde bilinci konfüzeydi; bir yere tutunmadan yürüyemiyordu. Üniversite yıllarından beri alkol kullandığı öğrenilen hastanın muayenesinde horizontal nistagmus ve ataksi saptandı. Hasta sorulan sorulara kısa cevaplar verdi; hafif dizartrik konuşması vardı ve son günlerde ne olduğu sorulduğunda verdiği yanıtların yanlış olduğu ailesinden öğrenildi. Hastanın uzun süredir alkol kullanımı olduğundan; alkol kullanımı devam ettiğinden ve ataksi; nistagmus ve konfüzyon belirtilerinin olması nedeniyle Wernicke ensefalopatisi tanısı koyularak yatırıldı; detoksifikasyon tedavisi başlandı. Detoks tedavisi olarak 1 ampül diazepam; ihtiyacına göre oral diazepam; 100 mg B vitamin kompleksi; 2 gr C vitamini başlandı. Hastanın konfüzyon ve ataksisi olduğundan diazepam dozu düşük tutulmaya çalışıldı; ilk gün oral 15 mg diazepam verildi; sonraki günlerde ise kesilme belirtilerinin şiddetine göre doz ayarlandı. Hastanın yatışı sırasında ailesinden alınan bilgilerle detaylandırılan öyküye göre; unutkanlık başlamadan önce sinirli ve tartışmacı bir kişi olan R'nin bellek kusuruyla beraber sakin ve daha az konuşan biri olduğu öğrenildi. Ailesi; özellikle oğlu daha önce ciddi tartışmalar yaşadıkları R'nin sakinleşmesinden memnun olduklarını belirtti. Oğlu; daha önce bereber bir yere gidemedikleri babasıyla bir yıl içerisinde birçok yere gittiklerini söyledi. R; daha önce katıldığı etkinliklerde birçok konuda konuşan ve sözü dinlenen biriyken son 2 yıldır gittiği yerlerde çok az konuşuyormuş. Çevresi de R'nin değiştiğini ailesine söylemiş; ailesi ise daha önce önemli sorunlar yaşadıkları R'nin sakin halinden memnun olduklarından yardım almayı düşünmemiş. 1 yıl içerisinde apartmandaki komşusuna birkaç kez cinsel içerikli laf atması aileyi kaygılandırsa da hastalandığını düşünmemişler. Hastanın alkol öyküsüne baktığımızda; ilk kez lisede alkol alan R'nin üniversitede ara sıra arkadaşlarıyla bira içtiği öğrenildi. 23-24 yaşlarında her gün alkol almaya başlayan R; arkadaşlarıyla beraber veya tek başına 4-5 bira içermiş. İşten sonra alkol alırmış; sabahları ve işte alkol almazmış. 26 yaşında evlendikten sonra da her gün alkol almaya devam etmiş. Alkol kullanımı her gün olmakla beraber alkol nedeniyle gündelik işleri aksatmamış. Eşiyle alkol nedeniyle sorunlar yaşamış; bir keresinde ayrılma kararı almışlarsa da boşanmamışlar. Hasta akşamları işten eve gelince çok az yemek yermiş; 4-5 bira içermiş. 2008'de alkol nedeniyle dengesini kaybederek başını yere çarpmış ve bu olay üzerine alkol bırakmak için polikliniğimize başvurmuşlar. 4 gün bağımlılık servisinde yatan hasta tedaviyi kendi isteğiyle sonlandırarak taburcu olmuş. Taburculuk sonrası alkol almaya aynı şekilde devam etmiş. Az yemek yediği için iyi beslenemediği söylendiğinde arada bir aldığı vitaminin yeterli olduğunu ve alkolün kendine zarar vermediğini söylermiş. Fiziksel bir rahatsızlığı olmayan hastanın muayenesinde hipotansiyonu (100/60) vardı; alt ekstremite derin tendon refleksleri azalmıştı. Duyu kusuru olmayan hastada DTR azalması alkolik nöropati belirtisi olarak düşünüldü. Laboratuar sonuçlarında hafif anemi ve trombositopeni (Hb:12;4; trombosit:134000) vardı. KCFT'de kronik alkol kullanımına uyan GGT ve AST (GGT:217; AST:57) yükseklikleri varken ALT ve ALP normaldi. Vitamin B12 ve folik asit düzeyleri normaldi. Hastanın kraniyel manyetik rezonans görüntülemesinde yaygın kortikal ve subkortikal atrofi ile bilateral hipokampal atrofisi olduğu saptandı (Şekil-1 ve Şekil-2). Detoksifikasyon tedavisiyle beraber bilinç bozukluğu düzeldikten sonra yapılan psikiyatrik muayenede künt duygulanım; yavaş konuşması vardı. Kendiliğinden konuşma başlatmıyor; sorulan sorulara kısa cevaplar veriyor; çoğu soruyu "normal" diye geçiştiriyordu. Bilmediği zaman uygun yanıtlar uydurdu; bu yanıtların doğru olmadığı ailesi tarafından öğrenildi; yani konfabulasyonları vardı. Duygudurumu anksiyeteliydi. Hastaya intravenöz hidrasyon ve detoksifikasyon tedavisi yanı sıra anksiyetesini ve aşermeyi azaltmak amacıyla sertralin 50

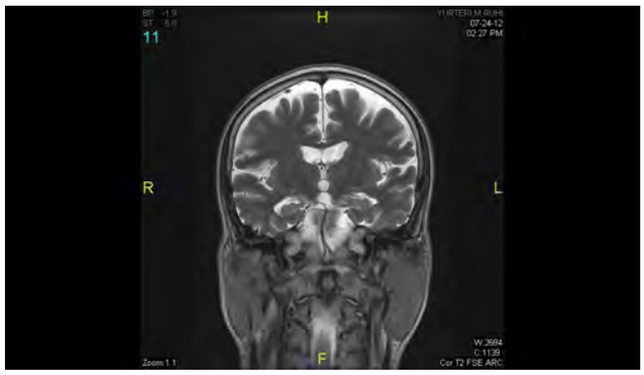

Şekil 1. Olguya ait kraniyel manyetik rezonans görüntüleme-koronal T2 kesit

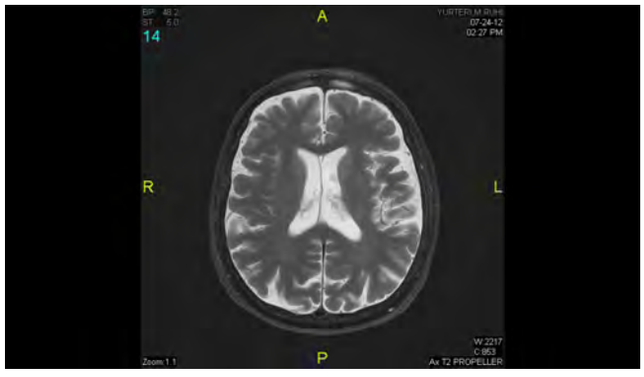

Şekil 2. Olguya ait kraniyel manyetik rezonans görüntüleme-aksiyel T2 kesit

mg başlandı. Tedavinin 2. gününde bilinç bozukluğu; 3. gününde ise nistagmusu düzeldi. Yatışta desteksiz yürüyemeyen hasta 4. günden sonra yürürken bir yere tutunmadı. Ataksisi 7. günde tam düzelirken serebellar muayenesinde tandem beceriksizliği vardı. Hastanın konfüzyonu düzeldikten sonra yapılan standardize minimental testinde 30 puan üzerinden 24 puan aldı. 2 puan oryantasyondan; 1 puan hesap yapmadan kaybeden hastanın kayıt hafızasında sorun yokken yakın hafızayı değerlendirmek amacıyla hatırlaması istenen 3 kelimeyi de hatırlayamadı. Görsel uzaysal bellek ve yürütücü işlevleri değerlendirmeyi amaçlayan saat çizme testinde 5 puan üzerinden 4 puan aldı. Hastanın söylenen şeyi hatırlaması istendiğinde kısa süre içerisinde unuttuğu ve yeni bilgileri belleğine kodlayamadığı gözlendi; yakın bellek bozukluğu belirgindi. Anterograd amnezisi olan hastanın kronik alkol kullanımı (40 yıl) da düşünüldüğünde Korsakoff sendromu tanısı koyuldu. Hastaya çekilen kranyal MRG'de hafif hipokampal atrofi ve yaygın kortikal atrofi görüldü (Şekil-1 ve 2). 7. günden sonra intravenöz hidrasyon ve detoksifikasyon sonlandırılırken kesilme belirtileri değerlendirilerek oral diazepam devam edildi. Hasta 10 gün sonrasında sertralin 100 mg; diazepam 10 mg ve multivitamin tedavisiyle taburcu edildi. Hasta 1 yıl boyunca oğluyla kontrollere geldi. İlk ay 10 günde bir görülen hastanın muayeneleri daha sonra ayda bir yapıldı. 1. ay sonundaki kontrolde kesilme belirtisi olmayan hastanın aşermesi hafif şiddetteydi. İşten 2 kez alkol alıp eve gelen hastaya ailesi alkol kullandırmamış; hasta da ısrarcı olmamış. Sertralin ve vitamin tedavisi devam edildi. 6. aydaki kontrolde önemli bir değişiklik olmamıştı; sorulan soruları "normal" diyerek cevapladı veya kısa cevaplar verdi. Anterograd amnezisi ve konfabulasyonları devam etmekteydi. Standardize minimental testinde 30 puan üzerinden 23 puan aldı; yakın bellek testinde hiçbir kelimeyi hatırlayamadı (0/3). Oğlu; babasının iş yapmakta çok zorlandığını; eksik ya da yanlış yaptığını; çoğu kez de onun yerine kendilerinin yaptığını söyledi. Bununla beraber babasının sakin olmasından ve uzun yıllar sonra beraber dışarı çıkmalarından memnuniyetini belirtti.

Tartışma

En sık nedeni alkol bağımlılığı olan Wernicke-Korsakoff sendromu önemli bir kronik amnezi nedenidir. En sık uzun yıllar alkol kullanan ve beslenmesi yetersiz kişilerde görülür. Sık görülen bir psikiyatrik bozukluk olan ve tedavi ile tam iyileşme oranları düşük bulunan alkol bağımlılığı sendromunda bellek bozukluğu başta olmak üzere birçok bilişsel işlev etkilenir. KS çoğu kez tedavisi mümkün olmayan bir hastalık olarak bilinir ve alkol bağımlılığında genellikle bilişsel bozukluk çok ilerlediğinde ensefalopati (WE) ortaya çıkmaktadır. KS ortaya çıkmadan hastaların bilişsel işlevleri genellikle değelendirilmemekte ve ensefalopatiyle beraber demans tanısı konmaktadır. Yavaş ve progresif seyreden Korsakoff olgularının da olduğu düşünüldüğünde bilişsel işlevlerin rutin değerlendirilmesi birçok hastaya erken tanı koyulmasını sağlayabilir. Ensefalopatiden sonra bellek bozukluğunun çoğu kez kalıcı olduğu için bu aşamaya gelmeden önce tedavi seçeneklerini düşünmek önemlidir [3]. Olgumuzdaki hastada olduğu gibi birçok hasta rehabilitasyon dışında tedavi seçeneği olmadığı zaman psikiyatri kliniğine getirilmektedir. Olgumuzda kişilik özelliklerinin de etkisiyle birçok olguda olduğu gibi alkol bağımlılığı inkar edilmiş ve bir kez ailenin baskısıyla tedavi girişimi olmuşsa da hasta tedaviyi yarıda bırakmıştır. R gibi tedaviye dirençli hastaların damgalanma korkusu olmadan başvurabilecekleri bağımlılık üniteleri olması hastaların tedaviye başvurma oranlarını arttırabilir. Bu hastada alkol kullanımı aynı düzeyde devam ettiği gibi zamanla beslenme sorunları ortaya çıkmış ve bilişsel bozukluk için predispozan bir etmen olmuştur. R'nin öyküde görüldüğü üzere 2 yıldır yavaş progresif ilerleyen bellek bozukluğu bulunmaktadır. Hastanın ailesi orta sosyokültürel düzeyde bir aileyken hastanın bilişsel bozukluğu nedeniyle psikiyatriye gelmesi için çabalamamışlardır. Hastanın öfkeli ve kolay ikna olmayan yapısının da bunda etkili olması muhtemeldir. Hastanın acil servise getirildiğindeki klinik durumu klasik bir Wernicke ensefalopati olgusudur. Wernicke ensefalopatisinin tedavisi tanı koyulduğu anda tiyamin enjeksiyonuna başlanması ve hastaya sık bilinç takibi yapılmasıdır [4]. Akut tedaviye başlandığında bellek bozukluğu düzelebilmektedir; çoğu hastada ise kalıcı amnezi oluşmaktadır. Bu hastada ensefalopati hastaneye getirilmeden 10 gün önce başlamış ve hızlı bir tedavi uygulanması mümkün olmamıştır. Ensefalopatinin 10. gününde hastaneye getirilen hastaya hemen tedavi başlanmış ve ensefalopati kısa sürede düzelmiştir. Bu hastada yavaş seyirli bir bilişsel bozukluk geliştiğinden erken tedaviye başlanmasının bellek bozukluğunu geri çevirebileceğini öngörmek mümkün olmasa da ensefalopati tedavisine geç başlandığında koma durumuna ilerleyen olgular bildirilmiştir. R'nin B vitamini desteği önceki yatışında detoksifikasyon sırasında verilmiş; tedaviye devam etmeyen R vitamin tedavisini de düzenli kullanmamıştır. Bilişsel bozukluğun yavaş ilerlediği dönemde psikiyatriye başvurulsa kalıcı amnezi büyük olasılıkla önelnebilirdi. R'nin öyküsü alkol bağımlılığında bilişsel bozuklukla ve ilerlemesiyle ilgili bilgilendirmenin de önemli olduğunu göstermiştir. Korsakoff amnezisinin kesin bir tedavisi olmayıp alkol kullanmamak bilişsel bozukluğun iler-

lememesi için en önemli faktördür [5]. Bilişsel bozukluğu azaltmak ya da hastanın işlevselliğini arttırmak için rahabilitasyon uygulanır. Gelişmiş ülkelerde sayılı merkezler bu hastalarda rehabilitasyon tedavisi uygulayabilirken ülkemizde rehabilitasyon olanağı çok sınırlıdır. Rehabilitasyonda yeni öğrenmeyi kolaylaştırmak için iyi yapılandırılmış bir ortam ve hatırlatıcı nesneler kullanılır; haftada birkaç seans uygulanabileceği gibi hastanın devamlı bakım aldığı merkezler de bulunmaktadır [4]. Ailesiyle yaşayan hastalarda ailenin hastalığın gidişiyle ilgili bilgilendirilmesi ve yaşam kalitesini arttırmak amacıyla evde büyük pencereler ve oklar kullanılması önerilmektedir. B ve C vitaminlerini içeren vitamin kompleksi ve magnezyum desteği verilir [4-5]. Rehabilitasyon tedavisindeki hastaların takibinde sosyal işlevselliklerinin ve bilgi işlemleme hızlarının arttığıyla ilgili az sayıda çalışma vardır [6]. Yine asetilkolinesteraz inhibitörlerinin bilişsel işlevleri düzelttiğine dair olgu bildirimleri bulunmakla beraber bu konuda yeterli bilgi yoktur. Korsakoff sendromu tedavisi günümüzde az sayıda hastada olumlu sonuçlar vermiştir ve bilişsel bozukluk ilerlemeden tanı koyulup önlem alınması dışında etkin bir tedavi yöntemi yoktur [7]. Bu durum hasta yakınlarında genellikle umutsuzluk hissettirmekte ve ailelere çaresizlik yaşatmaktadır. Olgumuzda önceden sinirli ve zor anlaşılan biri olması nedeniyle bu hastanın ailesinin daha az etkilendiği düşünülebilir. Hastalık sayesinde anlaşamadıkları birçok konunun tartışılmasına gerek kalmamış ve ileri düzeydeki bir aile içi çatışma hastanın bilişsel kaybı nedeniyle sonlanmıştır. Babasıyla ilişkisinin düzelmesinden memnun olan oğlu yeni bilgi öğrenemeyen babasıyla vakit geçirmekten keyif aldığını belirtmiştir. Bu olgu bir istisna olsa da KS birçok hasta ailesi için alkol bağımlılığının son aşamasında geri dönülmez bir son olmaktadır [8].

Sonuç olarak; KS sendromu psikiyatride kesin tedavisi olmayan ve hastaların aileleri için umutsuzluk oluşturan bir tanıdır. Alkolün bırakılması önleyici tek tedavi olsa da hastaların sık poliklinik kontrolüne çağrılması ve bilişsel bozukluk için risk altındaki gruba vitamin; magnezyum desteği verilmesi koruyucu olabilmektedir. Hastaların bilişsel değerlendirmesinin yapılması hem ensefalopati gelişmeden önlem alınmasını sağlayabilir; hem de hastanın tedaviye motivasyonunu arttırabilir. Hastaların damgalanma korkusuyla alkol tedavisinden kaçındıkları göz önünde bulundurulursa hastaların daha rahat ulaşabilecekleri danışma ve tedavi merkezlerinin açılması başvuru sayısını arttırabilir. Alkol kötüye kullanımı olanlarda koma durumunda Wernicke ensefalopatisinin akla gelmesi hayat kurtarıcı olabilir. Rehabilitasyon KS tanısı koyulduktan sonra hastaların sosyal işlevselliklerini arttırmak ve yeni beceri edinmelerini kolaylaştırmak için önemli bir tedavi yöntemidir [8]. Ülkemizde sınırlı sayıda merkez olup yeni rehabilitasyon merkezlerinin açılması hastaların topluma kazandırılması için gereklidir.

Çıkar Çakışması ve Finansman Beyanı

Bu çalışmada çıkar çakışması ve finansman destek alındığı beyan edilmemiştir.

Kaynaklar

1. Wong A; Moriarty KJ; Crompton S; Proctor D; Dermody E; Darling W. Wernicke–Korsakoff syndrome: who cares?. Gastroenterol Today 2007;17(2):46–9.
2. Gupta S; Warner J. Alcohol-related dementia: a 21st century silent epidemic?. Br J Psychiatry 2008;193:351–3.
3. Moscovitch M; Nadel L; Winocur G; Gilboa A; Rosenbaum RS. The cognitive neuroscience of remote episodic; semantic and spatial memory. Curr Opin Neurobiol 2006;16:179–90.
4. Bernardin F; Maheut-Bosser A; Paille F. Cognitive impairments in alcohol-dependent subjects. Front Psychiatry 2014; DOI: 10.3389/fpsyt.00078.
5. Stavro K; Pelletier J; Potvin S. Widespread and sustained cognitive deficits in alcoholism: a meta-analysis. Addict Biol. 2013;18(2):203-13.
6. Blansjaar BA; Takens H; Zwinderman AH. The course of alcohol amnestic disorder: a three-year follow-up study of clinical signs and social disabilities. Acta Psychiatr Scand 1992;86(3):240–6.
7. Kim KY; Ke V; Adkins LM. Donepezil for alcohol-related dementia: a case report. Pharmacotherapy 2004;24(3):419-21.
8. Gerridzen IJ; Goossensen MA. Patients with Korsakoff syndrome in nursing homes: characteristics; comorbidity; and use of psychotropic drugs. Int Psychogeriatr 2014;26(1):115-21.

How to cite this article:
Kokurcan A, Özel Kızıl ET. Case Report : A Relieved Family with the Diagnosis of Wernicke-Korsakoff Syndrome. J Clin Anal Med 2014;5(suppl 1): 49-52.