A Rare Cause of Recurrent Urinary Tract Infections, Female Urethral Diverticulum: A Case Report

Tekrarlayan İdrar Yolu Enfeksiyonlarının Nadir Bir Nedeni, Kadında Üretra Divertikülü: Olgu Sunumu

Taha Numan Yıkılmaz, Okan Baş, Halil Başar
Dr. Abdurrahman Yurtaslan Ankara Onkoloji Eğitim ve Araştırma Hastanesi Üroloji Kliniği, Ankara, Türkiye

Özet

Kadınlarda üretra divertikülü üretranın nadir görülen patolojilerindendir. Alt üriner sistem şikayetleri ve ağrılı cinsel ilişki en sık başvuru nedenidir. Bu olgu sunumunda sık idrar yolu enfeksiyonu ve vajinal kitle ile gelen kadın hasta sunulmuş ve güncel literatür kısaca gözden geçirilmiştir.

Anahtar Kelimeler

Üretra Divertikülü; Rekürren İdrar Yolu Enfeksiyonu; Üretra Hastalıkları

Abstract

A female urethral diverticulum is an uncommon pathologic entity. The most presentation of urethral diverticule has been described as lower urinary tract symptoms and dyspareunia. The case of female is presented, who consult with a vaginal mass and dyspareunia and current literature was reviewed.

Keywords

Urethral Diverticulum; Recurrent Urinary Tract Infection; Urethral Disease

DOI: 10.4328/JCAM.2707 Received: 05.08.2014 Accepted: 21.08.2014 Printed: 01.02.2014 J Clin Anal Med 2014;5(suppl 1): 55-7
Corresponding Author: Taha Numan Yıkılmaz, Dr. Abdurrahman Yurtaslan Ankara Onkoloji Eğitim ve Araştırma Hastanesi, Üroloji Kliniği, 06200, Ankara, Türkiye.
T.: +90 3123360909 F.: +90 3123340352 GSM: +905333468707 E-Mail: numanyikilmaz@gmail.com

Giriş

Üretra divertikülü periüretral fasyanın zayıflamasıyla üretral lümene doğru epitelize, kas dokusu içermeyen bir kavitenin oluşumudur. Genel popülasyonda %1-6 arasında görülmektedir. Erkeklerde daha sık görülmektedir. Hastalığa spesifik semptom yoktur. Dizüri, ağrılı cinsel ilişki ve terminal damlama sıklıkla görülmekte iken diğer hastalıklarda da aynı şikayetler bulunabilmektedir. Tekrarlayan idrar yolu enfeksiyonu, taş oluşumu ve maligniteye yol açabilmektedir. Fizik muayenede hastaların %84'ünde anterior vajinal duvarda ağrılı kitle palpe edilebilir [1]. Bu olgu sunumunda sık idrar yolu enfeksiyonu ve vajinal kitle ile başvuran 45 yaşında kadın hasta sunuldu.

Olgu Sunumu

Kırk beş yaşında kadın hasta sık idrar yolu enfeksiyonu ile kliniğimize başvurdu. Hastanın dizüri nedeniyle sık antibiyotik kullanımı hikayesi mevcuttu. Detaylı anamnezde disparoni, terminal damlama ve urge inkontinans şikayetinin mevcut olduğu öğrenildi. Fizik muayenede mesane boynuna yakın vajene minimal protrüde yaklaşık 3 cm lik kitle palpe edildi. Sistoüretroskopide distal üretraya açılan 1 cm çaplı ağzı bulunan divertikül görüldü (Resim 1). Hastaya voiding sistoüretrografi yapıldı. Üretra proksimalinde divertikül kesesi görüldü (Resim 2).

Hastaya transvajinal yoldan divertikül marsupializasyon (duvarın basit insizyonu ve kendi üzerine dikilmesi) uygulandı. Postoperatif 10. gün sondası çekilen hastada herhangi bir komplikasyon gelişmedi.

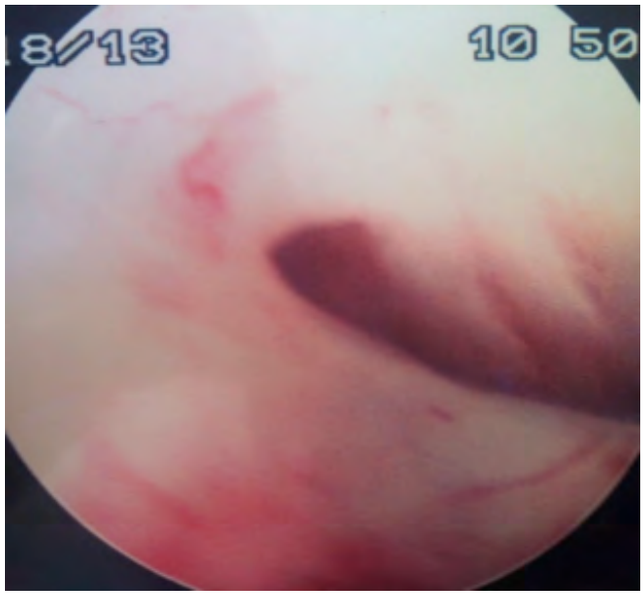

Resim 1. Distal üretraya açılan divertikül ağzının sistoüretroskopik görünümü

Tartışma

Üretra divertikülleri oluşum mekanizmalarına göre konjenital ve edinsel, lokalizasyonlarına göre erkeklerde anterior ve posterior üretra, kadınlarda ise ön, orta ve arka üretra divertikülleri şeklinde sınıflandırılmaktadır. Kadınlarda çoğunlukla edinsel nedenler görülmektedir. Oluşumu ile ilgili en çok kabul gören hipotez paraüretral bezlerde enfeksiyon sonucu periüretral abse oluşumu, absenin üretraya drenajı ve sonrasında kavitenin epitelize olmasıdır [2]. Bunun dışında travma, iyatrojenik nedenler ve tekrarlayan üretral enstrümantasyon etyolojide sayılabilmektedir.

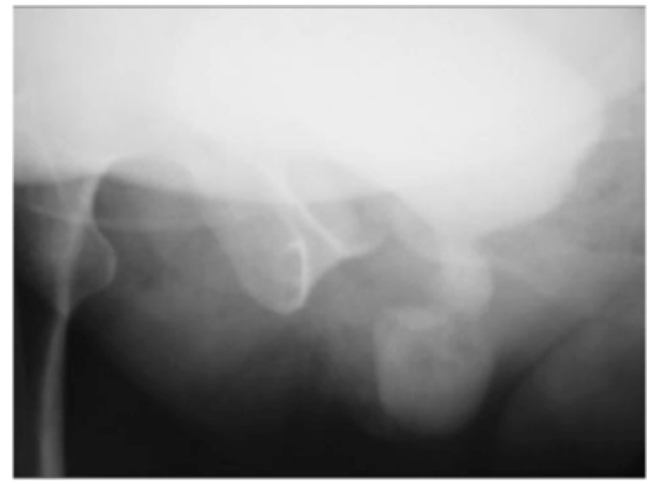

Resim2. Voiding sistoüretrografide opak maddenin divertikülü doldurması görülmektedir.

İdrar ekstravasyonuna neden olan durumlarda periüretral abse gelişebilir. Bu absenin dışarı drene olmasıyla üretrokütanöz fistül, üretraya doğru drenajıyla divertikül oluşumu gözlenebilir [3]. Kadın üretral divertikül zor tanı konulan bir hastalıktır. Özellikle 2. ve 3. dekatta sık görülmektedir. Çoğunlukla kronik enfeksiyonlar nedeniyle tekrarlayan antibiyotik kullanım öyküleri mevcuttur. Kadınların %48'inde primer semptom ağrı iken klasik triadı terminal damlama, ağrılı cinsel ilişki ve dizüridir [2]. En sık fizik muayene bulgusu anterior vajinal duvarda kistik kitledir [3]. Tanı amaçlı voiding sistoüretrografi, intravenöz ürografi, ultrasonografi ve manyetik rezonans görüntüleme (MRG) kullanılabilmektedir. Ancak en güvenilir tanı yöntemi sistoüretroskopi ile divertikül ağzının görülmesidir. Endorektal coil MRG ile küçük divertiküllerin sensitivitesi %70 ile 100 arasında iken spesifiteleri düşük görülmüştür [4]. Ultrasonografi noninvazif bir tekniktir. Sensitivitesi %86 ile 100 arasında değişmektedir ancak kişi bağımlı bir teknik olmasından dolayı küçük divertikülleri kaçırma olasılığı bulunmaktadır [5]. Sonuç olarak radyolojik yöntemlerin yanı sıra hastaya sistoskopi ile değerlendirilerek tanı konulmalı, Gardner kanal kisti, periüretral lezyonlar ve Skene paraüretral bez abseleri ayırıcı tanıda unutulmamalıdır.

Çoğunlukla tedavisi transvajinal yaklaşımla divertikülektomidir. Çoğunlukla supin litotomi pozisyonunda bu cerrahi uygulanmakta iken prone pozisyonda divertikülün daha iyi görüldüğünü belirten cerrahlarda vardır [6]. Raz tarafından da önerildiği gibi vajen anterior duvara ters U insizyon yapılması üst üste binen sütür hatları, fistül ve stenoz riskini azaltmaktadır. Bunun dışında vajinal transvers insizyon veya kavisli U insizyonda yapılabilir ancak birbirleri arasında çok fark bulunmamaktadır. Divertikülektomi sonrası üretra periüretral fasya ve vajinal duvarın sırayla kapatılması postoperatif inkontinans riskini azaltmaktadır [6]. Üretranın yakınında olan lezyonların cerrahisinde, mümkün olduğu kadar üretral submukozal alan korunmalıdır. Çünkü bu bölge, üretranın beslenmesinde çok önemlidir [7]. Çoğunlukla üriner kateter 10 gün tutulmaktadır, bazı yazarlar tek başına sistostomi veya üretral kateter ve sistostomi kombinasyonunu önermektedir.

Cerrahi sonrası dönemde fistül, stenoz, inkontinans ve alt üriner sistem semptomları gibi komplikasyonlar %3 ile 10 arasında rapor edilmiştir [8]. Altın standart tedavi seçeneği divertikülektomi olmakla birlikte Spence ve Duckett'ın vajinal marsupializas-

yonu ve divertikül boynunun endoskopik insizyonu gibi tekniklerde kullanılmaktadır. Riyach ve ark. yaptığı olgularda bu tekniklerin postoperatif idrar kaçırma riski yüksek olmasından ötürü çok tercih edilmemiştir [2]. Roehrborn'un eski bir çalışmasında 40 olguluk kadın üretral divertiküllü gruba tedavide Spence vajinal marsupializasyonu tekniği kullanılmış ve bu prosedürün yüksek başarı ve düşük morbiditeye sahip olduğu, bu yüzden distal üretral divertiküllü kadın hastalarda güvenle kullanılabileceği tavsiye edilmiştir [8]. Bu olguda da benzer olarak Spence vajinal marsupializasyon tekniğini kullandık ve herhangi bir komplikasyonla karşılaşmadık.

Sonuç

Üretra divertikülü, patogenezi tam olarak anlaşılamamış nadir görülen bir üretra hastalığıdır. Sıklıkla idrar yolu enfeksiyonu tanısı alan bu hastaların özellikle bu alanla ilgilenen ürolog ve jinekologlar tarafından değerlendirilmesi ve fazladan tedavilerden kaçınılması gerekmektedir.

Çıkar Çakışması ve Finansman Beyanı

Bu çalışmada çıkar çakışması ve finansman destek alındığı beyan edilmemiştir.

Kaynaklar

1. Özdereli K, Yüksel İ. Kadın üretra hastalıkları. Turkiye Klinikleri J Urology 2012;5(4):41-50.
2. Riyach O, Ahsaini M, Tazi MF, Mellas S, Stuurman-Wieringa R, Khallouk A, et al. Female urethral diverticulum: cases report and literature. Ann Surg Innov Res 2014;8(1):1. DOI: 10.1186/1750-1164-8-1.
3. Romanzi LJ, Groutz A, Blaivas JG. Urethral diverticulum in women: diverse presentations resulting in diagnostic delay and mismanagement. J Urol 2000;164(2):428-33.
4. Daneshgari F, Zimmern PE, Jacomides L. Magnetic resonance imaging detection of symptomatic noncommunicating intraurethral wall diverticula in women. J Urol 1999;161(4):1259-61
5. Siegel CL, Middleton WD, Teefey SA, Wainstein MA, McDougall EM, Klutke CG. Sonography of the female urethra. AJR Am J Roentgenol 1998;170(5):1269-74.
6. El Khader K, Ouali M, Nouri M, Koutani A, Hachimi M, Lakrissa A. Urethral diverticulosis in women. Analysis of 15 cases. Prog Urol 2001;11(1):97-102.
7. Fidan U, Kılıç E, Gamsızkan M, Fidan G. İatrojenik üretral defekt onarımı: olgu sunumu. J Clin Anal Med 2014; DOI: 10.4328/JCAM.797.
8. Hosseinzadeh K, Furlan A, Torabi M. Pre- and postoperative evaluation of urethral diverticulum. AJR Am J Roentgenol 2008;190(1):165-72.

How to cite this article:
Yıkılmaz TN, Baş O, Başar H. A Rare Cause of Recurrent Urinary Tract Infections, Female Urethral Diverticulum: A Case Report. J Clin Anal Med 2014;5(suppl 1): 55-7.