The Presentation of Rare Event: Left Non Recurrent Laryngeal Nevre

Nadir Bir Olgu Sunumu: Sol Non Rekürren Laringeal Sinir

Sol Non Rekürren Layngeal Sinir / Left Non Recurrent Laryngeal Nerve

Eyüp Murat Yılmaz, Samet Şahin, Ahmet Erdoğan, Hikmet Pehlevan
Ankara Numune Eğitim ve Araştırma Hastanesi Genel Cerrahi Hastanesi, Ankara, Türkiye

Özet

Tiroid ve paratiroid cerrahisinin en önemli ve en korkulan komplikasyonlarından birisi rekürren sinirin yaralanmasıdır.Bu yaralanmanın en önemli sebeplerinden biri anatomik seyrin varyasyon göstermesidir.İnferior laringeal sinir çok nadiren non rekürren laringeal sinir olabilir.Bu vakada sol tarafa yerleşmiş non rekürren laringeal sinir sunacağız.

Anahtar Kelimeler

Tiroid; Non Rekürren Laringeal Sinir; Sol

Abstract

One of the most important and feared complicacations of thyroid and parathyroid surgery is that recurrent nerve gets hurt.One of the most important causes of these injuries is to show anatomical variations of course. Inferior laryngeal nerve may very rarely non recurrent laryngeal nerve.In this case; we will provide on the left non recurrent laryngeal nerve.

Keywords

Thyroid; Non Recurrent Laryngeal Nerve; Left

DOI: 10.4328/JCAM.2723 Received: 13.08.2014 Accepted: 01.09.2014 Printed: 01.02.2014 J Clin Anal Med 2014;5(suppl 1): 73-5
Corresponding Author: Eyüp Murat Yılmaz, Ankara Numune Eğitim ve Araştırma Hastanesi Genel Cerrahi Hastanesi, Ankara, Türkiye.
GSM: +905056005995 E-Mail: drmyilmaz80@gmail.com

Giriş

Tiroid ve paratiroid cerrahisinin en önemli ve en korkulan komplikasyonlarından birisi rekürren sinirin yaralanmasıdır.Rekürren laringeal sinirler trakeanın her iki yanında bulunurlar ve larinkse girdikleri noktada Berry ligamanının hemen lateralinde yer alırlar. [1,2]. Nadiren inferior rekürren sinir non rekürren olabilir. Bu anomali sağda %0.6, solda %0.04 oranında görülür.Sinirin anatomik seyrindeki bu farklılıklar nedeni ile sinirin görünmesi ve korunması için iyi diseksiyonu şarttır. [3]. Bu yazıda benign tiroid patolojisi nedeniyle total tiroidektomi yaptığımız bir olguda sinir eksplorasyonu sırasında rastladığımız çok nadir saptanan sol tarafa lokalize non rekürren laringeal sinir olgusunu sunacağız.

Olgu Sunumu

Otuz yedi yaşında bayan hasta boyunda şişlik ve ellerinde titreme şikayeti ile Endokrinoloji polikliniğine başvurmuş.Yapılan tetkikler sonucunda toksik multinodüler guatr tanısı konan hastaya yapılan Endokrinoloji Konseyi sonucunda operasyon kararı alındı. Rutin preoperatif hazırlıkları yapılan hasta operasyona alındı. Operasyon esnasında hem sağ lob hem de sol loba standart rekürren laringeal sinir diseksiyonu yapıldı. Öncelikle lateral yaklaşımla inferior lateral arter komşuluğunda sinir arandı ancak sol lobda sinir bulunamadı. Bunun üzerine sinire zarar vermemek için diseksiyona devam ederek Berry ligamanı civarında sinir arandı ve sol lobda sinirin larenkse girdiği noktadan lokalizasyonu bulundu ve trasesi takip edilerek sinir ortaya kondu.(Şekil 1,2).Tip 1 non rekürren laringeal sinir anomalisi olduğu tespit edildi. Bilateral total tiroidektomi tamamlandı. Hasta postop 1. gün önerilerle komplikasyon gelişmeden taburcu edildi.

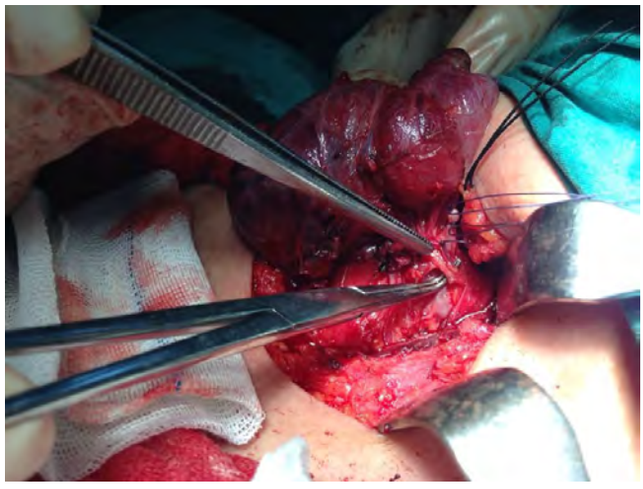

Şekil 1. Sol Non rekürren laringeal sinir

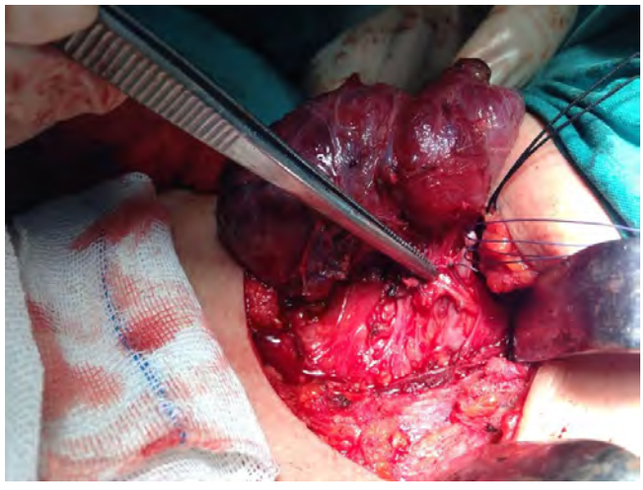

Şekil 2. Sol Non rekürren laringeal sinir

Tartışma

Tiroid cerrahisi 19.yüzyılın ortasına kadar %40 morbidite ile yapılmakta idi.Vasküler ve sinir yapıların normalden farklı olarak çeşitli varyasyonlarının olması bu morbiditeye katkıda bulunan faktörlerin başında gelmektedir[1].Rekürren laringeal sinirin yaklaşık 30 adet varyasyonu olduğu bilinmektedir. [2,4]. Bu varyasyonlar nedeni ile sinirin yaralanma riski operasyon esnasında deneyimli ellerde dahi %1-2 olarak bildirilmiştir. Bu varyasyonlar nedeniyle sinirin diseksiyonun yapılıp tam olarak görülmeden güvenli bir cerrahi yapılmasının güvenli bir girişim olmadığı düşünülmektedir. [5]. Nervus laringeus inferiorun eksplore edilmesinde sinire ulaşılabilecek en kolay nokta alt kutba yakın ve inferior tiroid arter ile yakın komşulukta seyrettiği bölgedir. Diseksiyonu daha zor olmakla beraber anatomik lokalizasyonun sabit olması nedeniyle Berry ligamanı düzeyinde de rekürren sinir gözlenebilir. [6].Nervus laringeus inferior çoğu zaman dallanmalar gösterebilir.Bu dallanmalar vagustan ayrıldıktan sonra olabildiği gibi berry ligamanına yaklaştığı lokalizasyonda da olabilmektedir. Çok ender olarak rekürren laringeal sinir servikal bölgede vagustan ayrılır ve nonrekürren laringeal sinir adını alır. Non rekürren laringeal sinir sağda %0,5-1 oranında görülürken solda daha nadir olarak görülmektedir. [2]. Bu anomalilere embriyonel hayatta oluşan vasküler anomaliler de eşlik eder. [1,7]. Non rekürren larengeal sinirin üç tipi mevcut. Tip -1: Süperior tiroid damarlarla yakın seyreder. Tip-2 (Tip-2A): İnferior tiroid artere paralel ve arterin süperiorunda transvers seyreder. Tip-3 (Tip-2B) İnferior tiroid artere paralel, inferior tiroid arter dalları arasından veya altından transvers seyreder. [8]. Bizim olgularımızda non rekürren laringeal sinir süperior tiroid damarlara paralel seyrederek direkt larinkse girmekteydi ve Tip I olarak değerlendirildi.Non rekürren sinir anomalileri genellikle sağ loba lokalize olmasına karşın bizim olgumuzda trakeanın sol tarafında karşımıza çıktı.

Non-rekürren laringeal sinir anomalisi asemptomatiktir, ameliyat esnasında sinir eksplorasyonu yapılır ise tanınıp korunabilir, aksi takdirde yaralanma riski çok yüksektir.Biz de normal lokalizasyonda siniri ortaya koyamadığımız için eksplorasyona devam ettik .Berry ligamanına dek diseksiyonu sürdürdüğümüzde Tip 1 non rekürren laringeal sinir anomalisi ile karşılaşıp bu traseyi karotis kılıfına kadar takip ederek siniri tamamen ortaya koyduk.

Sonuç olarak bir çok anomalisi olan rekürren laringeal sinir için tüm deneyimli cerrahlar tiroid ve paratiroid cerrahisi sırasında iyi bir diseksiyon yapılması ve sinirin tam ortaya konmasını önermektedir. Çok nadir de görülse non rekürren laringeal sinir anomalisi gibi durumlarda iyi bir diseksiyon sinir yaralanması riskini en aza indirecektir. [9]. Ayrıca günümüzde giderek yaygınlaşarak kullanılmakta olan tiroid cerrahisindeki sinir monitorizasyonun kullanılması da sinir yaralanması oranını minimuma düşürecektir. [10].

Çıkar Çakışması ve Finansman Beyanı

Bu çalışmada çıkar çakışması ve finansman destek alındığı beyan edilmemiştir.

Kaynaklar
1. John B. Hanks. Tiroid, in: Textbook of surgery. Edited by Sabiston.17nd Edition. Ankara: Nobel Tıp Kitapevleri; 2010.p.947-83.
2. Skandalakis JE, Skandalakis PN, Skandalakis LJ. Cerrahi Anatomi ve Teknik. 2nd Edition. İstanbul: Nobel Tıp Kitapevi; 2000.
3. Kocatürk S, Yıldırım A, Kunt T. Tiroidektomide nonrekürren sinir ve klinik önemi: Bir olgu sunumu. KBB Forum 2004;3(1):89-91.
4. İşgör A: Tiroid Hastalıkları ve Cerrahisi. İstanbul: Avrupa Kitapçılık; 2000.p.551-81.
5. Sadler GP, Clark OH, Von Heerden JA: Thyroid and parathyroid, In: Principles of surgery. Newyork: Mc Graw Hill, 1999.p.1661-715.
6. Friedrich T, Steinert M, Keitel R, Sattler B, Schönfelder M. Incidence of damage to the recurrent laryngeal nerve in surgical therapy of various thyroid gland diseases--a retrospective study. Zentralbl Chir 1998;123():25-9.
7. Pisanu A,Pili S,Uccheddu A, Non-recurrent-inferior laryngeal nevre. Chir Ital 2002;54(1):7-14.
8. Toniato A, Mazzarotto R, Piotto A, Bernante P, Pagetta C, Pelizzo MR. Identification of the nonrecurrent laryngeal nerve during thyroid surgery: 20-year experience. World J Surg 2004;28(7):659-61.
9. Aras A, Arslantürk H, Kotan Ç. Non-rekürren Laringeal Sinir. Van Tıp Dergisi 2001;8(1):8.
10. Marcus B, Edwards B, Yoo S, Byrne A, Gupta A, Kandrevas J, Bradford C, Chepeha DB, Teknos TN. Recurrent laryngeal nerve monitoring in thyroid and parathyroid surgery: the University of Mic higan experience. Laryngoscope 2003;113(2):356-61.

How to cite this article:
Yılmaz EM, Şahin S, Erdoğan A, Pehlevan H. The Presentation of Rare Event: Left Non Recurrent Laryngeal Nevre. J Clin Anal Med 2014;5(suppl 1): 73-5.