Five Different Cases and Associated Anomalies of Schizencephaly

Beş Farklı Şizensefali Olgusu ve Eşlik Eden Diğer Anomaliler

Beş Farklı Şizensefali Olgusu / Five Different Schizencephaly Cases

Murat Baykara[1], Nursel Yurttutan[1], Mürvet Yüksel[1], Şerif Işın[2]
[1]Kahramanmaraş Sütçü İmam University, Department of Radiology, Kahramanmaraş,
[2]Special İbn-i Sina Hospital, Department of Radiology, Osmaniye, Türkiye

11-15 Kasım 2014 Ulusal Radyoloji Kongresinde (Antalya) Poster Olarak Sunulmuştur.

Özet

Şizensefali kortikal yüzeyden ventriküle uzanan, displastik gri cevher ile döşeli beyin parankim yarıklarıdır. Kortikal gelişim bozukluğu olan pediatrik hastalardan oluşan yeni serilerde şizensefali tüm kortikal malformasyonların %5'ini oluşturmaktadır. Açık ve kapalı dudak şizensefali olmak üzere iki tipi vardır. Manyetik rezonans görüntüleme (MRG) şizensefalinin tanısında seçilecek yöntem olup şizensefaliye eşlik eden kortikal displazinin derecesi eşlik eden diğer anomaliler ve etiyolojide yer alan faktörler hakkında da bilgi verir. Bu yazıda 5 farklı şizensefali olgusu ve eşlik eden diğer serebral malformasyonlar MRG bulgularıyla birlikte sunulmuştur.

Anahtar Kelimeler

Şizensefali; Korpus Kallozum Agenezisi; Displastik Gri Cevher

Abstract

Schizencephaly is the brain parenchyma slits paved with dysplastic gray matter extending from cortical surface to the ventricle. In the new series consisting pediatric patients schizencephaly is composing 5% of all cortical development malformations. There are two types of schizencephaly including open and closed lip. Magnetic resonance imaging (MRI) is the method of choice in the diagnosis of schizencephaly. MRG gives information about degree of accompanying cortical dysplasia, accompanying other anomalies and factors involved in the etiology. Herein we report five different schizencephaly cases and accompanying other cerebral malformations with MRI findings.

Keywords

Schizencephaly; Corpus Callosum Agenesis; Dysplastic Gray Matter

DOI: 10.4328/JCAM.2732 Received: 20.08.2014 Accepted: 24.09.2014 Printed: 01.02.2014 J Clin Anal Med 2014;5(suppl 1): 91-3
Corresponding Author: Nursel Yurttutan, Kahramanmaraş Sütçüimam Üniversitesi, Radyoloji Anabilim Dalı, Kahramanmaraş, Türkiye.
GSM: +905300411141 E-Mail: raddrnursel@hotmail.com

Giriş

Şizensefali kortikal yüzeyden ventriküle (pia'dan epandime) uzanan, displastik gri cevher (GC) ile döşeli beyin parankim yarıklarıdır [1]. Bu yazıda 5 farklı şizensefali olgusu ve eşlik eden diğer serebral malformasyonlar MRG bulgularıyla birlikte sunulmuştur.

Olgu Sunumu 1

Nöbet geçirme öykü ve yakınması olan 18 yaşında erkek olgunun manyetik rezonans görüntüleme (MRG) incelemesinde; sol lateral ventrikül ön boynuzundan frontal loba ve mediyalde interhemisferik fissüre uzanım gösteren lateral duvarı kalın displastik GC ile döşeli kapalı dudak şizensefali ve eşlik eden korpus kallozum (KK) korpusunda belirgin incelme tespit edildi (Resim 1).

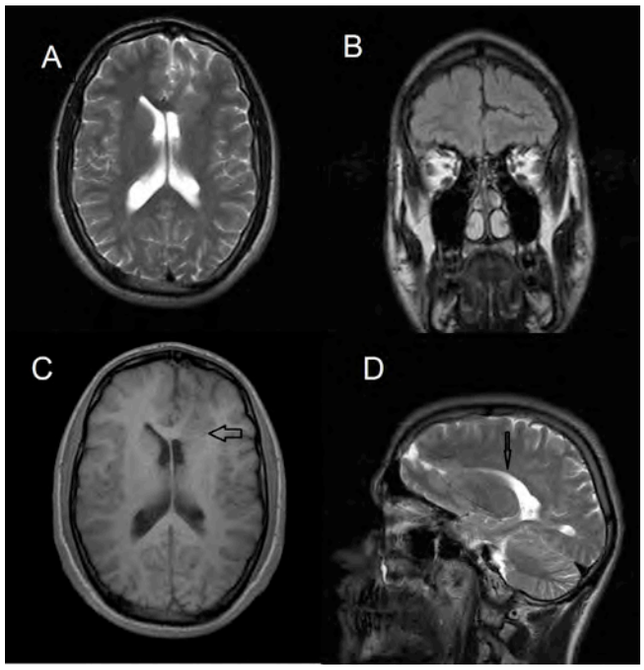

Resim 1. Aksiyel T2 ağırlıklı MRG görüntü (A) ve koronal FLAIR sekansında (B) sol lateral ventrikül ön boynuzundan frontal loba ve mediyalde interhemisferik fissüre uzanım gösteren kapalı dudak şizensefali görülmektedir. Aksiyel T1 ağırlıklı görüntü (C) lateral duvarı kalın displastik GC ile döşelidir (kalın ok). Sagital T2 ağırlıklı görüntüde (D) KK korpusunda belirgin incelme görülmektedir (ince ok).

Olgu Sunumu 2

Konvülziyon öykü ve yakınması olan 26 yaşında kadın olgunun MRG incelemesinde; KK agenezisi izlendi. Lateral ventrikül arka kesimlerinde belirgin olan genişleme ve paralelleşme, sağ ventrikül duvarında kalın displastik GC tabakası ve mediyal interhemisferik alana açılan açık dudaklı şizensefali vardı (Resim 2).

Olgu Sunumu 3

On yaşından beri sağ fokal başlangıçlı sekonder jeneralize tonik klonik nöbet yakınması olan 17 yaşında erkek olgunun fizik bakısında sağda hemiparezi ve derin tendon reflekslerinde hiperaktivite saptandı. MRG'de sol serebral hemisferin büyük bir kısmını dolduran, sol lateral ventrikül ile irtibatlı ve duvarı GC ile döşeli BOS intensitesinde açık dudaklı şizensefali bulguları izlendi. Solda kalvaryumda ekspansiyon ve kemikte incelme izlendi. Sol serebral hemisferde özellikle üst kesimlerde korteks displazikti. Ayrıca talamus ve her iki bazal gangliyon da displazik olarak izlendi. Sağ lateral ventrikül belirgin dilate izlendi. KK forme

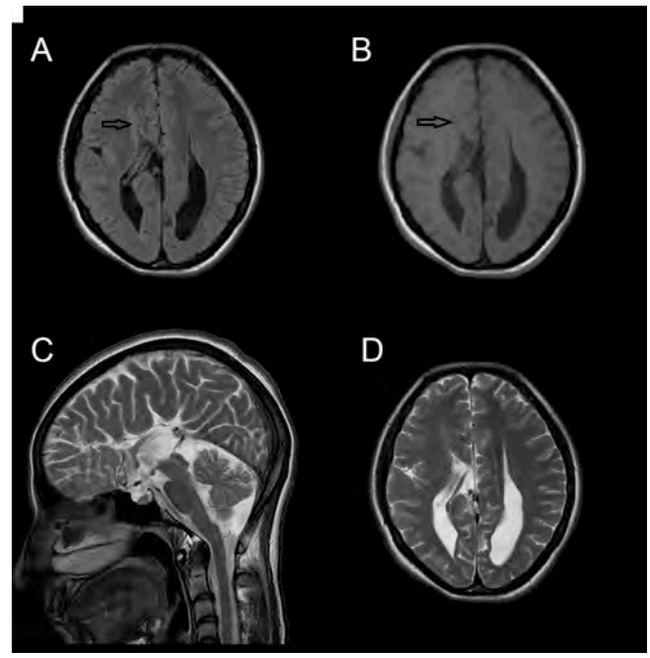

Resim 2. Aksiyel FLAIR sekansında (A) ve T1 ağırlıklı MRG görüntülerinde kalın displastik GC tabakası (ok) ile döşeli mediyal interhemisferik alana açılan açık dudaklı şizensefali görülmektedir. Sagital (B) ve aksiyel T2 ağırlıklı görüntülerde (C) eşlik eden KK agenezisi bulguları (lateral ventrikül arka kesimlerinde belirgin olan genişleme ve paralelleşme) görülmektedir.

ancak displastik olarak izlendi. Posterior fossada solda araknoid kist mevcuttu (Resim 3).

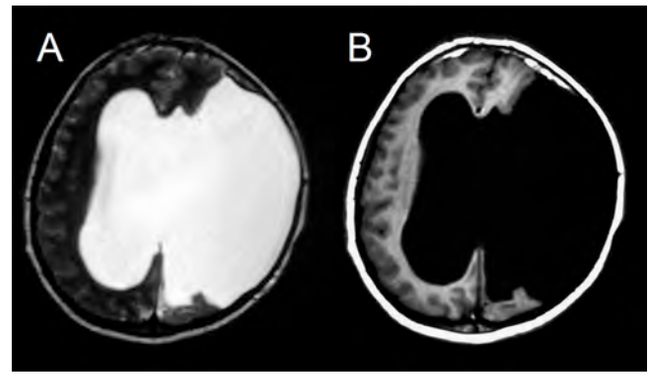

Resim 3. Aksiyel T2 (A) ve T1 ağırlıklı MRG görüntülerinde (B) sol serebral hemisferin büyük bir kısmını dolduran, sol lateral ventrikül ile irtibatlı ve duvarı GC ile döşeli BOS intensitesinde açık dudaklı şizensefali ve solda komşu kalvaryal kemikte incelme görülmektedir.

Olgu Sunumu 4

Sol el ve ayağını kullanamama öyküsü olan 14 aylık kız olgunun fizik bakısında sol hemiparezi saptandı. MRG'de sağ frontal lobda posteriorda, duvarı gri cevher ile döşeli kapalı dudaklı şizensefali anomalisi mevcuttu. Çevre korteks displazikti. KK forme, ancak normalden ince olarak izlendi (Resim 4).

Olgu Sunumu 5

Gelişme geriliği ve konvülziyon öyküsü olan 11 aylık kız olgunun MRG incelemesinde sol oksipital horndan silviyan,fissüre kadar uzanan duvarı GC ile çevrili yarık şeklinde açık dudaklı şizensefali izlendi. Ventrikül duvarları malforme idi (Resim 5).

Tartışma

Şizensefali, serebral hemisferlerde gri cevher hattı ile çevrili yarıkların pial yüzeyden, lateral ventrikülün epandimal yüzeyine uzanmasıyla karakterize yapısal beyin anomalisidir. Ya-

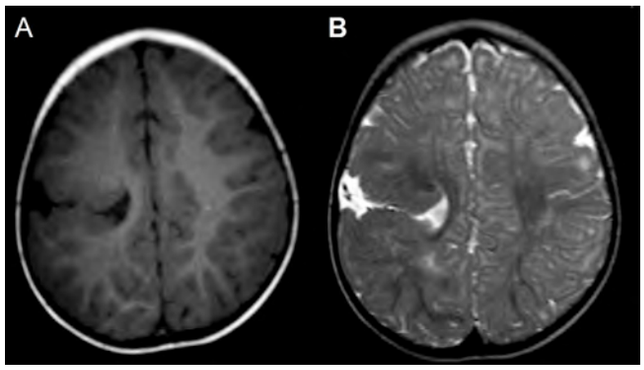

Resim 4. Aksiyel T1 (A) ve T2 ağırlıklı MRG görüntülerinde (B) sağ frontal lobda posteriorda, duvarı gri cevher ile döşeli kapalı dudaklı şizensefali anomalisi ve çevre kortekste displazi görülmektedir (oklar).

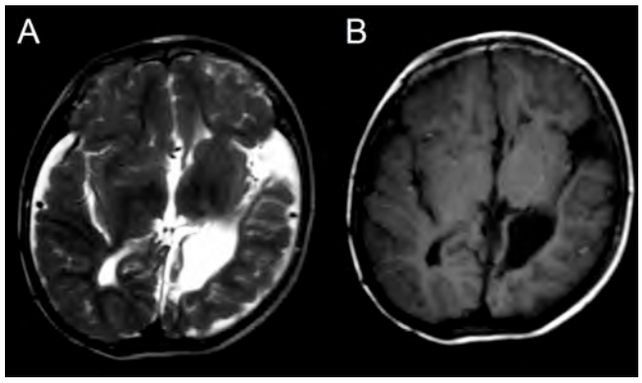

Resim 5. Aksiyel T2 (A) ve T1 ağırlıklı MRG görüntülerinde (B) sol oksipital horndan silviyan,fissüre kadar uzanan duvarı GC ile çevrili yarık şeklinde açık dudaklı şizensefali görülmektedir.

rık dudakları yanyana gelebilir (kapalı tip veya tip 1 şizensefali) veya dudaklar birbirinden ayrı olabilir ve beyin omurilik sıvısı (BOS) yarıkları doldurabilir (açık tip veya tip 2 şizensefali). Yarığı çevreleyen serebral korteks normal veya polimikrogiri formunda olabilir [2].

Kortikal gelişim bozukluğu olan pediatrik hastalardan oluşan yeni serilerde şizensefali tüm kortikal malformasyonların %5'ini oluşturmaktadır [3].

Şizensefalinin patogenezi henüz tam olarak bilinmemektedir. Otörlerin çoğu, gebeliğin 8-16. haftalarındaki nöronal migrasyon bozukluğuna bağlı olarak oluştuğunu ileri sürmektedirler [4]. Gerçek etiyoloji vakaların çoğunda kesin değildir. Annedeki prenatal sorunlar bu grupta sıktır. İskemik kortikal zedelenmeler, CMV, toksik ve genetik nedenler sorumlu faktörler olarak değerlendirilmiştir. Plesantal kanamaya bağlı fetal hipotansiyon, vasküler problemler, otoimmün trombositopeni şizensefaliye neden olabilir [2].

Yarıklar unilateral veya bilateral olabilir. Sıklıkla pre ve postsantral girus bölgesinde görülür. Daha nadir olarak da, oksipital, prefrontal ve temporal loblarda meydana gelir [5].

Hastalarda nöbet, hemiparazi, değişik derecelerde gelişme geriliği mevcuttur. Genellikle ağır entelektüel bozukluk, spastik tetrapleji ve körlükle sonuçlanır [6].

Ayırıcı tanıda psödoporensefali, araknoid kist ve kistik tümörler göz önünde bulundurulmalıdır [7].

MRG'de tutulan hemisferde, subaraknoid mesafeden ventriküle kadar uzanan, gri cevher ile döşeli yarık görülür. Yarığa komşu korteksin giral paterni anormaldir. Unilateral Şizensefalide karşı hemisferde kortikal displazi bulunabilir. Pakigiri, polimikrogiri, gri cevher heterotopisi, septum pellusidum yokluğu, korpus kallozum agenezisi, ventrikülomegali ve optik sinir hipoplazisi sıklıkla eşlik eden serebral malformasyonlardır [6].

MRG şizensefalinin tanısında seçilecek yöntemdir ve MRG'de; şizensefali tek taraflı veya iki taraflı, kapalı veya açık tip, izole veya diğer beyin anormallikleri (gri cevher heterotopisi, korpus kallozum veya septum pellusidum agenezisi, septo optik displazi gibi) ile birlikte olabilir. Şizensefali yarığı her zaman polimikrigirik gri cevher ile sarılmıştır ve lateral ventrikülden beyin yüzeyine kadar uzanır. Ventrikül duvarındaki çukurlanma yarık ile ventrikülün birleştiğinin işaretidir [8].

Kapalı tip şizensefalide, yarığın duvarı bir diğeri ile birleşir ve BOS alanı silinmiştir. Ventriküler duvarda yarığın ventriküle girdiği yerde çukurluk görülebilir. Açık tip şizensefalide ise yarıklar birbiri ile ayrılmış ve BOS ile dolmuştur. Büyük damarlar sıklıkla BOS içinde görülür [3]. Kortikal giral yapı yarığın bir veya iki tarafında displazik olabilir. Subepandimal heterotopi yarığa komşu lateral ventrikülde bir hat yapabilir [2]. Kapalı tip şizensefali PMG'den ve açık tip şizensefali porensefaliden ayrılmalıdır. Porensefalik kist düz duvarlı kavite gibi görülür ve iç yapılar yoktur, beyaz cevher hattı vardır. Ağır iki taraflı şizensefali hidranensefali ile benzerlik gösterebilir [3]. Sık olmayarak açık tip şizensefalili hastalar, şizensefali ile aynı tarafta genişlemiş hemikranyuma sahip olabilirler [2]. Korpus kallozum agenezisi ve yoğun kortikal disgenezi alanları, sıklıkla iki taraflı açık tip şizensefrali ile birlikte olabilir. Septum pellisidum şizensefalili hastaların % 80-90'ında yoktur [8].

Şizensefalinin tedavisi, eşlik eden klinik bulgularla ilişkilidir. İlerleyici obstrüktif hidrosefali gelişen açık tip şizensefali hastalarında ventriküloperitoneal şantın kullanımı gerekebilir. Fokal tip epilepsi antiepileptik tedavi yaklaşımı ile tedavi edilebilir. Seçilmiş vakalarda epilepsi için cerrahi tedavi yaklaşımı değerlendirilebilir [3].

Sonuç

Şizensefali, santral sinir sisteminin nadir görülen migrasyon anomalisi olup günümüzde tanı için MRG kullanılmaktadır. MRG Şizensefaliye eşlik eden kortikal displazinin derecesi ve etiyolojide yer alan faktörler hakkında da bilgi verir.

Çıkar Çakışması ve Finansman Beyanı

Bu çalışmada çıkar çakışması ve finansman destek alındığı beyan edilmemiştir.

Kaynaklar

1. Osborn AG, Karen L, Salzman A, James Barkovich, editors. Diagnostic Imaging Brain. Canada: Friesens, Altona, Manitoba 2013.p.1-79.
2. Barkovich AJ, Gressens P, Evrard P. Formation, maturation, and disorders of brain neocortex. AJNR Am J Neuroradiol 1992;13(2):423-46.
3. Barth PG and International Child Neurology Association editors. Disorders of neuronal migration. International review of child neurology series. London: Mac Keith Press for the International Child Neurology Association; 2003.p.205.
4. Sarnat HB, Curatolo P. Malformations of the nervous system. Handbook of clinical neurology. Edinburgh: New York: Elsevier; 2008.p.644.
5. Barkovich AJ, Kios BO. Schizencephaly: correlation of clinical findings with MR characteristics. AJNR Am J Neuroradiol 1992;13(1):85-94.
6. Barkovich AJ editor. Pediatric neuroimaging. Contemporary neuroimaging. New York: Raven Press; 1990.p.355.
7. Barkovich AJ, Kuzniecky RI, Jackson GD, Guerrini R, Dobyns WB. Classification system for malformations of cortical development: update 2001. Neurology 2001;57(12): 2168-78.
8. Curry CJ, Lammer EJ, Nelson V, Shaw GM. Schizencephaly: heterogeneous etiologies in a population of 4 million California births. Am J Med Genet A 2005;137(2):181-9.

How to cite this article:

Baykara M, Yurttutan N, Yüksel M, Işın Ş. Five Different Cases and Associated Anomalies of Schizencephaly. J Clin Anal Med 2014;5(suppl 1): 91-3.