Testicular Epidermoid Cyst: A Case Report

Testiküler Epidermoid Kist: Olgu Sunumu

Testiküler Epidermoid Kist / Testicular Epidermoid Cyst

Güven Erbay[1], Binhan Kağan Aktaş[1], Serra Kayaçetin[2], Cüneyt Özden[1], Süleyman Tağcı[1]
[1]Üroloji Kliniği, [2]Patoloji Kliniği, Ankara Numune Eğitim ve Araştırma Hastanesi, Ankara, Türkiye

Özet

Testiküler epidermoid kistler nadir görülen benign vasıftaki tümörlerdir. Klinik olarak malign tümörlerden ayrımı oldukça zor olduğundan, testiküler epidermoid kist tanısı genellikle radikal ingüinal orşiektomi sonrası histopatolojik olarak konulmaktadır. Bu makalede testiküler kitle ile başvuran ve yüksek inguinal orşiektomi yaptığımız bir sol testiküler epidermoid kist olgusu sunulmuştur.

Anahtar Kelimeler

Epidermoid Kist; Testis; Testis Tümörleri

Abstract

Testicular epidermoid cysts are rare benign tumors. They are usually diagnosed histopathologically following radical inguinal orchiectomy since testicular epidermoid cysts can be very difficult to distinguish clinically from malignant tumors. In this article, we report a case of left testicular epidermoid cyst who was presented with testicular mass, and treated with high inguinal orchiectomy.

Keywords

Epidermoid Cyst; Testis; Testis Neoplasms

DOI: 10.4328/JCAM.2851 Received: 26.09.2014 Accepted: 14.10.2014 Printed: 01.02.2014 J Clin Anal Med 2014;5(suppl 1): 102-4
Corresponding Author: Binhan Kağan Aktaş, Ankara Numune Hastanesi, Üroloji Kliniği, Ülkü Mahallesi, Talatpaşa Bulvarı, No:5, 06100, Altındağ, Ankara, Türkiye.
T.: +90 3123605181 F.: +90 3123114340 E-Mail: kaanaktas73@hotmail.com

Giriş

Epidermoid kistler tüm testiküler neoplazmların %1'inden daha azını oluşturan benign testis tümörleridir. Seminifer tübül hücreleri, rete testis epiteli ya da mezotel hücrelerinin skuamöz metaplazisi sonucu geliştiğine ya da monodermal teratom olduğuna dair hipotezler mevcuttur. Testiküler epidermoid kistler 3-77 yaşlar arasında görülebilmekle birlikte, sıklıkla 20-40 yaş aralığında görülmektedir [1]. Klinik olarak malign testis tümörlerinden ayrımı zor olduğundan tanı genellikle radikal orşiektomi sonrası konulur [2]. Bu makalede kliniğimize sol testiküler kitle ile başvuran, inguinal orşiektomi yaptığımız ve patolojik tanısı testiküler epidermoid kist olarak raporlanan bir olgumuzun tanı ve tedavisi literatür eşliğinde tartışılmıştır.

Olgu Sunumu

Yaklaşık 3 aydır sol testis kitlesi mevcut olan 18 yaşındaki erkek hasta Mayıs 2014 tarihinde polikliniğimize başvurdu. Hastanın özgeçmişinde ve soy geçmişinde özellik yoktu. Ayrıca travma, geçirilmiş testis cerrahisi veya cinsel yolla bulaşan hastalık öyküsü de bulunmuyordu. Fizik muayenede sol testis orta-alt kısmında, sınırı testisten ayırt edilemeyen, yaklaşık 2 cm çapında, sert kitle palpe edildi. Skrotal renkli Doppler ultrasonografi (USG) "sol testis orta-alt kesim içerisinde, çevresinde kalsifikasyonlar bulunan, belirgin internal kanlanma göstermeyen, 15x12x10 mm boyutlarında, hipoekoik, heterojen görünümlü kitle, sol testiküler vende reflü akım (varikosel) ve her iki testiste mikrolitiazis odakları" olarak rapor edildi [Resim 1]. Hastanın



Resim 1. USG'de hipoekoik, heterojen görünümlü sol testis kitlesi.

rutin biyokimya, serum alfa-fetoprotein (αFP), beta-human koryonik gonadotropin (β-HCG) ve laktik asit dehidrogenaz (LDH) değerleri normal sınırlarda idi. Hastaya malign testis tümörü ön tanısı ile sol inguinal orşiektomi operasyonu yapıldı.Makroskopik histopatolojik incelemede "testis kapsülüne bitişik, 1,7x1,4x1,3 cm boyutlarında, kirli beyaz, sarı renkli, sert kıvamlı kitle" tespit edildi. Mikroskopik incelemede "testis parankimi tarafından yer yer baskılanmış, içerisinde lameller ve keratinöz materyal izlenen, çok katlı yassı epitelle çevrili, kistik yapı, kist içerisinde yabancı cisim tipi dev hücre reaksiyonu, kalsifikasyon ve osifikasyon bulguları" tespit edildi ve kistik kitlenin patolojisi "epidermoid kist" olarak raporlandı [Resim 2]. Post-operatif herhangi bir komplikasyon gelişmeyen hasta operasyonun ertesi gün taburcu edildi. Ek tedaviye gerek görülmedi. Hastanın post-operatif 3.aydaki takibinde patolojik bulguya rastlanılmadı.

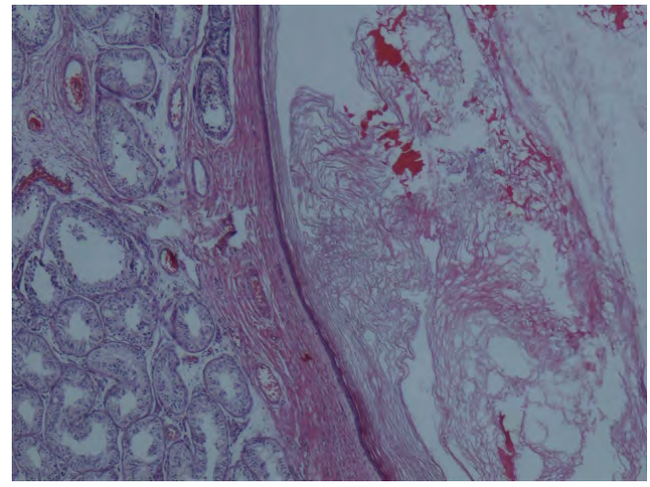

Resim 2. İçerisinde yabancı cisim tipi dev hücre reaksiyonu, kalsifikasyon ve osifikasyon bulguları tespit edilen testiküler epidermoid kist (H&E, x40).

Tartışma

Epidermoid kistler genel olarak hasta tarafından ağrısız kitle olarak farkedilirler ya da rutin fizik muayene sırasında tespit edilirler. Testiküler epidermoid kistler yetişkin testis tümörlerinin yaklaşık %1'ini, pediatrik testiküler tümörlerin ise %3'ünü oluşturmaktadır. Her yaşta görülebilmekle birlikte en sık 20-40 yaş aralığında görülmektedir ve bizim olgumuzun aksine genellikle sağ testis yerleşimlidir [2]. Çok değişik boyutlarda olmakla birlikte genellikle 1-3 cm arasındadır, bilateral görülme ihtimali ise zayıftır. Testiküler epidermoid kistlerin histolojik orijinleri tartışmalı olmakla birlikte, bazı yazarlar bu tümörlerin germ hücrelerinden köken aldığını savunmaktadır [3]. Gardner sendromlu, Klinefelter sendromlu veya kriptorşidizmli hastalarda multiple intratestiküler epidermoid kist vakaları bildirilmiştir [4]. Testiküler epidermoid kistlerde bizim olgumuzda da olduğu gibi αFP ve β-HCG gibi tümör markerları negatiftir, benign seyirlidir, lokal nüks veya uzak metastaza rastlanmaz [2]. Benign epidermoid kistleri malign testis tümörlerinden ayırt etmek, fazladan tedavi olan orşiektomiyi önleyebilmek adına oldukça önemlidir. Ancak, epidermoid kistlerin radyolojik görünümü karakteristik olmakla birlikte patognomonik değildir. Doppler USG'de kanlanma göstermeyen, hiperekojenik bir alanla çevrili, santrali hipoekoik, soğan zarına benzetilen görünüm epidermoid kist için karakteristik bulgudur. Manyetik rezonans görüntülemede ise kontrast tutulumu olmayan, kalkan veya öküz gözü şeklinde tariflenen bir lezyon olarak görüntü verebilir [5]. Negatif tümör markerları, Doppler USG'de soğan zarı görünümü ve avasküler lezyon, testiküler epidermoid kisti diğer germ hücreli tümörlerden ayırt etmede faydalı olmakla birlikte malignensi varlığını ekarte ettiremez [2].

Anamnez, fizik muayene bulguları, normal αFP ve β-HCG düzeyleri ve karakteristik radyolojik bulgular varlığında, eksize edilen kistin ve çevre parankimden alınan 2 biyopsinin frozen incelemesinde teratomatöz komponentlerin ve intratübüler germ hücre neoplazilerinin olmaması şartıyla; epidermoid kistlerin günümüzde kabul görmüş tedavi şekli testis koruyucu cerrahidir [6,7]. Fakat literatürde kitleden intraoperatif frozen inceleme istenen ve epidermoid kist olarak rapor edilen, bunun üzerine testis koruyucu cerrahi uygulanan bir vakanın 5 yıllık takibinde aynı kitle üzerinde saf seminom geliştiğini bildiren bir yayın mevcuttur [8]. Bu nedenle epidermoid kist ve benzeri benign testis kit-

lelerine yetişkinlerde çoğunlukla daha agresiv tedavi yapılmaktadır. Çok nadir görüldüğü için epidermoid kist tanısının öncelikle akla gelmemesi, puberte sonrası tespit edilen testis tümörlerinin %95 ihtimalle malign olması, görüntüleme yöntemlerinin patognomonik olmaması ve literatürde de belirtildiği gibi frozen sonrası testis koruyucu cerrahi uygulanan hastanın takibinde malignite gelişebilmesi gibi diğer nedenler de agresiv tedavi kararını desteklemektedir [2].

Sonuç

Anamnez, fizik muayene, laboratuvar ve USG bulguları ile testisin germ hücre neoplazilerinden kesin olarak ayrımı yapılamayan ve malignite şüphesi bulunan hastamıza puberte sonrası dönemde olması nedeniyle inguinal orşiektomi yaptık. Fakat testis boyutları uzun süredir değişmeyen, negatif tümör markerları olan, görüntüleme yöntemleriyle benign natürde olduğu desteklenen ve frozen kesitlerle epidermoid kist tanısı konan çocukluk çağındaki hastalarda testis koruyucu cerrahi de her zaman akılda bulundurulması gereken bir seçenektir.

Çıkar Çakışması ve Finansman Beyanı

Bu çalışmada çıkar çakışması ve finansman destek alındığı beyan edilmemiştir.

Kaynaklar

1. Behzatoğlu K, Bahadır B, Toktaş G, Sarı C, Ünlü Y, Topçuoğlu C. Testiste epidermoid kist (Olgu sunumu). Turk Patol Derg 2001;17(3-4):87-9.
2. Walsh C, Rushton HG. Diagnosis and management of teratomas and epidermoid cysts. Urol Clin North Am 2000;27(3):509-18.
3. Rubenstein RA, Dogra VS, Seftel AD, Resnick MI. Benign intrascrotal lesions. J Urol 2004;171(5):1765-72.
4. Yoshida T, Takao T, Tsujimura A, Tomita H, Aozasa K, Okuyama A. Testicular epidermoid cyst in Klinefelter's syndrome. Int J Urol 2006;13(4):478-80.
5. Pires-Gonçalves L, Silva C, Teixeira M, Costa-Dias S, Sousa-Mendes V. Testicular epidermoid cyst - Ultrasound and MR typical findings with macroscopy correlation. Int Braz J Urol 2011;37(4):534-5.
6. Su CM, Lee YL, Huang SP, Chou YH, Huang CH. Testicular sparing surgery for bilateral epidermoid cyst of the testis: a case report. Kaohsiung J Med Sci 2004;20(2):83-5.
7. Valla JS. Testis-sparing surgery for benign testicular tumors in children. J Urol 2001;165(6 Pt 2):2280-3.
8. Woo LL, Curtis MR, Cohen MB, Sandlow JI. Development of seminoma following conservative treatment of testicular epidermoid cyst. J Urol 2001;165(5):1635-6.

How to cite this article:
Erbay G, Aktaş BK, Kayaçetin S, Özden C, Tağcı S. Testicular Epidermoid Cyst: A Case Report. J Clin Anal Med 2014;5(suppl 1): 102-4.