

Esophageal Foreign Bodies

Özofagus Yabancı Cisimleri

Özofagus Yabancı Cisimleri / Esophageal Foreign Bodies

Ufuk Çobanoğlu[1], Selvi Aşker[2], Fuat Sayır[3]
[1]Göğüs Cerrahisi AD., [2]Göğüs Hastalıkları AD., [3]Göğüs Cerrahisi AD.
Yüzüncü Yıl Üniversitesi Tıp Fakültesi, Van, Türkiye

Özet

Özofagus yabancı cisimleri çocuklarda ve erişkin yaş grubunda sık olarak karşılaşılan ve aynı zamanda ciddi morbidite ve mortaliteye neden olabilecek önemli bir sorundur. Bu nedenle özofagus yabancı cisimlerinin erken tanı ve tedavisi hayatı tehdit eden komplikasyonların önlenmesi bakımından çok önemlidir. Çocukluk çağında metal paralar, oyuncak parçaları ön planda iken, erişkin yaşlarda kemik ve et lokmaları öne çıkar. Özofagus yabancı cisimlerinin %70'i krikofaringeus kası seviyesinde, %15'i torasik özofagusta ve %15'i ise gastroözofagial bileşkede yerleşir. Yutulan nesnenin şekline, yapısına, yerleşim yerine, hastanın yaşı ve yabancı cismin yol açtığı komplikasyonlara bağlı olarak değişik semptomlar görülebilir. Tedavide gecikme, özofagus perforasyonu ve altta yatan özofagial bir hastalık olması kötü prognostik faktörlerdir. Tedavide gözlem, Foley kateter, rijit veya fleksibl özofagoskopi ve Magill forseps ile yabancı cismin çıkartılması, yabancı cismin mideye itilmesi, intravenöz glukagon verilmesi ve cerrahi gibi yöntemler kullanılabilir. Rijit özofagoskopi, özofagus yabancı cisimlerinin tanı ve tedavisinde etkili ve güvenli bir yöntemdir. Göğüs cerrahlarının klinik ve endoskopik tecrübelerinin artmasıyla son yıllarda özofagus yabancı cisimlerine bağlı morbidite ve mortalite azalmıştır. Çocukluk çağının bu grup acillerinin büyük bir bölümü önlenebilir. Bu konuda aile eğitimi oldukça önemlidir.

Anahtar Kelimeler

Özofagus; Yabancı Cisim; Tanı; Tedavi

Abstract

Esophageal foreign body aspiration is a common event which can cause serious morbidity and mortality in the children and adult population. For that reason, early diagnosis and treatment are crucial for preventing these life threateining complications. Children most often ingest coins and toys whereas adults commonly tend to have problems with meat and bones. Esophageal foreign bodies are located at the cricopharyngeus muscle level in 70%, the thoracic esophagus in 15% and the gastroesophageal junction in the remaining 15%. Symptoms can vary according to the shape and structure of the ingested object, type of location, patient's age and complications caused by the foreign body. Delay in treatment, esophageal perforation and an underlying esophageal disease are poor prognostic factors. In treatment, observation, foley catheter, rigid or flexible esophagoscopy and removing the foreign body with a Magill forceps, pushing the foreign body into the stomach, giving intravenous glucagon and surgical treatment methods can be used. Rigid esophagoscopy is an effective and safe procedure for foreign body diagnosis and removal. Improved endoscopic experience and clinical management of thoracic surgeons led to reduced morbidity and mortality in recent years. Most of those emergencies of childhood are preventable. Family education is very important.

Keywords

Esophagus; Foreign Body; Diagnosis; Treatment

DOI: 10.4328/JCAM.2538 Received: 06.05.2014 Accepted: 20.05.2014 Printed: 01.04.2014 J Clin Anal Med 2014;5(suppl 2): 234-9
Corresponding Author: Ufuk Çobanoğlu, Yüzüncü Yıl Üniversitesi Tıp Fakültesi, Dursun Odabaş Tıp Merkezi Göğüs Cerrahisi Ana Bilim Dalı, Van, Türkiye.
GSM: +905362199397 F.: +90 4322168352 E-Mail: drucobanoglu@hotmail.com

Giriş

Özofagus yabancı cisimleri çocuklarda ve erişkin yaş grubunda sık olarak karşılaşılan, ciddi morbidite ve mortaliteye neden olabilen güncel bir sorundur. Ülkemiz için istatistiksel sayı verilememekle birlikte, sadece Amerika Birleşik Devletleri'nde özofagus yabancı cismine bağlı olarak bir yılda yaklaşık olarak 1500-1600 ölüm vakası bildirilmektedir[1].

Tüm gastrointestinal yabancı cisimlerin %28-68'ini özofagus yabancı cisimleri oluşturur[1]. Üst gastrointestinal sistemin en dar yeri özofagustur. Bu nedenle yabancı cisim yutulması sonucu takılmalar da en sık özofagusta görülmektedir.

Özellikle ellerine aldıkları her şeyi ağızlarına götürme alışkanlığından dolayı çocuklarda, diş protezi kullanan yaşlılarda, zeka geriliği olanlarda, alkoliklerde, gıdaları hızlıca ve çiğnemeden yutan obez bireylerde daha sıktır[2].

Yabancı cisimler özofagusta dört şekilde görülür. En sık görülen tipi bilerek veya kazara yutulan cisimler olup daha çok çocuklarda görülür. Genellikle para, oyuncak parçaları, iğne ve pillerden oluşur (Resim 1,2,3). İkinci sıklıkta besinlerle birlikte yutulan cisimler gelirken bu grubun da çoğunu çocuklar ve yaşlılar oluşturur. Yemek yeme alışkanlığına göre, iyi parçalanmamış gıda, tavuk kemiği, kılçık, diş protezi ve kürdan yutulabilir (Resim 4). Üçüncü grupta özofagus lümenini daraltan hastalıklar yer almakta olup, özellikle özofagus kanserli olgular ileri derecedeki tıkanıklık nedeniyle normal gıdaların alınması sırasında takılma hissiyle müracaat ederler. Dördüncü grup ise Steak House sendromu'dur. Bunlar genellikle alkolik, hızlı ve çiğ et yiyen kişiler olup aralıklı total obstrüktif disfaji vardır. Bu hastalar hiç bir şey yutamazlar ve bazen et regürjite ederler[3].

Birçok yabancı cisim gastrointestinal sisteme zarar vermeksizin

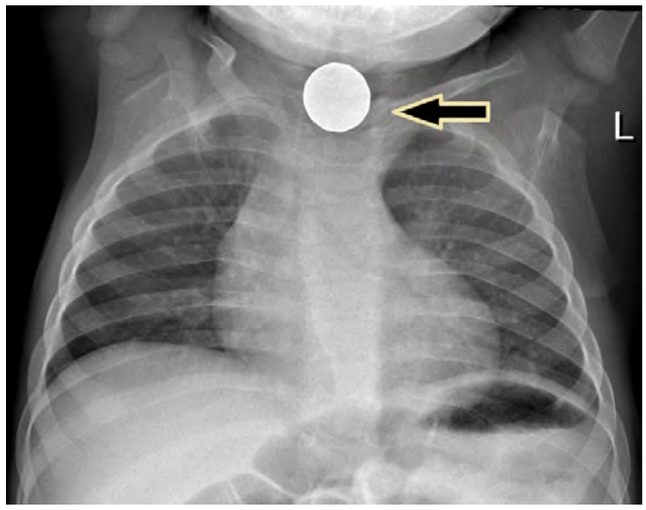

Resim 1. Özofagus 1. darlıkta madeni para



Resim 2. Özofagusta alkalin pil (Disk bataryaları çift dansiteli gölge şeklinde görülür)



Resim 3. Özofagus 1. darlıkta küpe



Resim 4. Üst özofagusta kemik parçası

spontan olarak barsak yoluyla çıkar. Bununla birlikte özofagusu geçen olguların %10-20'sinde nonoperatif müdahale ve sadece %1 veya daha azında cerrahi müdahale gerekir[4].

Yaş ve Cinsiyet sıklığı

Yabancı cisim yutmaları en sık 6 ay ile 6 yaş arası grupta görülür. İleri yaşlarda görülen yabancı cisimlerde morbidite ve mortalite riski daha fazladır[5,6].

Literatürde yabancı cisimlerin 2/3'ünün 10 yaş, 1/3'ünün ise 3 yaş altında olduğu belirtilmektedir[6].

Daha önce kliniğimizce yapılan ve çocuk ve erişkin hastaları kapsayan bir çalışmada yirmi yaş altındaki grupta yabancı cisim en sık (%56.5) 3-6 yaş arasında tespit edilmiştir[7]. Yine ülkemizde yapılan bir başka çalışmada 10 yaş altında hastaların oranı %86 olarak verilmektedir[8].

Buna karşılık, Nandi ve ark. [9] yayınladıkları 2.394 olguluk özofagus yabancı cisim serilerinde hastaların %85,6'sının erişkin, %14,4'ünün çocuk olduğunu bildirmişlerdir. Yine bazı serilerde yabancı cisimlerin %90'ının erişkin hastalarda rastlanıldığı ve diğer serilerde ise %80 olgunun 15 yaşın altında olduğu ifade edilmektedir[10,11].

Çocuklarda özofagus yabancı cisimlerinin sık görülmesinde ellerine geçen cisimleri ağızlarına götürme eğilimi, çiğneme fonksiyonlarının yeterince gelişmemiş olması ve yutamayacakları büyüklükteki objeleri ağızlarına almaları rol oynar[12].

Cinsiyet açısından değerlendirildiğinde küçük çocuklarda kız-erkek oranı 1:1 olmasına karşılık erişkinlerde erkeklerde daha sık özofagus yabancı cisimlerine rastlanmaktadır[13]. Kliniğimizce çocuk yaş grubundaki (0-7 yaş) özofagus yabancı cisimlerinin değerlendirildiği bir çalışmada toplam 88 olgunun 51'i (%57.9) erkek, 37'si (%42.1) kız hasta olarak tespit edilmiştir[14].

Yabancı Cisim Tipleri

Özofagus yabancı cisimleri çok çeşitli maddelerden oluşabilir. Birçok seride en çok çıkarılan özofagus yabancı cisminin metal para olduğu rapor edilmiştir[10,15]. Çocuklarda metalik paralar ilk sırada yer alırken, erişkin yaşlarda organik yabancı cisimler (et, kemik, diş) daha sık görülmektedir. Bizim çocuk ve erişkin hastaları içeren serimizde de Nandi ve ark.[9] çalışmasında olduğu gibi en sık özofagus yabancı cismi kemik ve/veya et parçasıydı[7]. Çocuk yaş grubunu irdelediğimiz serimizde ise en sık yabancı cismin %34.1 (n=30) ile madeni para olduğu tespit edildi[14]. Nandi ve ark. [9] özofagus yabancı cisim serilerinin %84'ünü kemik parçasının oluşturduğunu bildirmişlerdir. Bu olguların %60'ında balık kılçığı saptamışlar ve bunu çok balık tüketen Çin toplumunda balığın çubukla yenmesine bağlamışlardır[9]. Bizim çalışmamızda yetişkinlerde yabancı cisim olarak kemik ve/veya et parçasının görülmesi yöresel beslenme özelliklerine ayrıca yaşlı hastaların çoğunun dişsiz olması ve çiğneme yetersizliğine bağlanabilir. Batı ülkelerinde yapılan çalışmalarda alkali piller önemli yer tutarken ülkemizde de son yıllarda pilli oyuncak sektöründeki ilerlemeler nedeniyle bu sayı giderek artmaktadır. Disk şeklindeki bu pillerin çapları 8 mm ile 28 mm arasında değişmektedir[16]. Piller elektrolit kaçağı, basınç nekrozu, civa toksisitesi veya alkali ortam oluşturarak etki eder. Konsantre potasyum hidroksit salınımı ile alkali ortam meydana gelir. Bu durumda mediastinit veya trakeoözofagial fistül görülebilir[17]. Tüm bunların dışında özofagus yabancı cisimleri çok çeşitli olabilmekte ve girişimi yapan hekimi de hayret düşürebilmektedir (Resim 5,6).

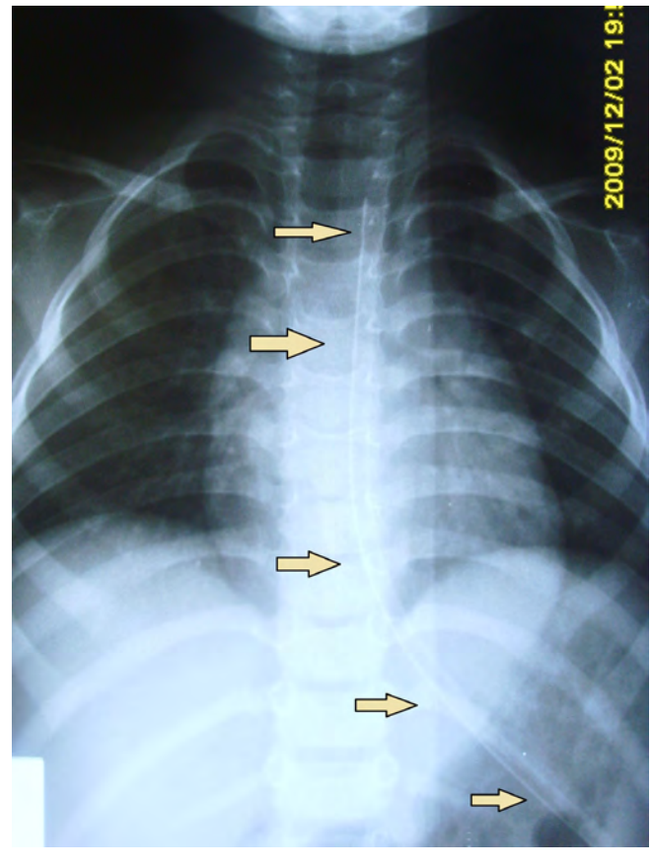

Resim 5.Özofagusta endotrakeal tüp (Malpraktis)

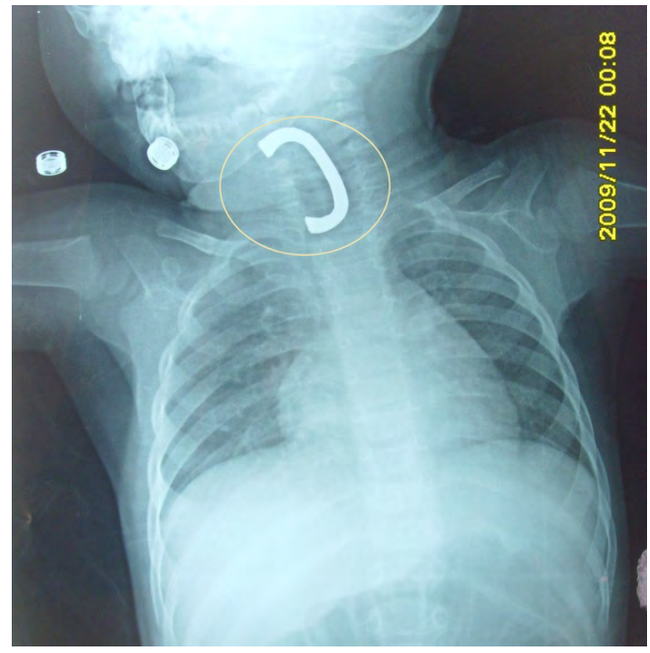

Resim 6.Özofagusta dolap çekmecesi kolu

Yabancı Cisimlerin Özofagusta Yerleşim Yerleri

Birçok yabancı cisim gastrointestinal sistemde bir takıntıya uğramadan geçer, ancak bazı yabancı cisimler boyutu ve biçimiyle ilgili olarak özofagusun doğal veya patolojik darlıklarına takılabilirler. Özofagus 25 cm uzunluğunda ve başlangıcından itibaren 4 darlık gösteren tüp şeklinde bir organdır. Birinci darlık krikoid kartilaj hizasında, inferior konstrüktör kasın krikofarengeal kısmı tarafından oluşturulur ve kesici dişlerden itibaren 15. santimetrede bulunur. İkinci darlık 23. santimetrededir ve aortik arkın özofagusa yaptığı kompresyonla oluşur. Bunun 4 cm kadar

distalinde sol ana bronşun yaptığı üçüncü darlık vardır. Son darlık ise alt özofageal sfinkteri olarak adlandırılır ve midenin kardiasına girdiği yere uyar, 40. santimetrededir[17].
Bizim her iki serimizde olduğu gibi bir çok makalede de özofagus yabancı cisimleri sıklıkla birinci darlık düzeyinde saptanmıştır[7,14,18,19]. En sık servikal özofagusta lokalize olmasının nedeni krikofarengeus kontrüktör adelelerinin hemen altında peristaltik hareketlerin çok zayıf olmasıdır[19].

Semptom ve Bulgular
Özofagus yabancı cisimlerinin fizik muayene ile teşhisi zordur. Daha önce normal olan hastalarda ani başlayan şikayetler en önemli bulgudur. Semptomlar genellikle yutulan materyalin şekline, boyutuna, takıldığı yere, yabancı cismin lokal komplikasyonuna ve hastanın yaşına bağlı olarak değişir. Hastaların şikayetleri değişken olmasına rağmen en sık görülen semptomlar disfaji ve odinofajidir[20].
Ayrıca takılma ve batma hissi, sekresyon artışı ve özofageal obstrüksiyona bağlı trakeal aspirasyon görülür[20].
Macpherson ve ark. [21] üst solunum yolu enfeksiyonlarını taklit eden semptomların, özofagus yabancı cisim tanısının atlanmasına ve bu cismin özofagusta uzun süre kalmasına neden olabileceğini bildirmişlerdir. Hipersalivasyonu olan ve yutamayan tüm özofageal yabancı cisimli hastalarda aspirasyon riski olduğu için acil endoskopik ekstraksiyon endikasyonu vardır[22]. Yabancı cisimlerin özellikle küçük çocuklarda kusma ve aspirasyona ve trakeal basıya bağlı solunum sıkıntısına yol açabileceği unutulmamalıdır.
Çocuk olguları içeren serimizde özofagusta bolus tarzında et sıkışmasına bağlı bir çocukta dispne gelişirken, biri misket, diğeri plastik oyuncak parçası yutan birisi üç, diğeri dört aylık olan iki çocukta trakeaya bası nedeniyle siyanoz tespit edildi[14].
Erişkin olgu grubumuzda (>20 yaş) olguların %27.4'ü asemptomatik iken, en sık rastlanan bulgu %58.4 ile hipersalivasyondu; bunu %33.7 ile odinofaji ve yutamama, %32 ile disfaji, %9.8 ile göğüs ağrısı izlemekteydi[7].

Tanı
Özofagus yabancı cisimlerin teşhisinde kullanılan radyolojik inceleme, özellikle yabancı cisimlerin büyük çoğunluğu faringoözofageal bileşkede takıldıklarından, iki yönlü servikal grafidir. Ayrıca daha aşağı seviyedeki yabancı cisimler için iki yönlü akciğer grafisi ve yabancı cismin mide veya daha alt seviyedeki gastrointestinal sisteme geçtiği düşünülüyorsa direkt batın grafisi çekilebilir. Yanlış negatif ve yanlış pozitif oranları %6.5-30 arasında olsa da, iki yönlü direk grafilerde yabancı cisim tespit edilemeyen şüpheli olgularda, suda eriyen kontrast maddelerle pasaj grafisi çekilebilir. Perforasyon yoksa baryumlu pasaj grafisi yapılır. Bu sayede non opak yabancı cisimlerin yerini belirleme, perforasyon olup olmadığının saptanması ve zeminde olan striktür, divertikül, konjenital anomali, malignite gibi hastalıkların yakalanmasına olanak sağlanır. Bazı yazarlar özellikle balık kılçıklarının teşhisinde bilgisayarlı tomografi önerse de bu görüş pek çok yazar tarafından kabul görmemektedir[23].Bizim her iki çalışmamızda da olguların tümüne iki yönlü boyun ve göğüs grafisi çekildi. Daha önce başka bir hastanede çekilmiş olsa bile, yabancı cismin yer değiştirmiş olabileceği düşünülerek özellikle müdahale öncesi grafiler tekrar edildi[7,14]. Ayırıcı Tanı
Özofagial yabancı cisimler nadiren özofajit, spontan pnömotoraks, yutma güçlüğü, reaktif hava yolu hastalığı, farenjit, özofagial striktür ile karışabileceğinden ayırıcı tanıda bu hastalıklar göz önünde bulundurulmalıdır. Özofagus darlıklarının yabancı cismi taklit edebileceği ve altta yatan bir tümörün habercisi olabileceği unutulmamalıdır[15].

Tedavi
Özofagus yabancı cisimleri gastrointestinal sistemin daha aşağı bölümlerindeki yabancı cisimlerden farklıdır. Özofagustaki peristaltizim özofagus yabancı cisminin orada kalmasını engelleyecek kadar güçlü değildir[9]. Aşağıdaki nedenlerden dolayı özofagus yabancı cismi tanısı konar konmaz çıkarılmalıdır[9]:
1. Özofagus yabancı cismi nedeniyle özofagusun spontan pasajı küçülmüştür;
2.Lokal travma sonucu gelişen ödem yabancı cismi daha da sarar ve daha sonraki girişimleri zorlaştırır;
3. Özofagusun perforasyonu gastrointestinal sistemin diğer organlarını perforasyonundan daha ciddi ve daha tehlikelidir.
Yabancı cisimlerin çıkartılmasında en iyi tedavi yöntemi tartışmalıdır. Tedavi seçeneği hastanın yaşı, klinik durumu, yabancı cismin büyüklüğü ve keskinliği, anatomik lokalizasyonu ve hekimin tecrübesi gibi birçok faktöre bağlıdır[12]. Özellikle çocuklarda en önemli sorun hava yolu kontrolüdür. Hava yolu kontrolü sağlandıktan sonra herhangi bir metot kullanılarak yabancı cisim çıkartılabilir[4].
Özofagus yabancı cisimlerinin tedavisinde; 1) Gözlem, 2) Foley kateter ile yabancı cismin çıkartılması, 3) Rijit veya fleksibl özofagoskopi, 4) Magill forseps ile yabancı cismin çıkartılması, 5) Yabancı cismin mideye itilmesi, 6) İntravenöz glukagon verilmesi, 7) Cerrahi tedavi gibi yöntemler kullanılabilir.
Çapı 2.5 cm veya uzunluğu 5 cm'den küçük yabancı cisimler barsak yoluyla bütün olarak atılsa da genellikle para gibi nesneler dışında gözlemin yeri yoktur. Gastrointestinal sistemdeki yabancı cisimlerin ne kadar süre ile ve ne şekilde izlemde tutulacağı tartışma konusudur[24,25].
Duodenumu geçen yabancı cisimler gastrointestinal sistemdeki yolculuğunu genellikle sorunsuz olarak sonlandırır[26]. Barsaklara geçmiş olan yabancı cisimlerden lokalizasyonu yine dört gün süre ile değişmeyen iğne gibi delici niteliktekiler perforasyon riskine karşı cerrahi girişim ile çıkarılırken, delici nitelikte olmayan yabancı cisimler peritonit, kanama, obstrüksiyon gibi bir komplikasyona yol açmadıkları sürece altı hafta boyunca konservatif olarak izlenirler.
Erişkin ve çocuk yaş grubunu içeren serimizde özofagoskopi ile mideye itilenlerle (%5.7), ilk gelişlerinde özofagogastrik bileşke distalinde yer alan yabancı cisimlerin kendiliğinden defakasyon ile atılımlarını takip amacıyla, olgular günlük çekilen düz batın grafileri ile izlendi. Bu yerleşimlerden atılamayan bir çengelli iğne, iki toplu iğne laparotomi ile alındı[7]. 0-7 yaş arasındaki çocukları kapsayan serimizde 88 olgudan 17 (%19.4)'sinde yabancı cisimler gözlem ile takip edildiler ve defakasyon ile atıldılar[14].
Özofagustaki yabancı cisimlerin çıkarılmasında foley sondanın balonu ile ekstraksiyon yöntemi floroskopi altında yada direkt olarak, genel anestezi uygulamasına gerek olmadan güvenle uygulandığı bildirilmektedir[18]. Balon ekstraksiyon yöntemi yabancı cismin özofagusta 24 saatten daha az kaldığı, solunum sıkıntısı olmayan, daha önce geçirilmiş bir özofagus ameliyatı olmayan, yutulan yabancı cismin para gibi künt yapıda olduğu olgularda yapılması önerilmektedir. Özellikle infant dönemindeki olgularda özofagus mukozasında oluşan ödem nedeni ile başarı şansının azaldığı görülmektedir[27].
Akut solunum sıkıntısı, tam obstrüksiyon, 24 saatten fazla zaman geçmesi, bilinmeyen yabancı cisim, bilinen özofagus hastalığı mevcudiyeti veya yabancı cisme bağlı özofagial kompli-

kasyon gelişen keskin kenarlı yabancı cisimlerde bu işlem kontrendikedir[28].

Endoskopi yabancı cisimlerin çıkarılmasında halen geçerli en güvenli yoldur. Rijit özofagoskopinin uzman ellerde morbidite ve mortalitesi çok düşüktür. Literatürler irdelendiğinde işleme bağlı morbiditenin %1'den az olduğu, perforasyon riskinin %0.34 ve mortalite ise %0.05 olduğu görülmektedir[4,29]. En önemli avantajı yabancı cismin özofagusta yaptığı hasarı gözlemlemektir. Ayrıca ilave patolojileri ortaya koymaya yarar. Rijit özofagoskopi 1957'de Hirschowitz 'in fleksible özofagoskopiyi geliştirene kadar tek seçenekti[4]. Bugün gerek rijit gerekse fleksible özofagoskopi klinik deneyime göre yaygın olarak kullanılmaktadır. Her iki yöntemin avantaj ve dezavantajları vardır. Fleksible özofagoskopi genel anaestezi gerektirmeden yapılan daha ucuz bir işlemdir. Ancak keskin ve özofagus duvarına penetre olmuş yabancı cisimlerin çıkarılmasında rijit özofagoskopi gereklidir. Geniş uygulama kanalının olması, yabancı cismin direk görülebilmesi, hava yolunu emniyete alması ve özofagoskopu çıkarmadan pek çok yabancı cismin çıkarılmasına olanak sağlaması nedeni ile biz rijit özofagoskopiyi tercih ediyoruz. Literatürde negatif özofagoskopi oranı %20'ler civarındadır[18,30]. İlk serimizde %6.8, ikinci çocuk yaş grubunu içeren serimizde %2.2 oranında negatif özofagoskopi oranı mevcuttur[7,14]. Bu oranlarımız Nandi ve ark. [9] serilerinde 2236 hastanın 844'ünde (%37.7) negatif özofagoskopi elde ettikleri düşünülürse oldukça azdır. Kesin tanıyı sağlayacağı ve yabancı cismin tespiti halinde en etkin tedavi yöntemi olması nedeniyle negatif bulguların olması özofagoskopi yapılmasına bir engel teşkil etmemektedir. Özofagusta yabancı cisim olduğundan şüphelenilen olgularda, asemptomatik bile olsa özofagoskopi uygulanmasından kaçınılmamalıdır.

Özofagus yabancı cisimlerin çıkarılmasında bir diğer yöntem yabancı cismin birinci darlık üzerinde bulunduğu olgularda Magill forceps yardımı ile çıkarılmasıdır. Yabancı cisimlerin çoğunluğu krikofaringeus kas seviyesinde yerleştiği için entübasyon öncesi yapılacak orofaringeal muayene son derece önemlidir. Magill forseps tekniği ile yabancı cisimler kolyca çıkarılabilmektedir[4]. Bu yöntemin hiçbir komplikasyonu yoktur. Birinci darlıkta olan künt yabancı cismleri çıkarırken genel anestezi verilmeye başlandığında yabancı cisim distale kaçmasın diye hastaya hafif trendelenburg pozisyonu vermek faydalı olmaktadır. Bu arada orofaringeal muayene yapılıp, 1. darlıktaki yabancı cisimlerde Magill forseps tekniği uygulanabilir.

Akçalı ve ark.[13] serisinde bu girişimle birinci darlık ve üzerindeki yabancı cisimleri çıkarma oranı %30, Köseoğlu ve ark.[31] serisinde ise %45'dir. Bizim serilerimizde bu oran sırasıyla %25-32.9 olarak belirlenmiştir[7,14].

Distal obstrüksiyon veya mukozal travma yoksa 2 cm'den küçük künt objeler dikkatli bir şekilde mideye itilebilir[23]. Mideye itilen yabancı cisimler grafi veya gaita muayenesi ile takip edilmelidir. Mideye itilen yabancı cisimlerin oranı %2-5 oranındadır[15]. Özellikle bolus tarzındaki et parçaları parça parça çıkarılırken küçülen parçalar mideye itilir. Her iki yaş grubunu kapsayan çalışmamızda yabancı cismin mideye iletilmesi oranı %6.9, çocuk yaş grubunu içeren serimizde %4.5 olarak saptanmıştır[7,14].

Özofagustaki yabancı cisim et olduğunda intravenöz glukagon tedavide kullanılabilmektedir[32]. Glukagonun etkisi ikincil olarak özofagus ve özofagogastrik bileşkedeki düz kasların relaksasyonu olup çocuklarda genellikle etkisizdir.

Literatürde cerrahi olarak yabancı cisimlerin çıkarılma oranını %0,5 olarak vermektedir[33]. Her iki serimizde de cerrahi girişim oranı (%1-1.7) literatürle uyumlu idi[7,14]. Özofagusta uzun süredir kalan, tutulamayan ve çekilme sırasında zorlanan yabancı cisimlerde özofagusun perforasyon riski yüksek olduğundan cerrahi olarak çıkarılmalıdır.

Özellikle iğne gibi delici nitelikteki yabancı cismin mide ve duodenumda dört günden fazla sabit pozisyonda durduğu tespit edilirse perforasyon riskine karşılık cerrahi ile çıkarım planlanmalıdır[21].

Komplikasyonlar

Özofagus yabancı cisimlerinin çıkarılması sırasında veya beklemiş olgularda %1-5 oranında komplikasyon görülebilir[33]. Yabancı cismin kendisi, özofagusta uzun süre beklemesi veya özofagoskopi esnasında işlemin zorlu olması, özofagus perforasyonuna ve buna ikincil olarak mediastinit, sepsis, retrofarengeal apse, özofagus hava yolu fistülleri, yabancı cismin lümen dışına çıkması, yalancı özofagus divertikülleri, aortoözofageal fistül gibi hayatı tehdit edici çok önemli komplikasyonlara neden olabilir[34].

Özofagoskopi esnasında özofagusun perfore olabileceği daima akılda tutulmalıdır. Endoskopi sırasındaki hiperekstansiyon, kifoz, vertebral anormal çıkıntılar gibi nedenlerle özofagus duvarının 6. veya 7. servikal vertebraya doğru itilerek zorlanması bu bölgede özofagus yaralanmalarını kolaylaştırır, diğer nedenler endotrakeal tüp kafının fazla şişirilmesi, endoskopistin tecrübesiz olması, divertikül, geniş ve keskin yabancı cisimlerdir[35].

Her iki serimizde de işlem sonrası tüm olgular en az 24 saat süreyle klinikte, ateş, göğüs ağrısı, ciltaltı amfizemi ve lökositoz açısından takip edildiler. Yabancı cismin oldukça zorlanılarak çıkarıldığı olgularda veya yabancı cismin sivri ucunun özofagusa saplanmış olduğu görülen ya da keskin ucu olan yabancı cisimler için rutin olarak kontrol amaçlı kontrastlı özofagografi çekildi. Baryumun daha iyi dolgunluk vererek görüntü kalitesini yükseltmesine karşın, perforasyon gelişmiş olgularda kimyasal mediastinit yapabilme riski nedeniyle kontrastlı grafide suda eriyen maddeler tercih edildi. Komplikasyon göstermeyen olgular 24 saat içerisinde veya kontrastlı özofagografileri çekilen olgular 24-48 saat içerisinde taburcu edildi. Özofagus perforasyonu saptanan olgular geciktirilmeden ameliyata alındı. Çocuk ve erişkin yaş grubunu irdeleyen serimizde üç olguda özofagoskopiye bağlı, bir olguda geç başvurmaya bağlı perforasyon görüldü[7]. Yalnızca çocuk (0-7 yaş) grubunu içeren serimizde ise perforasyon görülmezken komplikasyon olarak, üç olguda pnömoni, üç olguda diş kırılması, bir olguda da kardiak aritmi gelişti[14].

Septik tablonun olması, lökositoz ve radyolojik olarak perforasyon teyit edilebilir. Şayet perforasyon sonrası septik tablo yoksa, posterior duvar yaralanmışsa, perforasyon servikal bölgede ise, sınırlı hava direnajı varsa, distalde obstrüksiyon, zeminde özofagus karsinomu ve plevral kontaminasyon yoksa konservatif yaklaşım uygulanabilir[6,36]. Konservatif yaklaşım intraveöz antibiyotik, oral alımın kesilmesi ve parenteral nütrisyonu kapsar. Diğer olgularda ise erken cerrahi kapama, direnaj, eksklüzyon ve diversiyon gibi cerrahi teknikler uygulanmalıdır.

Özofagus yabancı cisimlerde mortalite oldukça düşük (< %1) orandadır. Perforasyonun yanı sıra gecikme yüksek mortalite oranı ile birliktedir[34]. Literatürler irdelendiğinde konservatif yaklaşımlarda mortalite mediastinit gelişen olgularda %25 iken, cerrahi uygulanan olgularda %18 olarak verilmektedir. Ayrıca çocuklarda erişkinlerden anlamlı şekilde daha az olduğu rapor edilmektedir[6]. Her iki çalışmamızda da çocuk yaş grubunda mortalite gelişmezken, erişkin yaş grubunda ileri yaşta olan (78 yaş) ve genel durumu bozuk özofagus perforasyonlu bir hasta septik tablonun ilerlemesi, mediastinit ve pnömoniye bağlı

sepsis sonucunda 22. günde kaybedildi. Bu serimizde mortalite oranı %0.6 idi[7,14].

Sonuç

Yabancı cisim yutulması özellikle oyun çağı çocuklarında sık karşılaşılan bir durumdur. Özofagus yabancı cisimlerinin erken tanı ve tedavisi, ciddi ve hayatı tehdit eden komplikasyonları nedeniyle oldukça önemlidir. Tanıda anamnez, radyolojik yöntemler ve endoskopi önemli yer tutar. Yabancı cismin neden olabileceği komplikasyonlar dikkate alınarak, mümkün olduğunca erken müdahale planlanmalı ve yabancı cisim çıkarıldıktan sonra da özofagus perforasyonu açısından hastalar yakından izlenmelidir. İşlemden önce ayrıntılı hazırlık yapılması, endoskopik işlem yapılırken titiz davranılması, girişimlerin uzman düzeyinde veya gözetiminde yapılması ile işleme bağlı yan etkiler ve ölüm oranları azalacaktır. Endoskopi günümüz şartlarında yabancı cisim çıkarılması için en etkili ve güvenilir yöntemdir. Endoskopik girişim ile çıkartılması başarılamayan yabancı cisimler açık cerrahi girişim ile çıkartılmalıdır.

Kaynaklar

1. AydınY, Ulaş AB, Kaynar H. Özofagus yabancı cisimleri. Toraks Cerrahisi Bülteni 2011;4: 254-9.
2.Kay M, Wyllie R. Pediatric foreign bodies and their management. Curr Gastroenterol Rep 2005;7:212-8.
3.Türkyılmaz A, Aydın Y, Yılmaz Ö, Aslan Ş, Eroğlu A, Karaoğlanoğlu N. Özofagus yabancı cisimleri: 188 olgunun analizi. Ulus Travma Acil Cerrahi Derg 2009;15:222-7.
4.Athanassiadi K, Gerazounis M, Metaxas E, Kalantzi N. Management of esophageal foreign bodies: a retrospective review of 400 cases. Eur J Cardiothorac Surg 2002;21:653-6.
5. Temple DM, McNeese MC. Hazards of battery ingestion. Pediatrics 1983;71:100-3.
6.Kerschner JE, Beste DJ, Conley SF, Kenna MA, Lee D. Mediastinitis associated with foreign body erosion of the esophagus in children. Int J Pediatr Otorhinolaryngol 2001;59: 89-97.
7.Çobanoğlu U, Yalçınkaya İ. Özofagus yabancı cisimleri: 175 olgunun analizi Türk Göğüs Kalp Damar Cer Derg 2008;16:244-9.
8.Çelik O, Yalçın Ş, Aşkın Z, İnan E, Gök Ü, Hançer A. Özofagus yabancı cisimleri. KBB ve Baş Boyun Cerrahisi Derg 1995;3:54-8.
9.Nandi P, Ong B. Foreign body in the esophagus: rewiew of 2394 cases. Br J Surg1978; 65:5-9.
10.İnci İ, Özçelik C, Ülkü R, Eren N. Özofagus yabancı cisimleri: 682 olgunun incelenmesi. Göğüs Kalp ve Damar Cerrahisi Derg 1999; 7:148-52.
11.Derowe A, Ophir D. Negative findings of esophagoscopy for suspected foreign bodies. Am J Otolaryngol 1994; 15:41-5.
12. Stevoff CG, Craig RM. In Foreign Bodies in the Esophagus. In Shields TW, LoCicero J, Ponn RB, Rusch VW (eds). General Thoracic Surgery, vol 2, 6th ed. Philadelphia: Lippincott Williams and Wilkins; 2005; 2095-100.
13.Akçalı Y, Kahraman C, Dural K, ve ark. Pediatrik yaş grubunda özofagus yabancı cisimleri. Pediatrik Cerrahi Dergisi 1990; 4: 53-6.
14. Çobanoğlu U, Can M. 0-7 Yaş Dönemi Çocuklarda Özofagus Yabancı Cisimleri. Van Tıp Dergisi2008;5:51-7.
15.Kaptanoğlu M, Erbaş E, Nadir A, Günay İ, Doğan K. Özofagus Yabancı Cisimleri; 97 Olgunun Değerlendirilmesi. T Klinik Tıp Bilimleri 2001, 21: 479-82.
16. Arana A, Hauser B, Hachimi-Idrissi S, Vandenplas Y. Management of ingested foreign bodies in childhood and review of the literature. Eur J Pediatr 2001;160:468-72.
17.McGill TJI, Ohlms L : Foreign bodies in the upper aerodigestive tract. Cummings CW, Fredrickson JM, Harker LA, Krause JC, Shuller DE (Eds) : Otolaryngology Head and Neck Surgery. Mosby Year Book Inc. St. Louis, Misouri. 1993. Vol 3, pp 2396 - 400.
18.Little DC, Shah SR, St Peter SD et al. Esophageal foreign bodies in the pediatric population: our first 500 cases. J Pediatr Surg 2006; 41:914-8.
19.Aqudah A, Daradkeh S, Abu-Khalf M . Esophageal foreign bodies. European Journal of Cardiothoracic Surgery 1998;13:494-9.
20.Ashraf O. Foreign body in the esophagus: a review. Sao Paulo Med J 2006;124:346-349.
21. Macpherson RI, Hill JG, Othersen HB, Tagge EP, Smith CD. Esophageal foreign bodies in children: diagnosis, treatment, and complications. AJR Am J Roentgenol 1996;166:919-24.
22.O'Sullivan ST, McGreal GT, Readon CM, Hehir DJ, Kirwan WO, Brady MP. Selective endoscopy in management of ingested foreign bodies of the upper gastrointestinat tract: is it safe?. Int J Clin Pract 1997; 51: 289-92.
23.Digoy GP. Diagnosis and management upper aerodigestive tract foreign bodies. Otolaryngol Clin North Am 2008;41:485-96.
24.Yalçın S, Karnak I, Ciftci AO, Senocak ME, Tanyel FC, Büyükpamukçu N. Foreign body ingestion in children: an analysis of pediatric surgical practise. Pediatr Surg Int 2007;23:755-61.
25.Aydoğdu S, Arıkan C, Cakır M et al. Foreign body ingestion in Turkish children. Turk J Pediatr 2009;51:127-32.
26.Tiryaki T, Doğancı T, Livanelioğlu Z, Atayurt H. Çocukluk çağında yabancı cisim yutulması. Turkiye Klinkleri Pediatr 2004;13: 67-70.
27.Towbin R, Lederman HM, Dunbar JS, Ball WS, Strife JL. Esophageal edema as a predictor of unsuccessful balloon extraction of esophageal foreign body. Pediatr Radiol 1989; 19: 359-60.
28. T-Ping C, Nunes CA, Guimarães GR, Vieira JP, Weckx LL, Borges TJ. Accidental ingestion of coins by children: management at the ENT Department of the João XXIII Hospital. Braz J Otorhinolaryngol 2006;72:470-4.
29.Al-Qudah A, Daradkeh S, Abukhalaf M. Esophageal foreign bodies. Eur J Cardiothorac Surg 1998;13:494-9.
30.Li ZS, Sun ZX, Zou DW, Xu GM, Wu RP, Liao Z. Endoscopic management of foreign bodies in the upper-GI tract: experience with 1088 cases in China. Gastrointest Endosc 2006; 64:485-92.
31.Köseoğlu B, Bakan V, Bilici S, Önem Ö, Katı İ, Demirtaş İ. Çocukluk çağı gastrointestinal yabancı cisimlerin tedavisi. Van Tıp Dergisi 2001; 8:47-53.
32. Robbins MI, Shortsleeve MJ. Treatment of acute esophageal food impaction with glucagon, an effervescent agent, and water. AJR Am J Roentgenol 1994;162:325-8.
33.Yalçınkaya İ, Er M. Trakeobronş ve Özofagus yabancı cisimlerinin tanı, tedavi ve komplikasyonları. Van Tıp Dergisi 1998;5:31-4.
34.Wang LT, Lee SC, Tzao C, Chang H, Cheng YL. Successful treatment for a delay diagnosed esophageal perforation with deep neck infection, mediastinitis, empyema, and sepsis. South Med J 2007; 100:727-8.
35.Myer CM. Potential hazards of esophageal foreign body extraction. Pediatr Radiol 1991; 21:97-8.
36. Mahafza T, Batieha A, Suboh M, Khrais T. Esophageal foreign bodis: a Jordanian experience. Int J Ped Otorhinolaryngology 2002;64:225-7.

How to cite this article:
Çobanoğlu U, Aşker S, Sayır F. Esophageal Foreign Bodies. J Clin Anal Med 2014;5(suppl 2): 234-9.