Ovarian Hyperthecosis: A Rare Clinical Entity

Ovaryan Hipertekozis: Nadir Bir Klinik Antite

Overyan Hipertekozis / Ovarian Hyperthecosis

Mine Genç[1], Serap Karaarslan[2], Neslin Şahin[3], Ali Saklamaz[4], Berrin Korkut[1]
[1]Kadın Hastalıkları ve Doğum Anabilim Dalı, [2]Patoloji Anabilim Dalı, [3]Radyoloji Anabilim Dalı,
[4]Endokrinoloji ve Metabolizma Hastalıkları Bilim Dalı, Şifa Üniversitesi Tıp Fakültesi, İzmir, Türkiye

Özet

Ovaryan hipertekozis çoğu zaman overleri bilateral tutan muhtemelen virilizasyon ile ilişkili hiperandrojenemiye yol açan tümör benzeri lezyonlardır. Over tümörü saptanan bir kadında öncelikle ayırıcı tanının yapılması gereklidir. Öykü ve fizik muayeneye ek olarak laboratuvar tetkikleri ve görüntüleme yöntemleri kullanılır. Tanı genelde postoperatif dönemde konur. Operasyon öncesi yapılan ultrasonografi incelemesinde multikistik, multilobuler over dokusu ve septasyonların varlığı nedeniyle maling over tümörü düşünülebilir. Ovaryan hipertekozis ve polikistik over sendromunun benzer klinik özellikler göstermesi, bu iki hastalık arasında ayırım yapmayı zorlaştırır. Biz burada 28 yaşında kadın hastada hiperandrojenemi semptomları bulunmayan ovaryen hipertekozis vakasını sunuyoruz.

Anahtar Kelimeler

Overyan Hipertekozis; Manyetik Rezonans Görüntüleme; Histopatoloji

Abstract

Ovarian hyperthecosis is a tumor like lesion considered a rare cause of hyperandrogenemia, possibly associated with virilization, in which ovarian involvement is almost invariably bilateral. When a woman was evaluated as overian tumor, differential diagnosis is necessary. In addition to history and physical examination, laboratory evaluation and,imaging techniques should be used. Diagnosis is generally done postoperatively. It can be thought as a malignant tumor because of its septations, multicystic areas and, multilobular structure which is preoperatively detected by ultrasound,. Ovarian hyperthecosis and polycystic ovary syndrome have similar presentations, making it difficult to distinguish between these two diseases We herein describe a case of 28 -year-old woman with ovarian hyperthecosis without symptoms of hyperandrogenism.

Keywords

Ovarian Hyperthecosis; Magnetic Resonance Imaging; Histopathology

DOI: 10.4328/JCAM.2931 Received: 14.10.2014 Accepted: 05.11.2014 Printed: 01.04.2014 J Clin Anal Med 2014;5(suppl 2): 157-9
Corresponding Author: Mine Genç, Fevzipaşa Bulvarı No:172/2, 35240, Basmane, İzmir, Türkiye.
T.: +90 2324460880 GSM: +905355627706 E-Mail: doktorminegenc@gmail.com

Giriş

Kadınlarda yüksek androjen seviyelerinin etyolojisini açıklamak önemlidir. Polikistik over sendromu (PKOS) üreme çağındaki kadınlarda en sık görülen endokrin hastalıklardan biridir. Hirsutizmin en sık görülen nedeni olan ve olguların büyük bölümünü oluşturan PKOS, hiperandrojenizm bulguları ile birlikte menstrüasyon düzensizlikleri (oligo-amenore) ve anovulasyonla karakterizedir. Overyan hipertekozis (OHT) over stromasında bulunan teka lutein hücrelerinin hiperplazisi sonucu gelişen neoplastik olmayan nadir görülen patolojilerdir [1]. Bu patolojilerde de artmış androjen üretimi izlenir.

Bu yazıda akne ve adet düzensizliği şikayeti ile hastanemize başvuran yapılan laboratuvar tahlilerinin PKOS düşündürdüğü ve görüntüleme bulguları sonucu multikistik ovaryan kitle saptanan ve operasyon sonrası patoloji sonucu hipertekozis gelen olgu sunuldu. Ovaryan hipertekozis klinik ve hormonal bulguları, tedavi metotları, ayırıcı tanıda düşünülmesi gereken patolojileri belirtilerek, literatür eşliğinde tartışıldı.

Olgu Sunumu

Yirmisekiz yaşındaki bekar kadın hasta kliniğimize 2 yıldır devam eden sivilcelenme ve adet düzensizliği şikayetleri ile başvurdu. Hastanın özgeçmişinin sorgulanmasında bir özellik yoktu. Hirsutizm izlenmedi. Hastanın boyu 165 cm kilosu 55 kg idi. Çekilen pelvik ultrasonografide sol adneksial alanda 11x8 cm' lik multilobule, multikistik kitle içersinde ince septasyonları bulunan ince cidarlı kistler izlendi. Solid komponent izlenmedi. Sonrasında çekilen manyetik rezonans (MR) görüntülemede douglas boşluğu ve bilateral adneksial alanı dolduran 118x82 mm'lik lobule konturlu multilobule, multikistik kitle içersinde 5-6 cm çapa ulaşan ince septalı kitlesel lezyonlar mevcuttu (Resim 1a, 1b, 1c). Postkontast görüntülerde kist duvarında ve septalarda ılımlı homojen kontrast tutulumu izlendi (Resim 1d). Hastanın kan tahlileri Ca125: 32 U/ml, DHEA-S: 261 µg /dl, 17-OH progesteron: 0,72 ng/dl, açlık kan şekeri: 90 mg/dl, estrodiol: 111 pg/mL, TSH: 1,34 uIU/ml, FSH: 5,3 mIU/ml, LH: 10,9 mIU/ml, total testosteron: 0.269 ng/ml olarak geldi. Hasta over kisti nedeniyle opere edildi. Sol overdeki kist eksize edilerek frozena gönderildi. Patoloji tarafından subepitelyal bölgede stromada fokal odaklarda selüleritenin artığı alanlar olduğu, bu alanların nükleer özelliklerinin ve mitotik aktivitesinin net değerlendirilemediği belirtildi. Kesin sonucun parafin doku kesitleri ve immünohistokimyasal (İHK) incelemelerden sonra verileceği vurgulandı. Mikroskobik olarak tüm over değişik çaplarda tek sıralı epitel ile döşeli kistik alanlardan oluşmakta idi. Ayrıca subepitelyal stromada teka hücrelerinde nodüler ve diffüz yapılanma dikkati çekmekte idi. İHK incelemede stromal teka hücrelerinde inhibin pozitif saptandı. CD10, DKA ve pansitokeratin negatif idi. Histokimyasal olarak uygulanan retikülin boyasında tek tek hücreleri saran patern izlendi. Morfolojik, histokimyasal, İHK veriler eşiliğinde vaka ovarian hipertekozis olarak değerlendirildi (Resim 2a,2b).

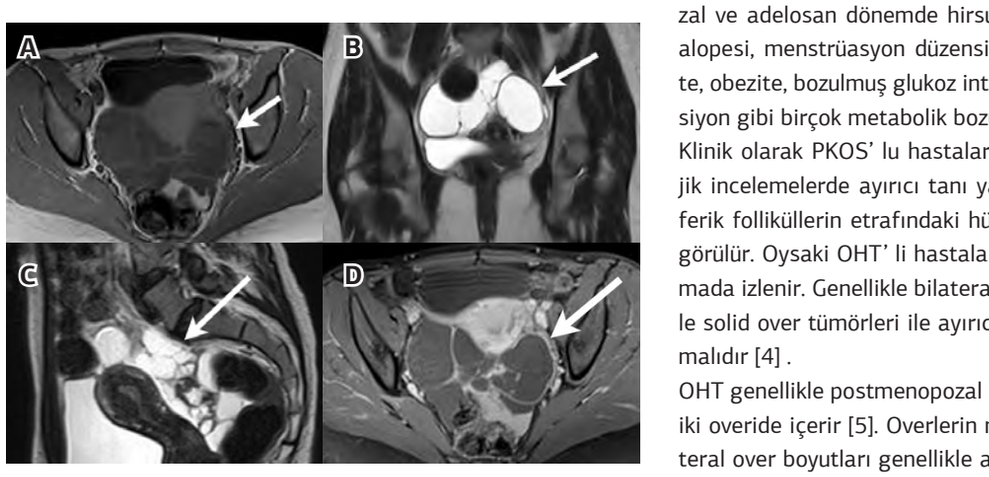

Resim 1. 28 yaşındaki bayan kadın hastanın kontrastlı pelvis MR incelemesinde T1 ağırlıklı aksiyel (A) kesitte hipointens, T2 ağırlıklı koronal (B) ve sagital (C) kesitlerde hiperintens iç yapıda multikistik kitlesel oluşum görülmektedir. Lezyon Douglası boşluğunu doldurmaktadır. Postkontrast aksiyel (D) T1 ağırlıklı kesitte kistlerdeki septasyonlar ve kapsül kontrast tutmaktadır. Lezyonda duvar düzensizliği görülmemektedir. Lümene uzanan papiller projeksiyon veya lezyona ait solid komponent mevcut değildir.

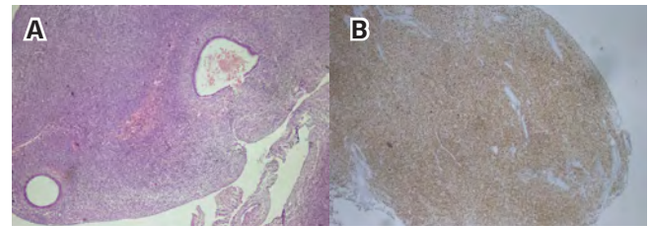

Resim 2. Değişik çaplarda tek sıralı epitelle döşeli kistik alanlar ve subepitelyal stromada teka hücrelerinde sayıca artma dikkati çekmekte (H&Ex100)(A). İmmünohistokimyasal incelemede teka hücrelerinde inhibin pozitifliği saptandı (DAPx200)(B).

Tartışma

Hipertekozis ilk kez 1982, Hugheston tarafından polikistik over hastalığının abartılı tablosu olarak tanımlanmıştır [2]. OHT teka lutein hücrelerinin ve stromanın hiperplazisi sonucu gelişen malign olmayan çok nadir izlenen tümör benzeri bir lezyondur. Artmış luteinize teka hücreleri aşırı androjen salgılar ve serum testosteron miktarı yükselir. Hiperandorjenizme bağlı premenapozal ve adelosan dönemde hirsutizm, virilizasyon, sebore, akne, alopesi, menstrüasyon düzensizlikler (oligo-amenore), infertilite, obezite, bozulmuş glukoz intoleransı, hiperlipidemi, hipertansiyon gibi birçok metabolik bozukluk gelişebilir [1,3].

Klinik olarak PKOS' lu hastalara benzemektedir. Ancak patolojik incelemelerde ayırıcı tanı yapılır. PKOS' lu hastalarda periferik folliküllerin etrafındaki hücrelerde luteinize teka hücreleri görülür. Oysaki OHT' li hastalarda luteinize teka hücreleri stromada izlenir. Genellikle bilateral ve solid yapıdadır ve bu nedenle solid over tümörleri ile ayırıcı tanıda göz önünde bulundurulmalıdır [4] .

OHT genellikle postmenopozal kadınlarda görülür ve sıklıkla her iki overide içerir [5]. Overlerin makroskobik incelemesinde bilateral over boyutları genellikle artmıştır. Over genellikle solid ve homojen yapıdadır [1]. OHT' de over boyutlarında artma olmasına rağmen over yüzeyinde folikül sayısında artma yoktur [6]. Polikistik over 2-8 mm çapta (1 cm altında), periferik yerleşimli en az 10 kist görülmesi ve folliküllere oranla artmış stroma oranı bulunması olarak tanımlanır. Bizim hastamızda da hipertekozise PKOS eşlik etmekte idi. Hipertekozis tanısında görüntüleme yöntemleri olarak ultrasonografi, bilgisayarlı tomografi ve manyetik rezonans kullanılmıştır. Fakat görüntüleme yöntemlerinin tek başına tanı koydurucu değeri yoktur. OHT'li hastalarda farklı sonografik özellikler saptanmış olup, overler çoğunlukla normal, daha az sıklıkta hafif geniş bulunmuş ve nadiren nodular forma veya eşlik eden fibrotekomaya ait küçük solid kit-

le izlenmiştir [4]. MR incelemede T1- ve T2-ağırlıklı sekanslarda ovaryan kitlelerin periferinin myometrium ile izointens olması OHT için karakteristik olarak tanımlanmıştır [7]. Bu olgunun radyolojik incelemesinde büyük boyutlarda multikistik kitle saptandı, ancak kitle dışında ayrıca ovaryan doku izlenmemekteydi. Laboratuvar testleri tanıda en önemli rolü üstlenir. Total testosteron tanıda ilk bakılacak testtir. Total testosteron değerinin 150 ng/dL düzeyinden yüksek olmasına; overin yada adrenal bezlerin androjen salgılayan tümörlerinde rastlanılabileceği için bu organların görüntüleme yöntemleri ile daha ayrıntılı taranması gerekmektedir. Hipertekozis de ayırıcı tanıda düşünülmelidir. Kadınlarda adrenal gland androjenik steroidlerin en önemli kaynağıdır. Adrenal bezden salgılanan başlıca androjen dehidroepiandrosteron (DHEA) ve onun sülfirik asit esteri olan dehidroepiandrosteron sülfat (DHEA-S) hormonlarıdır. Hirsutizm, virilizasyon, sebore, akne, alopesi, menstrüasyon düzensizlikler (oligo-amenore) gibi androjen miktarının yüksek olduğu durumlarda etiyolojide adrenal bezin androjen salgılayan tümörlerinin değerlendirilmesinde DHEA ve DHEA-S düzeyleri önemlidir. Hipertekozisli kadınlarda LH/FSH oran 2'nin altındadır. Artmış total testosteron seviyesine oranla LH seviyesi düşüktür. Bizim hastamızın laboratuvar değerlerinde LH/FSH oranında artış olması dışında bir patoloji izlenmedi. Hastamızda total testosteron seviyesinin ve açlık kan şekerinin normal seviyelerde olması hipertekozis için atipik bir durum olarak değerlendirilmiştir. Hipertekozisin kesin tanısı, patoloji preperatlarında subepitelyal stromada teka hücrelerinin sayıca artması ve İHK incelemede teka hücrelerinde inhibin pozitifliğinin saptanması, retikülin boyamasında tek tek hücreleri saran patern izlenmesi ile konulmuştur. Brown ve arkadaşları yaptıkları çalışmada OHT' li her hastada virilizasyon ve kıllanma özelliklerinin bulunmadığını ifade etmişlerdir [4]. Bizim hastamızda da akne dışında virilizasyon ve maskularizasyona dair bir bulgu izlenmemiştir. OHT' li hastalar karşılanmamış östrojen üretimi nedeniyle PKOS' lu hastalarda olduğu gibi endometrial malignensi açısından risk altındandırlar. Bu hastalarda, sadece PKOS bulunan hastalara oranla insülin direnci görülme olasılığı da daha fazladır [8,9]. Hiperandrojenizm, insülin rezistansı ve akantozis nigrikans birlikteliği PKOS ya da hipertekozisin özel bir alt grubunu oluşturur ve HAIR-AN sendromu olarak adlandırılır.

Hipertekozis tespit edilen kadınlarda aşırı üretilen androjenin periferal aromatizasyonu sonucu serumda östrojen miktarını arttırması, endometrial hiperplazi ve endometrial kanser riskinide beraberinde getirir. Bu nedenle tedavide postmenapozal dönemde tanı konulan hastalarda endometrium ayrıntılı olarak incelendikten sonra tedavide bilateral ooferektomi yapılabilir [5]. Üreme çağındaki kadınlar için ise hipertekozisin tedavisi PKOS' lu hastaların tedavisi ile aynıdır. Ana hedef hiperandrojenizimin kontrol altında tutulması, menstrüel bozuklukların düzeltilmesi şeklinde sıralanabilir. İnsülin direnci görülme olasılığının yüksek olması nedeniyle insülin duyarlılığını arttırıcı ajanlar tedaviye eklenebilir. Hiperandrojenizimin tedavisinde androjenik etkisi olmayan progestinleri içeren kombine oral kontraseptif ilaçlar ve antiandrojenler kullanılabilir. Gonadotropin releasing hormon agonistleride overden steroid üretimini azalttıkları için tedavide kullanılabilir [10].

Sonuç

OHT kadınlarda hiperandrojenemi yapan nadir izlenen bir patolojisidir. Klinik olarak PKOS ile, radyolojik olarakta malign over tümörleri ile karıştırılabilir. Kesin tanı patoloji ile konulur. Üreme çağındaki kadınlarda tedavisi PKOS ile aynıdır.

Çıkar Çakışması ve Finansman Beyanı

Bu çalışmada çıkar çakışması ve finansman destek alındığı beyan edilmemiştir.

Kaynaklar

1. Clement PB. Nonneoplastic lesions of the ovary. In: Kurman RJ (ed). Blaustein's Pathology of the Female Genital Tract. 5th ed. New York: Springer-Verlag; 2002. p.675–728.
2. Hughesdon PE. Morphology and morphogenesis of the Stein-Leventhal ovary and of so-called "hyperthecosis". Obstet Gynecol Surv 1982;37(2):59-77.
3. Naganani M. Polycystic ovary syndrome variants: hyperthecosis. In: Adashi EY editor.Reproductive Endocrinology, Surgery, and Technology. Philadelphia: Lippincott-Raven; 1996:p.1257–69.
4. Brown DL, Henrichsen TL, Clayton AC, Hudson SB, Coddington CC III, Vella A. Ovarian stromal hyperthecosis: sonographic features and histologic associations. J Ultrasound Med 2009;28(5):587–93.
5. Beksac S, Selçuk İ, Boyraz G, Güner G,Turgal M, Usubutun A. Two patients with marginal symptoms showing hyperthecosis at the edge of malignancy: Presentation of two cases. J Turk Ger Gynecol Assoc 2013;14(3):182-5.
6. Rousset P, Gompel A, Christin-Maitre S, Pugeat M, Hugol D, Ghossain MA, et al. Ovarian hyperthecosis on gray scale and color Doppler ultrasound. Ultrasound Obstet Gynecol 2008;32(5):694-9.
7. Fujii S, Kiyokawa T, Tsukihara S, Senda T, Tahara T, Kaminou T, et al. Magnetic resonance imaging findings of ovarian stromal hyperthecosis. Acta Radiol 2009;50(8):954–7.
8. Judd HL, Scully RE, Herbst AL, Yen SS, Ingersol FM, Kliman B. Familial hyperthecosis: Comparison of endocrinologic and histologic findings with polycystic ovarian disease. Am J Obstet Gynecol 1973;117(7):976-82.
9. Nagamani M, Dinh TV, Kelver ME. Hyperinsulinemia and hyperthecosis of the ovaries. Am J Obstet Gynecol 1986;154(2):384-9.
10. Marcondes JA, Curi DD, Matsuzaki CN, Barcellos CR, Rocha MP, Hayashida SA, Baracat EC. Ovarian hyperthecosis in the context of an adrenal incidentaloma in a postmenopausal woman. Arq Bras Endocrinol Metabol 2008;52(7):1184-8.

How to cite this article:
Genç M, Karaarslan S, Şahin N, Saklamaz A, Korkut B. Ovarian Hyperthecosis: A Rare Clinical Entity. J Clin Anal Med 2014;5(suppl 2): 157-9.