Diffuse Alveoler Hemorrhage Due to Uncontrolled Use of Warfarin

Kontrolsüz Warfarin Kullanımına Bağlı Diffüz Alveoler Hemoraji

Diffüz Alveoler Hemoraji / Diffuse Alveoler Hemorrhage

Taner Tarladaçalışır[1], İlkay Albayrak[1], Nebile Müge Kunduracılar[2], İbrahim Türkücüoğlu[3]
[1]Göğüs Cerrahisi Kliniği, [2]Yoğun Bakım Ünitesi, [3]Kalp Damar Cerrahisi Kliniği, Edirne Devlet Hastanesi, Edirne, Türkiye

Özet

Pek çok ilaca bağlı olarak görülebilen diffüz alveoler hemoraji, alveoler septalardaki kapiller harabiyetine bağlı olarak alveol içine kanama neticesinde oluşan, hayatı tehdit eden bir durumdur. Genellikle hemoptizi, anemi, yaygın akciğer infiltrasyonu ve akut solunum yetmezliği şeklinde ortaya çıkar. Warfarin, farklı kanama komplikasyonlarının sık görüldüğü bir ilaç olmakla birlikte nadiren diffüz alveoler hemorajiye yol açar. Bu çalışmada kontrolsüz warfarin kullanımına bağlı diffüz alveoler hemoraji gelişen olgu sunulmuştur.

Anahtar Kelimeler

Varfarin; Hemoptizi; Yoğun Bakım

Abstract

Diffuse alveoler hemorrhage, can be related to many drugs, is a life-threatening condition that is caused by intra-alveoler hemorrhage associated with destruction of capillaries in the alveolar septa. It usually presents with hemoptysis, anemia, diffuse lung infiltration, and acute respiratory failure. Warfarin usually causes to bleeding complications, however it is rarely leads to diffuse alveoler hemorrhage. In this article, we presented a case who developed diffuse alveoler hemorrhage due to uncontrolled use of warfarin.

Keywords

Warfarin; Hemoptysis; Intensive Care

DOI: 10.4328/JCAM.3054 Received: 05.11.2014 Accepted: 04.12.2014 Printed: 01.04.2014 J Clin Anal Med 2014;5(suppl 2): 179-81
Corresponding Author: Taner Tarladaçalışır, Edirne Devlet Hastanesi, Göğüs Cerrahisi Kliniği, Edirne, Türkiye.
T.: +90 2842145510/1309 GSM: +905325239968 E-Mail: tanertarladacalisir@yahoo.com

Giriş

Diffüz alveoler hemoraji (DAH), çeşitli etiyolojik faktörlere bağlı olarak alveoler boşluklar içine oluşan kanamanın yol açtığı semptomlar ile karakterize bir sendromdur [1]. Warfarin kullanımına bağlı gelişen diffüz alveoler hemoraji oral antikoagülanların oldukça nadir görülen bir komplikasyonudur. Özellikle kontrolsüz warfarin kullanımı olan hastalarda dispne, hemoptizi ve yaygın akciğer infiltrasyonlarının görülmesi durumunda mutlaka akla getirilmelidir. Erken tanı ve agresif tedavinin sonuçları hayat kurtarıcıdır [2,3].

Bu çalışmada uzun süre düzensiz warfarin kullanımına bağlı diffüz alveoler hemoraji gelişen olgu klinik ve radyolojik bulgular eşliğinde sunulmuştur.

Olgu Sunumu

Seksen yaşında erkek hasta, üç gündür devam eden hemoptizi nedeniyle Acil Servis'e başvurdu. Başvuru esnasında öksürük, hemoptizi, burun kanaması ve nefes darlığı mevcuttu. Özgeçmişinde, hipertansiyon ve diyabeti olduğu, uzun süre önce tiroid malignitesi nedeniyle tedavi aldığı ve bunların dışında atrial fibrilasyon nedeniyle oral antikoagülan (warfarin) kullanmakta olduğu öğrenildi. Hastanın kayıtları incelendiğinde INR takiplerinin düzenli yapılmadığı görüldü.

Acil Servis'teki değerlendirmesinde, genel durumu orta, şuuru açık ve koopere, kan basıncı 170/90 mmHg, nabız 106/dk, solunum sayısı 40/dk idi. Arter kan gazında, pH: 7.4, pO2: 54, pCO2: 31 ve saturasyon % 88 iken, hemoglobin 12.3 gr/dL, hematokrit % 38.9, INR: 6.3 olarak ölçüldü. Direkt akciğer grafisinde, bilateral yaygın infiltrasyonlar saptandı (Resim 1).

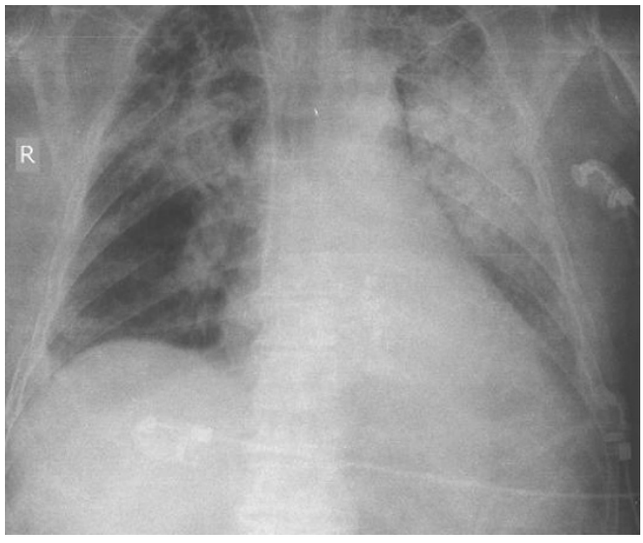

Resim 1. Hastanın başvuru anındaki direkt akciğer grafisinde, bilateral yaygın infiltrasyonlar izlenmektedir

Hastada mevcut klinik ve radyolojik bulgularla kontrolsüz warfarin kullanımına bağlı diffüz alveoler hemoraji düşünüldü ve Yoğun Bakım Ünitesi'ne (YBÜ) alındı. Hemoptizisinin artması ve takipneik hale gelmesi nedeniyle genel anestezi yapılarak entübe edildi ve mekanik ventilatöre bağlandı.10 mg intravenöz K vitamini ve 2 ünite Taze Donmuş Plazma (TDP) verildi, traneksamik asit infüzyonu başlandı. Hastanın 12 saat sonra bakılan INR değeri 2.1 olarak ölçüldü. Hasta stabilize olduktan sonra çekilen Toraks Bilgisayarlı Tomografisi' nde bilateral yaygın infitratif görünüm saptandı (Resim 2).



Resim 2. Hastanın yatışının 4. gününde çekilen toraks bilgisayarlı tomografisinde bilateral infiltrasyonlar izlenmektedir

Yoğun Bakım Ünitesi' ndeki mekanik ventilatör ve medikal tedavisine devam edilerek olumlu yanıt alınan hasta, yatışının 12. gününde ekstübe edildi. Klinik ve radyolojik bulgularının stabilleşmesi üzerine Göğüs Hastalıkları Servisi'ne nakledildi.

Tartışma

Diffüz alveoler hemoraji, akciğer parankiminin mikrovasküler yapısından kaynaklanan kanamaların intraalveoler alanda birikimi sonucu ortaya çıkar. Diffüz alveoler hemorajinin en sık nedeni Wegener granülamatozu, Goodpasture sendromu, mikroskopik poliangitis gibi vaskülit ve kollagen vasküler hastalıklardır. Bunların dışında infeksiyonlar, pulmoner hipertansiyon, hematolojik bozukluklar, toksik ajanlar, çeşitli ilaçlar nedeniyle DAH oluşabilir. Birçok ilaca bağlı DAH gelişimi bildirilmekle birlikte oral antikoagülan kullanımının son derece nadir görülen bir komplikasyonudur [4,5]. Bizim olgumuzda da atrial fibrilasyon nedeniyle uzunca süredir warfarin kullanımı mevcut olup, düzenli INR takiplerinin yapılmadığı görüldü.

Hemoptizi, dispne ve radyolojik olarak tespit edilen yaygın infiltratif görünüm alveoler hemorajiyi düşündüren ana bulgulardır. Ancak DAH tanısı için, spesifik bir klinik ve laboratuvar bulgusu yoktur. Bununla birlikte bronkoalveoler lavaj sıvısının sitolojik incelemesinde hemosiderin yüklü alveoler makrofajların yüksek konsantrasyonda saptanması, DAH düşündüren güçlü kanıtlar olarak kabul edilmektedir [4-6]. Ancak tüm olgulara bronkoskopi yapılması çoğu kez imkan dahilinde olmamaktadır. Dolayısıyla anamnez, klinik görünüm, INR gibi yolgösterici laboratuvar bulguları ve radyolojik bulgular korele edilerek DAH tanısı konulabilir [6]. Bizim olgumuzun da hemoptizi ve dispne ile gelmesi, radyolojik olarak bilateral infiltrasyonların tespit edilmesi ve diğer laboratuvar bulguları normal olmasına rağmen INR değerinin 6.3 bulunması ve düzenli, ancak kontrolsüz oral antikoagülan kullanıyor olması DAH düşünmemize sebep olmuştur.

Diffüz alveoler hemoraji tedavisinde başarıyı etkileyen en önemli faktör, tanıyı mümkün olduğunca erken koyabilmektir. Diffüz alveoler hemoraji tanısı düşünüldüğü takdirde öncelikle hasta uygun şartlarda takip ve tedavisinin yapılabileceği Yoğun Bakım Ünitesi' ne alınmalıdır. Diffüz alveoler hemorajide genel durum ne kadar iyi olursa olsun prognozun hızla kötüleşebileceği ve mortalite oranlarının aslında oldukça yüksek olduğu unutulma-

malıdır [7]. Ayrıca, özellikle yoğun hemoptizisi olan hastalarda arter kan gazı bulguları optimal sınırlarda olsa dahi hasta entübe edilerek mekanik ventilatör tedavisine başlanmalıdır. Hasta kısa süre içerisinde stabilize edildikten sonra hızla etiyolojik neden araştırılmalıdır. Böylece nedene yönelik tedaviye başlamak mümkün olabilecektir. Örneğin, immün nedenli bir hemoraji için kortikosteroidler ve immunsupresifler tedaviye eklenebilir. Oral antikoagülan kullanımına bağlı kanamalarda ise amaç azalan K vitamini bağımlı pıhtılaşma faktörlerini arttırmaktır. Bu noktada yapılabilecekler; K vitamini antagonistlerini kesmek, intravenöz yolla K vitamini desteği sağlamak ve TDP ile pıhtılaşma faktorlerini arttırmaktır [7,8]. Oral antikoagülanların diğer sistemlerde meydana getirebileceği kanamalar içinde ayrıca dikkatli olunmalıdır. Bizim olgumuzda da tanı konulmasıyla birlikte K vitamini ve TDP replasmanı yapılmış, genel anestezi ile entübe edilerek mekanik ventilatör tedavisine de başlanmıştır.

Sonuç olarak; oral antikoagülanların en ciddi ve nadir görülen komplikasyonlarından biri DAH' dir. Bu nedenle hastalar ilacın düzenli kullanımı ve olası yan etkiler yönünden bilgilendirilmelidir. Klinik ve radyolojik olarak DAH tanısı konulması durumunda ise hastalığın hızla ilerleyebileceği bilinmelidir. Bununla birlikte etkin ve agresif tedavi uygulamaları ile mortalite oranlarının belirgin şekilde azaltılabileceği unutulmamalıdır.

Çıkar Çakışması ve Finansman Beyanı

Bu çalışmada çıkar çakışması ve finansman destek alındığı beyan edilmemiştir.

Kaynaklar

1.Schwarz MI, Fontenot AP. Drug-induced diffuse alveolar hemorrhage syndromes and vasculitis. Clin Chest Med 2004; 25:133-40.

2. Barnett VT, Bergmann F, Humphrey H, Chediak J. Diffuse alveolar hemorrhage secondary to superwarfarin ingestion. Chest 1992;102:1301-2.

3. Erdogan D, Kocaman O, Oflaz H, Goren T. Alveolar hemorrhage associated with warfarin therapy: a case report and literature review. Int J Cardiovasc Imaging 2004;20:155-9.

4. Primack SL, Miller RR, M.ller NL. Diffuse pulmonary hemorrhage: Clinical, pathologic, and imaging features. AJR 1995;164:295-300.

5.Albelda SM, Gefter WB, Ebstein DM, Miller WT. Diffuse pulmonary hemorrhage: a review and classification. Radiology 1985;154:289-97.

6. Collard HR, Schwarz MI. Diffuse alveolar hemorrhage. Clin Chest Med 2004;25:583-92.

7. Wiedermann CJ, Stockner I. Warfarin-induced bleeding complications - clinical presentation and therapeutic options. Thromb Res 2008;122:13-8.

8. Schwarz MI, Cherniack RM, Talmadge E, King JR. Diffuse Alveolar hemorrhage and other rare infiltrative disorders. In: Murray JF, Nadel JA (eds). Textbook of Respiratory Medicine. 3rd ed. Philadelphia. W.B. Saunders Company 2000.p.733–51.

How to cite this article:

Tarladaçalışır T, Albayrak İ, Kunduracılar NM, Türkücüoğlu İ. Diffuse Alveoler Hemorrhage Due to Uncontrolled Use of Warfarin. J Clin Anal Med 2014;5(suppl 2): 179-81.