Complex Regional Pain Syndrom Due to Cat Bite: A Case Report

Kedi Isırığına Bağlı Kompleks Bölgesel Ağrı Sendromu: Bir Olgu Sunumu

Kedi Isırığında Kompleks Bölgesel Ağrı Sendromu / Complex Regional Pain Syndrom in Cat Bite

Tuncay Çakır, Gülçin Karacan, Meral Bilgilisoy Filiz, Şebnem Koldaş Doğan, Naciye Füsun Toraman
Antalya Eğitim ve Araştırma Hastanesi, Fiziksel Tıp ve Rehabilitasyon Departmanı, Antalya, Türkiye

Olgumuz 25-29 mart Antalya'da gerçekleştirilen 6. Uluslararası katılımlı Türk Romatoloji Kongresi'nde poster olarak sunulmuştur.

Özet

Kompleks bölgesel ağrı sendromu (KBAS); bir veya birden çok ekstremiteyi etkileyebilen, başlatan olayın büyüklüğü ile orantısız şiddetli ağrı, vazomotor, sudomotor ve distrofik değişikliklerle karakterize, hareket kısıtlılığına yol açabilen bir tablodur. KBAS' a yumuşak doku yaralanmaları, cerrahi girişimler, immobilizasyon, miyokard iskemisi gibi çok çeşitli faktörler yol açabilir. Patofizyolojisinde altta yatan mekanizmalar tam olarak açıklanamamıştır. Ancak nörojenik inflamasyon ile sonuçlanan periferik ve santral sensitizasyon sorumlu tutulmaktadır. Bu olgu kedi ısırığı sonrası gelişen KBAS'a ait klinik tabloyu tariflemektedir ve KBAS' a yol açabilecek nadir nedenleri vurgulamak amacıyla sunulmuştur.

Anahtar Kelimeler

Kedi Isırığı; Kompleks Bölgesel Ağrı Sendromu

Abstract

Complex regional pain syndrome (CPRS), is a painful and disabling disorder that can effect one or more extremities, characterized by a combination of vasomotor, sudomoto rand dystrophic alterations and may cause restriction in movements. The pain of this condition out of proportion to the severity of the initial injury. There are many aetiologic factors such as soft tissue injury, surgery, immobilization or myocardial ischemia. The pathophysiology of CPRS is not clear but peripheral and central sensitization resulting in neurogenic inflammation has been held responsible. This case report discribes the clinical condition of CPRS due to cat bite, and is presented to emphasize rare etiologic factors that may cause CPRS.

Keywords

Cat Bite; Complex Regional Pain Syndrome

DOI: 10.4328/JCAM.3108 Received: 27.11.2014 Accepted: 18.12.2014 Printed: 01.04.2014 J Clin Anal Med 2014;5(suppl 2): 202-5
Corresponding Author: Tuncay Çakır, Antalya Eğitim ve Araştırma Hastanesi, Fiziksel Tıp ve Rehabilitasyon Departmanı, 07100 Antalya, Türkiye.
T.: +90 2422494400/4287 F.: +90 2422494462 GSM: +905053466629 E-Mail: cakirtuncay@yahoo.com

Giriş

Kompleks bölgesel ağrı sendromu (KBAS), etkilenen ekstremitede şiddetli ağrı, fonksiyon bozukluğu, deri ve kemiklerin distrofik değişiklikleri, bozulmuş mobilite ve psikolojik değişiklikler ile karakterize semptomlar kompleksidir [1]. KBAS'da başlatan olayla orantısız devamlı ağrı mevcuttur. Bu sendrom, duyu, vazomotor, sudomotor ve motor fonksiyonların oluşturduğu dört grup semptom kategorisinden en az 3 ünü gösterir. Bu kategorilerden iki veya daha fazla bulgunun KBAS tanısı koymak için saptanması gerekir. Aynı zamanda bulgu ve semptomları açıklayacak başka bir tanı olmamalıdır. (tablo1) [2].

Tablo 1. Uluslararası Ağrı Çalışma Birliği, Budapeşte-2007 tanı kriterleri

IASP (2007) BUDAPEŞTE KRİTERLERİ
KRİTER 1 Başlatan herhangi bir olayla orantısız olan, devam eden ağrı
KRİTER 2 Aşağıdaki 4 grup semptomun ≥ 3 grubundan ≥ 1 tane semptom varlığı • Duyu: Hiperestezi ve/veya allodini • Vazomotor: Sıcaklık asimetrisi ve/veya deri renk değişikliği ve/veya deri renk asimetrisi • Sudomotor/ Ödem: Ödem ve /veya terleme değişiklikleri ve/veya terleme asimetrisi • Motor/Trofik:Azalmış EHA ve/veya motor disfonksiyon (güçsüzlük, tremor, distoni) ve/veya trofik değişiklikler (tüy, tırnak, deri)
KRİTER 3 Aşağıdaki kategorilerden 2 veya daha fazlasından ≥ 1 tane bulgunun değerlendirme anında tespit edilmesi • Duyu (Pinprick ile) hiperaljezi ve/veya (yüzeyel dokunma ve/veya derin somatik basınç ve/veya eklem hareketi ile ortaya çıkan) allodini tespiti • Vazomotor: >1 derece sıcaklık asimetrisi ve/veya deri renk değişikliği ve/veya asimetri tespiti • Sudomotor/Ödem: Ödem ve/veya terleme değişiklikleri ve/veya terleme asimetrisi tespiti • Motor/Trofik: Azalmış EHA ve/veya motor disfonksiyon (kas gücü kaybı, tremor, distoni) ve/veya trofik değişiklikler (tüy, tırnak, deri) tespit edilmesi
KRİTER 4 Bulgu ve belirtileri açıklayan bir tanının olmaması

KBAS tip 1 ve tip 2 olmak üzere iki alt grupta tanımlanmaktadır. KBAS tip 1 ağrılı bir olaydan sonra gelişen, ağrı, allodini/hiperaljezi, ödem, deri kan akımında anormallik ve anormal sudomotor aktivite bulgularının varlığında, bu derece ağrı ve disfonksiyon yapan diğer patolojilerin ekarte edilmiş olduğu durumları tanımlamaktadır [3]. Tek bir periferik sinir bölgesinde sınırlı olmayıp ve genellikle başlatan olayla orantısız bir ağrı mevcuttur. KBAS tip 2 ise, genellikle bir travma sonrası görülen periferik sinir hasarına bağlı yanıcı ağrıyı tanımlamaktadır.

KBAS tip 1' de başlatıcı faktörler çeşitlidir. En sık karşılaşılan faktör ağrılı bir yaralanma olmakla birlikte bazen idiyopatik de olabilir [4]. KBAS'lı hastaların etyolojik nedenleri, %50 travma, %6 santral sinir sistemi bozuklukları, %6 miyokard iskemisi, %10 idiyopatik olarak bildirilmiştir. Ayrıca radikülopati, diabetik nöropati, karpal tünel sendromu, yanıklar, vaskülit, psöriyatik artrit, santral sinir sistemi maligniteleri, poliomiyelit, zona gibi çeşitli hastalıklar KBAS ile ilişkili olabilir. Üst ekstremite tutulumu alt ekstremiteye oranla iki kat daha fazladır [5]. Kadınlarda erkeklere oranla daha fazla görülmektedir. Tercih ettiği bir yaş aralığı yoktur.

Bu olguda kedi ısırığı sonrası gelişen kompleks bölgesel ağrı sendromuna yer vermekteyiz.

Olgu Sunumu

69 yaşında kadın hasta, sağ elinde kedi ısırığından iki gün sonra gelişen ağrı, şişlik, kızarıklık yakınmasıyla intaniye polikliniğine başvurmuş. Hastaya yara bakımı yapılmış, tetanoz aşısı uygulanmış ve amoksisilin/klavulanat 2x1mg tedavisi başlanmış. Yakınmaları devam eden, akut faz reaktanları yüksek olan hasta yumuşak doku enfeksiyonu tanısıyla intaniye kliniğine yatırılarak ciprofloksasin 2x500 mg ve klindamisin 4x600 mg olacak şekilde 22 gün intravenöz antibiyoterapi uygulanmış. Antibiyoterapiyle akut faz yanıtlarında düşme ve semptomlarda gerileme sağlanmış ancak sağ el-el bileğinde ağrı ve şişlik tam olarak geçmemiş (şekil1).



Şekil 1. Tedavi öncesi hastanın eli

Hasta kedi ısırığından bir ay sonra sağ elinden koluna doğru yayılan ağrı, el bileği ve parmaklarda şişlik, hareket kısıtlılığı yakınmasıyla kliniğimize başvurdu. Özgeçmişinde dört senedir diabetes mellitus, iki senedir hipertansiyon öyküsü mevcuttu. Soygeçmişinde ve sistemik muayenesinde bir özellik saptanmadı.

Fizik muayenede sağ el dorsumunda ve avuç içinde ısırık izi mevcuttu. Sağ ön kol ve elde ısı artışı, gode bırakmayan ödem, kızarıklık, sağ el bileği ve parmaklarda hareket kısıtlılığı gelişmişti. Üst ekstremite nabızları bilateral palpabldı. Sağ el bileğinde aktif hareket yoktu, pasif 10º fleksiyon ve ekstansiyonu vardı. 1. metakarpofalengeal ve interfalengeal eklemde aktif 5º, pasif 10º, 2, 3, 4, 5. metakarpofalangeal ve interfalangeal eklemlerde aktif 20º, pasif 30º fleksiyon mevcuttu. Hastanın sağ el dorsumunda ve el bileğinde mekanik allodini vardı. El ve el bileğinde aktif visual analog skala (VAS, cm) ile ölçülen ağrı düzeyi 9/10, istirahat VAS düzeyi 7/10 şiddetindeydi. Ön arka sağ el bilek radyografisinde sol elle karşılaştırıldığında karpal kemiklerde demineralizasyon saptandı (şekil 2). Arteryel Doppler USG'



Şekil 2. Anteroposterior el bilek grafisi

de sağ üst ekstremite arteriel sistemde normal trifazik akım örnekleri izlendi. Hastanın bize gelmeden çekilen sağ ön kol MR 'da tüm karpal kemiklerde, distal ulna ve 2, 3, 4 ve 5. metakarpal kemik proksimal kesimlerinde T2 sekanslarda sinyal artışı, radiokarpal, ulnokarpal eklem aralıklarında sıvı birikimi gözlendi. El ve el bileği düzeyinde yaygın cilt altı yumuşak doku ödemi mevcuttu. Yapılan üç fazlı kemik sintigrafisinde; vasküler faz, yumuşak doku ve kemik fazında sağ el bileği eklemi ile proksimal metakarpal alanda fokal belirgin artmış aktivite tutulumunun izlendiği akut KBAS ile uyumlu bulgular saptandı (şekil3,4).

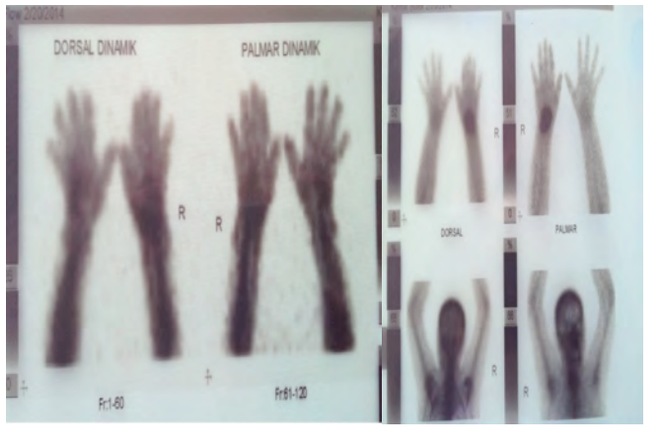

Şekil 3.4. Üç fazlı kemik sintigrafisi

Hastaya medikal tedavi olarak 1000 mg/gün naproksen ve üç günde bir 300 mg lık doz artışıyla 1200 mg'a çıkılacak şekilde gabapentin başlandı. Fizik tedavi programında hastaya 18 seans su derecesi giderek artırılan kontrast banyo (günde üç kez, üç dk sıcak bir dk soğuk olacak şekilde dört tekrarla toplam 15 dk), whirpool (günde 10 dk), sağ el bileğine konvansiyonel transkutanöz elektriksel sinir stimülasyonu (TENS) (20 dk), aktif ve pasif EHA egzersizleri (30 tekrarlı, günde üç defa), germe egzersizleri, izometrik kuvvetlendirme egzersizleri ve ayna tedavisi uygulandı. Tedaviyi tamamlayan hastada aktif VAS düzeyi 4/10' a, istirahat VAS düzeyi 0/10' a geriledi. Sağ el-el bileğinde ödem, kızarıklık ve şişlik azaldı, mekanik allodini kayboldu. Sağ el bileğinde; fleksiyon aktif 15-pasif 30º, ekstansiyon aktif 20-pasif 30º, 1.metakarpofalengeal eklemde; fleksiyon aktif 10º-pasif 15º, 2,3,4,5 metakarpofalangeal eklemlerde; fleksiyon aktif 50º-pasif 60º, 1.interfalangeal eklemde; fleksiyon aktif 30º-pasif 45º, 2,3,4,5 proksimal interfalangeal eklemlerde fleksiyon aktif 70º-pasif 95º olarak ölçüldü (şekil 5).



Şekil 5. Tedavi sonrası hastanın eli

Tartışma

Kompleks bölgesel ağrı sendromu başlıca travma, nörolojik, postoperatif ve iyatrojenik, enfeksiyöz, vasküler, intratorasik, kas-iskelet sistemi kaynaklı nedenlere ve ilaçlara bağlı ya da idiyopatik olarak görülebilir. Literatürü incelediğimizde yılan ısırığına bağlı KBAS gelişen iki olgu bildirilmiştir [6,7]. Bizim olgumuzda kedi ısırığının neden olduğu noksiyöz stimulustan sonra gelişen allodini, ödem, renk değişikliği ve el, el bileğinde eklem hareket kısıtlılığı ile KBAS'ı düşündüren semptom ve bulgular vardı. Üç fazlı kemik sintigrafisi de hastanın tanısını destekledi. KBAS tanısında yardımcı tanı yöntemi olarak kullanılan direkt radyografide kemik demineralizasyonu bir iki ay içerisinde gelişebileceği gibi bazı olgularda hiç görülmemektedir [8,9]. Bizim olgumuzda da erken dönemde, kedi ısırığından bir ay sonra çekilen direkt grafide karpal kemiklerde demineralizasyon saptandı. Bahsedilen mekanizmalarla kedi ısırığından sonra da KBAS ortaya çıkması beklenebilir, ancak şu an ki bilgilerimize göre böyle bir vaka tanımlanmamıştır. Tüm ısırık yaralanmalarının %5-10 kediler sorumludur. Bu yaralanmaların yaklaşık %30-50 sinde yaralanmadan ortalama 12 saat sonra enfeksiyon gelişmektedir [10]. Bizim olgumuzda da kedi ısırığının neden olduğu enfeksiyon, inflamasyon, iskemi ve ödemin tetikleyebileceği KBAS tanısı konulmuştur.

Kompleks bölgesel ağrı sendromu tedavisinde genellikle çoklu ilaç kullanımı tercih edilmektedir. Bizim olgumuzda semptomları kontrol altına almak için nonsteroid antiinflamatuar ilaç (NSA-İİ) (naproksen) ve nöropatik ağrı için gabapentin kullanıldı. NSA-İİ' ler KBAS' da sıklıkla kullanılsalar da klinik etkinliklerine ait sonuçlar net değildir. Gabapentin nöropatik ağrı tedavisinde en iyi bilinen ilaçlardan biridir. Kompleks bölgesel ağrı sendromunda etki mekanizması tam olarak bilinmemektedir. Ağrı modülasyonunda rol oynayan gama amino bütirik asit artışına neden olmakta, aynı zamanda glutamat gibi eksitatuar aminoasitler üzerinde suprese edici etki yapmaktadır [11].

KBAS tedavisinde fizik tedavi olarak eklem hareket açıklığı ve germe egzersizleri esastır. Başlangıçta eklem hareket açıklığı egzersizleri tercih edilir. Kademeli olarak germe ve kuvvetlendirme egzersizlerine geçilmelidir. Ayrıca, ekstremite elevasyonu, TENS, ultrason, diadinamik akımlar, orta frekanslı (interferansiyel) akım, kontrast sıcak-soğuk uygulamaları, hidroterapi, eksternal pnömotik kompresyon, akapunktur, masaj ve splintleme uygulanabilen yöntemlerdendir [12]. Bizim olgumuza fizik tedavi programında hastaya 18 seans kontrast banyo, whirpool, konvansiyonel TENS, aktif ve pasif EHA, germe egzersizleri, izometrik kuvvetlendirme egzersizleri, ayna tedavisi uygulandı.

Sonuç olarak, klinisyenler kedi ısırığının neden olduğu ödem ve inflamasyon gelişiminin kompleks bölgesel ağrı sendromuyla sonuçlanabileceğini göz önünde bulundurmalıdır. Kompleks bölgesel ağrı sendromunun meydana gelmesini önlemek için erken dönem semptomlar agresif şekilde tedavi edilmelidir.

Çıkar Çakışması ve Finansman Beyanı

Bu çalışmada çıkar çakışması ve finansman destek alındığı beyan edilmemiştir.

Kaynaklar

1. Baron R, Schattschneider J, Binder A, Siebrecht D, Wasner G. Relation between sympathetic vasoconstrictor activity and pain and hyperalgesia in complex regional pain syndromes: a case control study. Lancet 2002;359:1655-60.

2. Harden RN, Bruehl S, Stanton-Hicks M, Wilson PR. Proposed new diagnostic criteria for complex regional pain syndrome. Pain Med 2007;8:32-331.
3. Janig W, Blumberg H, Boas RA, Campbell JN. The reflex sympathetic dystrophy syndrome: consensus statement and general recommendations for diagnosis and clinical research. In: Bond MR, Charlton JE, Woolf CJ, editors. Proceedings of the VIth world congress on pain. New York: Elsevier; 1991.p.373–6.
4. Mailis-Gagnon- A, Nicholson K, Blumberger D, Zurowski M. Characteristics and period prevalence of self-induced disorder in patients referred to a pain clinic with the diagnosis of complex regional pain syndrome. Clin J Pain 2008;24:176-85.
5. Harden RN. Complex regional pain syndrome. Br Journal Anesth 2001;87(1):99-106.
6. Seo YH, Park MR, Yoo SH. Development of complex regional pain syndrome after a snake bite: a case report. Korean J Pain 2014;27(1):68-71.
7. Ergan SA, Yoleri Ö, Yavaşi S, Ölmez N, Memiş A. Complex regional pain syndrome caused by snake bite: a case report. Turk J Phys Med Rehabil 2012;58:69-71.
8. Marsland D, Marsland D, Konyves A, Cooper R, Suvarna SK. Type I complex regional pain syndrome: MRI may be misleading. Injury Extra 2008;39:102-5.
9. Genant HK, Kozin F, Bekerman C, McCarty DJ, Sims J. The reflex sympathetic dystrophy syndrome. A comprehensive analysis using fine-detail radiography, photon absorptiometry, and bone and joint scintigraphy. Radiology 1975;117:21-32.
10. Karakaş A, İlhan H, Turhan V. Animal and human bites prophlaksis and approach to the treatment. Türk Hijyen ve Deneysel Biyoloji Dergisi 2010;67(3):153-160.
11. Harden RN. Pharmacotherapy of complex regional pain syndrome. Am J Phys Med Rehabil 2005;84:17-28.
12. Gökçen N, Başaran S. KBAS ve Tedavi Yaklaşımları. Archives Medical Review Journal 2013;22(4):514-31.

How to cite this article:
Çakır T, Karacan G, Filiz MB, Doğan ŞK, Toraman NF. Complex Regional Pain Syndrom Due to Cat Bite: A Case Report. J Clin Anal Med 2014;5(suppl 2): 202-5.