A Rare Case Report: Multiple Perforations Due To Diverticulitis Focus

Nadir Bir Olgu Sunumu: Divertikülite Bağlı Multipl Perforasyon Odakları

Divertikülite Bağlı Multipl Perforasyon Odakları / Multiple Perforations Due to Diverticulitis Focus

Berke Manoğlu[1], Ethem Bilgiç[2]
[1]Aydın Devlet Hastanesi, Genel Cerrahi, Aydın,
[2]Sakarya Karasu Devlet Hastanesi, Genel Cerrahi, Sakarya, Türkiye

Özet

Divertikülit, divertiküler hastalığı olanların %10-25'inde görülen en sık komplikasyonlardan biridir. Divertikülit atağı geçiren hastaların sadece % 5-10'u 50 yaşın altındadır. Ancak bu hastalarda divertikülitin daha agresif seyrettiği tekrarlayan atakların daha sık görüldüğü ve acil cerrahi tedaviye daha çok ihtiyaç olduğu gösterilmiştir. Divertikülit olan hastalarda; hastanın yatarak tedavi alması, klinik, laboratuvar ve radyolojik yöntemlerle takip edilmesi ve gerektiğinde uygun cerrahi tedaviye karar verilmesi çok önemlidir. Bu olguda divertikülit atağına bağlı multiple perforasyon odağı olan nadir bir olgu sunacağız.

Anahtar Kelimeler

Divertikülit; Multiple; Perforasyon

Abstract

Diverticulitis, in 10-25% of patients with diverticular disease is one of the most frequent complications. Only 5-10% of patients with diverticulitis attack 'is under the age of 50. However, this is more aggressive in patients with recurrent attacks of diverticulitis are more common and urgent surgical treatment has been shown that more is needed. In patients with diverticulitis; patients receiving inpatient treatment, clinical, laboratory and radiological methods to be followed and if necessary to decide the appropriate surgical treatment is very important. In this case, we will present depending on the attack of diverticulitis with multipel perforation focus a rare case.

Keywords

Diverticulitis; Multipel; Perforation

DOI: 10.4328/JCAM.3117 Received: 01.12.2014 Accepted: 26.12.2014 Printed: 01.04.2014 J Clin Anal Med 2014;5(suppl 2): 206-8
Corresponding Author: Berke Manoğlu, Aydın Devlet Hastanesi, Genel Cerrahi, Aydın, Türkiye.
GSM: +905057789923 E-Mail: berkemanoglu@hotmail.com

Giriş

Divertikül; kolon mukozasının kolon duvarının zayıf olan kısımlarından dışarı doğru cepleşmesi ile oluşur [1]. En sık kolonun sigmoid bölümünde görülürler. Divertikülit; divertikülün inflamasyonu olarak tanımlanır. Divertikülü olan hastaların %20-30'unda divertikülit gelişir. Sindirim sistemi ile ilgili yatış endikasyonlarının en sık nedenlerinden biridir [2]. Hastaların ancak %25'inde perforasyon, peritonit gibi komplikasyonlar gelişmesi nedeniyle acil ameliyat olmaları gerekir [3]. Hastaların değerlendirilmesi, takip ve tedavisini belirlemek amacıyla genellikle bilgisayarlı tomografi (BT) ile yapılan Hinchey sınıflaması kullanılmaktadır [4].

Olgu Sunumu

Kırk sekiz yaşında erkek hasta, 10 günden beri devam eden karın ağrısı şikayetiyle başvuran hastanın yapılan muayenesinde sol alt kadranda palpasyonla hassasiyet olduğu saptandı. Yapılan kan tetkikinde lökosit değerinin 16.000 K/mm³ olduğu görüldü. Çekilen karın tomografisinde sigmoid kolondan splenik fleksuraya doğru uzanan 25 cm'lik kolon segmentinde duvar kalınlık artışı, mezosunda ödem ve heterojenite saptandı. Hinchey sınıflamasına göre evre I-II divertikülit (apse) olarak değerlendirildi. Hasta divertikülit tanısıyla yatırıldı. Hastanın oral alımı kesilerek uygun antibiyotik, parenteral sıvı desteği tedavisine başlandı. İlk 3 günde şikayetleri azalan ve lökosit değeri 12.000 K/mm³ geriledi. Medikal tedavinin 4. gününde hastanın sol alt kadrandaki ağrı şikayetlerinin artması üzerine, hemogram alındı. Lökosit değerinin 14.000 K/mm³'ye yükseldiği görüldü. Kontrol karın tomografisi çekildi. Tomografi sonucunda sigmoid kolondan splenik fleksuraya doğru uzanan yaklaşık 25 cm'lik segmentte duvar kalınlık artışının, mezosundaki ödemin arttığı, heterojenite, mikrohava dansiteleri saptandığı ve karın içerisinde serbest sıvı izlendiği bildirildi. Hinchey evre III-IV olarak değerlendirilip acil cerrahi operasyon planlandı. Hasta operasyona alındı. Sigmoid kolondan proksimale doğru çıkan kolon üzerinde de devam eden 25 cm'lik alanda 3 ayrı perforasyon alanı görüldü (Resim 1). 3 ayrı divertikülite bağlı olduğu anlaşıldı. Hastaya hartman prosedürü uygulandı. Hasta postoperatif 7. günde taburcu edildi.

Tartışma

Divertikülit, divertiküler hastalığı olanların %10-25'inde görülen en sık komplikasyonlardan biridir. Divertikülitin patogenezi tam olarak bilinmemekle birlikte divertikül boynundaki staz ya da obstrüksiyon sonucu gelişen bakteriyel aşırı çoğalma ya da lokal doku iskemisinin patogenezde rol oynadığı düşünülmektedir [5]. Divertikülit, akut ya da sürekli, genellikle sol alt kadranda lokalize karın ağrısı ile kendini gösterir. İştahsızlık, bulantı, kusma eşlik edebilir. Ateş ve lökositoz genellikle mevcuttur. Fizik muayenede sol alt kadranda lokalize hassasiyet ile birlikte defans ya da rebound hassasiyet de bulunabilir [6]. Bizim olgumuzda da hasta polikliniğe başvurusunda 10 günden beri süre gelen sol alt kadranda ağrı şikayeti olduğunu belirtiyor ve 24 saattir bu ağrının arttığını belirtiyordu. Yapılan muaynesinde sol alt kadranda palpasyonla artan ağrısı mevcuttu. Ölçülen ateşi yoktu, ancak löksitozu (16.000 K/mm³) vardı. Divertikülit atağı geçiren hastaların sadece %5-10' u 50 yaşın altındadır. Ancak bu hastalarda divertikülitin daha agresif seyrettiği tekrarlayan atakların daha sık görüldüğü ve acil cerrahi tedaviye daha çok ihtiyaç olduğu gösterilmiştir [7]. Trenti ve ark. [8] yaptıkları çalışmada divertikülit ataklarının çoğu zaman komplike olmadığını ve medikal tedavi ile izlenebildiğini, nadir olarak acil cerrahi gerektiğini bildirmişlerdir. Bizim olgumuzda 48 yaşındaydı, bu aralığa giriyordu. İlk atağı olmasına rağmen antibiyotik tedavisine rağmen klinik ve laboratuvar bulguları progresif olarak kötüye gitti. Akut divertikülit atağı ile başvuran hastaların çoğu konservatif tedaviye yanıt verir. Ancak hastaların %15-30'unda cerrahi tedavi gerekir. Peridivertiküler absesi olan hastalarda absenin boyutları 4cm' in altında ve hastada peritonit bulguları yoksa sadece barsakların dinlendirilmesi ve geniş spekturumlu antibiyotikler tedavide yeterli olabilir [9].

Bizim olgumuzda sigmoid kolondan splenik fleksuranın başlangıcına kadar uzanan alanda yaklaşık 25cm'lik alanda 3 ayrı divertikülitin kapalı perforasyonuna bağlı karın duvarında inflamasyon, mezoda inflamasyon ve karın yan duvarından dalak inferioruna doğru abse geliştiği görüldü. Karın içerisinde pürülan materyallerin olması, kolon mezosunda yaygın inflamasyonun olmasından ve kanlanmanın iyi olmayacağı düşünülerek anastamoz yapılmasından kaçınıldı. Hastaya sol kolektomi yapılarak hartman prosedürü uygulandı. Bunun üzerine literatürde tarama yapıldı, 3 ayrı divertikülitin eş zamanlı uzun bir segmenti tutarak perfore olması ile ilgili bir çalışmaya rastlanmadı ve oldukça nadir bir olgu olduğu düşünüldü.

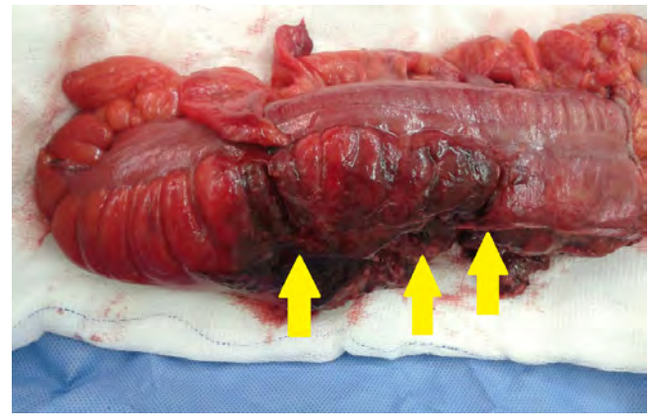

Resim 1. İnen kolonda multiple perforasyon odakları

Sonuç

Divertikülit olan hastalarda; hastanın yatarak tedavi alması, klinik, laboratuvar ve radyolojik yöntemlerle takip edilmesi ve gerektiğinde uygun cerrahi tedaviye karar verilmesi çok önemlidir. Olgumuzda olduğu gibi divertikülitlere bağlı uzun kolon segmentlerinde multiple perforasyonların olabileceği ve geniş kolon rezeksiyonlarının yapılabileceği akıldan çıkarılmamalıdır.

Bu makalede yazarlar arasında herhangi bir çıkar çatışması yoktur. Hiçbir yerden finansal kaynak sağlanmamıştır.

Çıkar Çakışması ve Finansman Beyanı

Bu çalışmada çıkar çakışması ve finansman destek alındığı beyan edilmemiştir.

Kaynaklar

1. Stollman N, Raskin J. Diverticulardisease of thecolon. J Clin Gastroenterol 1999;29(2):241-52.
2. Bordeianou L, Hodin R. Controversies in the surgical management of sigmoid diverticulitis. J Gastrointest Surg2007;11(4):542-8.
3. Hussain A, Mahmood H, Subhas G, EL-Hasani S. Complicated diverticular disease of thecolon, do we need to change the classica lapproach, a retrospective study of 110 patients in southeast England. World J Emerg Surg 2008;24(1):3-5.
4. Hinchey EJ, Schaal PGH, Richards GK. Treatment of perforate ddiverticular disease of the colon. Adv Surg 1978;12:85-109.

5. Latella G, Pimpo MT, Sottili S, et al. Rifaxim in improves symptoms of acquired un complicated diverticular disease of the colon. Int j Colorektal Dis 2003;18(1):55-62.
6. Salzman H, Lillie D. Diverticular disease: diagnosis and treatment. Am Fam Physician 2005;72(7):1229-34.
7. Anderson DN, Driver CP, Davidson AI, Keenan RA. Diverticular disease in patients under 50 years age. J R Coll Surg Edinb 1997;42(2):102-4.
8. Trenti L, Kreisler E, Galvez A, Golda T, Frago R, Biondo S. Long- termevolution of acute colonic diverticulitis after successful medical treatment. World J Surg 2014;5:25189456.
9. Ambrosetti P, Robert J, Witzig JA, Mirescu D, de GautardR, Borst F, Rohner A. İncidence, outcome, and proposed management of isolated abscesses complicating acute left-sided colonic diverticulitis: a prospective study of 140 patients. Dis Colon Rectum 1992;35(11):1072-6.

How to cite this article:
Manoğlu B, Bilgiç E. A Rare Case Report: Multiple Perforations Due To Diverticulitis Focus. J Clin Anal Med 2014;5(suppl 2): 206-8.