Arthritis: Conventional and Advanced Radiological Imaging

Artritler: Konvansiyonel ve İleri Düzey Radyolojik Görüntüleme

Artritler: Radyolojik Görüntüleme / Arthritis: Radiological Imaging

Adviye Ergün[1], Tarkan Ergun[2], Ebru Torun[2]
[1]Fizik Tedavi ve Rehabilitasyon Bölümü, [2]Radyoloji Bölümü, Alanya Başkent Üniversitesi, Uygulama ve Araştırma Hastanesi, Antalya, Türkiye

Özet

Artritler bir ya da birden fazla eklemin akut ya da kronik inflamasyonudur. Osteoartrit ve romatoid artrit en sık izlenen tipi olmakla birlikte 100' den fazla farklı formu mevcuttur. Doğru ve erken tanıları eklemde gelişebilecek yapısal hasar ve fonksiyonel bozulmanın önlenmesi açısından son derece önemlidir. Görüntüleme bulguları, özellikle ileri düzey görüntüleme bulguları tanıda ve artritin ilerleyişinin ve tedaviye yanıtının değerlendirilmesinde temel rol oynar. Bu derlemenin amacı sık olarak izlenen artritlerin konvansiyonel ve ileri düzey görüntüleme bulgularını tartışmak ve artritlerin radyolojik değerlendirmesine basitleştirilmiş bir yaklaşım sunmaktır.

Anahtar Kelimeler

Artritler; Tanı; Ayrıcı; Tanısal Görüntüleme

Abstract

Arthritides are acute or chronic inflammation of one or more joints. The most common types of arthritis are osteoarthritis and rheumatoid arthritis, but there are more than 100 different forms. Right and early diagnosis is extremely important for the prevention of eventual structural and functional disability of the affected joint. Imaging findings, especially those of advanced level imaging, play a major role in diagnosis and monitor the progression of arthritis or its response to therapy. The objective of the review is to discuss the findings of conventional and advanced radiological imaging of most common arthritides and to present a simplified approach for their radiological evaluation.

Keywords

Arthritis; Diagnosis; Differential; Diagnostic Imaging

DOI: 10.4328/JCAM.2943 Received: 17.10.2014 Accepted: 08.11.2014 Printed: 01.06.2014 J Clin Anal Med 2014;5(suppl 3): 405-12
Corresponding Author: Tarkan Ergun, Radyoloji Bölümü, Alanya Uygulama ve Araştırma Hastanesi, Başkent Üniversitesi, 07400 Alanya, Antalya, Türkiye.
T.: +90 2425112511 F.: +90 2425112350 E-Mail: tarkanergun@yahoo.com

Artritler: Konvansiyonel ve İleri Düzey Radyolojik Görüntüleme

Artritler bir ya da birden fazla eklemin akut ya da kronik inflamasyonudur. Yüzden fazla formda görülebilir. Doğru ve erken tanıları eklemde gelişebilecek yapısal hasar ve fonksiyonel bozulmayı önler. Görüntüleme bulguları, özellikle ileri düzey görüntüleme bulguları tanıda son derece önemlidir.

Bu derlemenin amacı sık olarak izlenen artritlerin konvansiyonel ve ileri düzey görüntüleme bulgularını tartışmak ve artritlerin radyolojik değerlendirmesine basitleştirilmiş bir yaklaşım sunmaktır.

İnflamatuar Artrit-Dejeneratif Artrit Ayrımı

Artritlere radyolojik yaklaşımda öncelikli olarak inflamatuar artrit mi?, dejeneratif artrit mi ? ayrımının yapılması gereklidir

Tablo 1. Artritlerde basitleşmiş radyolojik algoritma

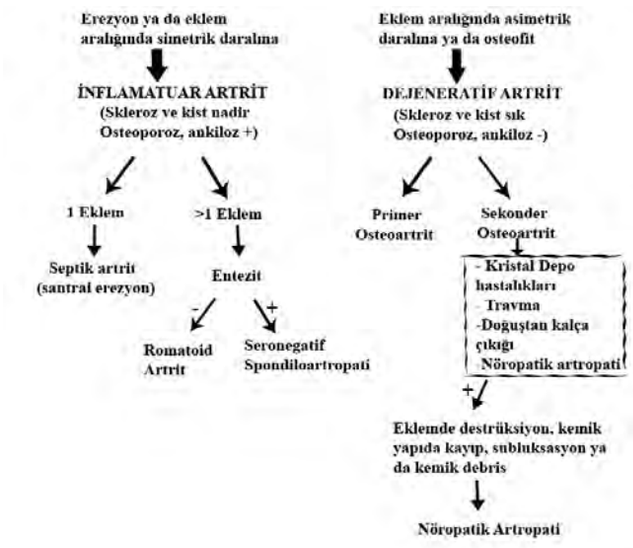

(Tablo 1). Bu ayrım tedavi yöntemlerinin birbirinden farklı olması nedeni ile son derece önemlidir. Radyolojik yaklaşımda ilk olarak eklem aralığında daralma, osteofit formasyonu ve erezyon varlığı incelenmelidir. Dejeneratif artritlerde karakteristik olarak osteofit formasyonu ve eklem aralığında asimetrik daralma izlenir. İnflamatuar artritlerde ise tanı koydurucu olarak erezyon ve eklem aralığında simetrik daralma görülür. Ek olarak inflamatuar artritlerde dejeneratif artritlerin aksine osteoporoz ve ankiloz izlenir. Subkondral skleroz ve kist gelişimi ise daha nadirdir.

İnflamatuar artrit tespit edildiğinde ilk olarak tutulan eklem sayısı değerlendirilmelidir. Tek eklemde tutulum varlığında öncelikli olarak septik artrit düşünülmelidir. Tanısında klinik muayene, laboratuar bulguları ve eklem sıvısının incelemesi temeldir. Birden fazla eklem tutulumu varsa tanı seronegatif spondiloartropati (SpA) ya da romatoid artrit (RA) ile uyumludur. Seronegatif SpA' da, özellikle ankilozan spondilitte belirgin olmak üzere sakroiliak eklem ve vertebralarda tutulum dominanttır. RA' de ise temel olarak küçük eklemler etkilenir ve simetrik tutulum izlenir. RA' de synovit dominant bulgudur, entezit izlenmez. Ayrıca seronegatif SpA' nın aksine romatoid faktör (RF) pozitifliği ve romatoid nodüller ile ilişkilidir.

İnflamatuar Artritler
Seronegatif Spondiloartropatiler

Seronegatif SpA'ler HLA B-27 antijeni ile ilişkili bir grup eklem hastalığıdır. Ankilozan spondilit (AS)(en sık), reaktif artrit (ör, Reiter sendromu), psöriatik artrit, inflamatuar barsak hastalığı ile ilişkili artritler (ör, Crohn hastalığı yada ülseratif kolit) ve belirlenemeyen spondiloartritler olmak üzere 5 alt gruba ayrılır. Bu alt grupların eklem tutulum bulguları birbiri ile benzer olabilir. Ancak hastanın hikayesi ve klinik bulguları ayrıcı tanıda genellikle yeterlidir (ör, reaktif artritte ürogenital trakt enfeksiyonu hikayesi, psöriatik artritte psöriatik cilt lezyonları). Sakroiliak eklem ve vertebral kolonun tutulumuna ek olarak üveit, kalkaneal entezit ya da periferal eklemlerde tutulum (AS için en sık kalça, psöriatik artrit ve reaktif artritte en sık el, ayak ve el bileği) 5 grupta da görülebilir. Ancak farklı sıklıktadır. AS ve inflamatuar barsak hastalıklarına bağlı SpA' da sakroiliak eklem ve vertebral kolonda tutulum daha belirginken psöriatik artrit ve reaktif artritte ekstraaksiel tutulum daha sık olarak izlenir [1].

Seronegatif SpA' lerde inflamatuar lezyonlar vertebral kolonun tüm elemanlarını (vertebra, intervertebral disk, synovial eklemler ve vertebral kolonun tendon ve ligamanları) etkileyebilir. Tipik radyolojik bulguları synovit, osteoit ve entezittir. Erken dönemde radyografi normalken manyetik rezonans görüntülemede (MRG) Romanus lezyonu, Anderson lezyonu, synovial eklem tutulumu ve ligamanda ödem görülebilir. Tedavi edilmeyen SpA' lerde ise son dönemde sindezmofit, ankiloz ya da yetmezlik fraktürü gelişebilir.

Spinal kolonda MRG' de izlenebilecek bulgular

Vertebral korpus tutulumu (Anterior ve posterior spondilit, Romanus lezyonu): Spinal kolon tutulumunda en sık izlenen bulgudur. Tipik olarak vertebra korpusunun üst ya da alt endplate'inin ön ya da arka köşesi etkilenir. Hastalığın aktif döneminde bu alanda kemik iliği ödemi (osteoit), geç döneminde postinflamatuar değişiklikler ile uyumlu yağlı dejenerasyon ve son döneminde ise radyografide dens olarak izlenen parlak köşe olarak adlandırılan skleroz görülür. Kemik iliği ödemi MRG' de T1AG' de hipo, T2AG' de hiperintens olarak, yağlı dejenerasyon T1AG ve T2AG' de hiperintens olarak ve skleroz her iki sekansta hipointens olarak izlenir (Şekil 1, Şekil 2). Tedavinin planlanması ve tedavinin etkinliğinin gösterilmesi açısından bu lezyonların doğru olarak sınıflandırılması son derece önemlidir. Radyografide vertebral tutuluma bağlı ilk bulgu vertebraların konkav üst ve alt yüzeylerinin anteriorunda oluşan erezyona bağlı vertebradaki kareleşmedir.

Şekil 1. Sagittal T1AG (a), sagittal T2AG (B) ve sagittal STIR (C) görüntüde L3 vertebra ön-üst köşesinde aktif romanus lezyonu ile uyumlu T1AG' de düşük , T2AG ve STIR sekansında yüksek sinyal intensitesi izleniyor (beyaz ok). İnaktif Romanus lezyonları ile uyumlu anterior vertebral köşelerde postinflamatuar yağlı dejenerasyonlar görülüyor (beyaz ok başları). Erken dönem Anderson lezyonu ile uyumlu T11-12 intervertebral diskinde sinyal artışı ve komşu kemik iliğinde ödem izleniyor (siyah ok). Ek olarak alt lumbal düzeylerde entezit ile uyumlu interspinöz ve supraspinöz ligamanda intensite artışı dikkati çekiyor (siyah ok başları).

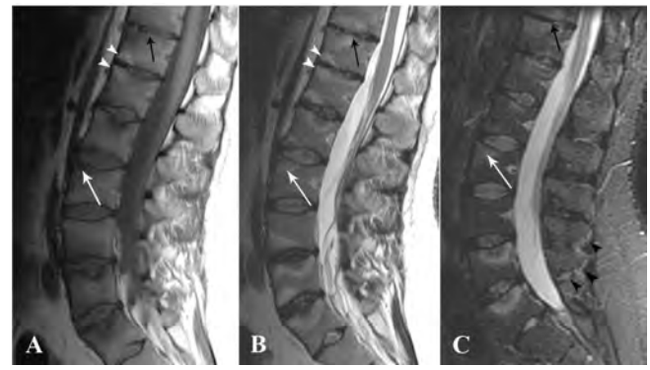

Şekil 2. Lumbal vertebranın lateral radiografisinde (A) geç dönemde Anderson lezyonu ile uyumlu L3-4 düzeyinde disk yüksekliğinde azalma, endplate'lerde skleroz, L4 vertebra üst endplate'inde santral kesiminde irregülarite ve erezyon (beyaz ok) izleniyor. Ayrıca L3 vertebrada sindezmofit (siyah ok) görülüyor. Sagittal T1AG (B), sagittal T2AG (C) ve sagittal STIR (C) görüntüde L3 vertebra alt endplate'i ve L4 vertebra üst endplate'inde eroziv defekt ve komşu kemik iliğinde ödem izleniyor (beyaz ok). Ayrıca üst lumbal düzeylerde anterior vertebral köşelerde Tip II Romanus lezyonları izleniyor (ok başları).



İntervertebral disk tutulumu (Andersson lezyonu, romatoid spondilodiskit): Enfektif olmayan bir durumdur. AS' li hastaların %8'inde görülür [2]. MRG' de diskovertebral ünitenin tek ya da her iki yarısını etkileyebilen intervertebral diskte izlenen sinyal değişikliği olarak görülür. Diskteki ödem genellikle intervertebral diskin santral kesiminde, nukleus pulposusun içinde izlenir. Bu ödematöz değişiklikler döneminde radyografi normaldir. Diskovertebral tutumunun geç döneminde radyografide intervertebral disk yüksekliğinde azalma ile birlikte vertebral endplate'in özellikle santral kesiminde irregülarite ve erezyon görülür (Şekil 1, Şekil 2).

Vertebral kolonun synovial eklemlerinde tutulum: Faset eklemler (en sık), kostovertebral eklemler ve kostotransvers eklemler etkilenebilir. Tutulan eklemlerde karakteristik olarak MRG' de efüzyon, synovit, erezyon ve kemik iliği ödemi görülür (Şekil 3).

Vertebral kolonun ligamanlarının tutulumu (Entezit): En sık interspinöz ve supraspinöz ligaman etkilenir. Kemik ve ligamanın birleşim yerinde, entezis bölgesinde ödem-inflamatuar değişiklikler olarak izlenir (Şekil 1). Ligaman tutulumunun ilerleyen döneminde fibrozis, son döneminde ise radyografik olarak izlenen kalsifikasyon görülür (Şekil 4).

Şekil 3. Sagittal STIR görüntüde faset eklemde ve komşu yumuşak dokuda artrit ile uyumlu ödem izleniyor (oklar). Ek olarak marjinal yerleşimli spondilitler görülüyor (ok başları).

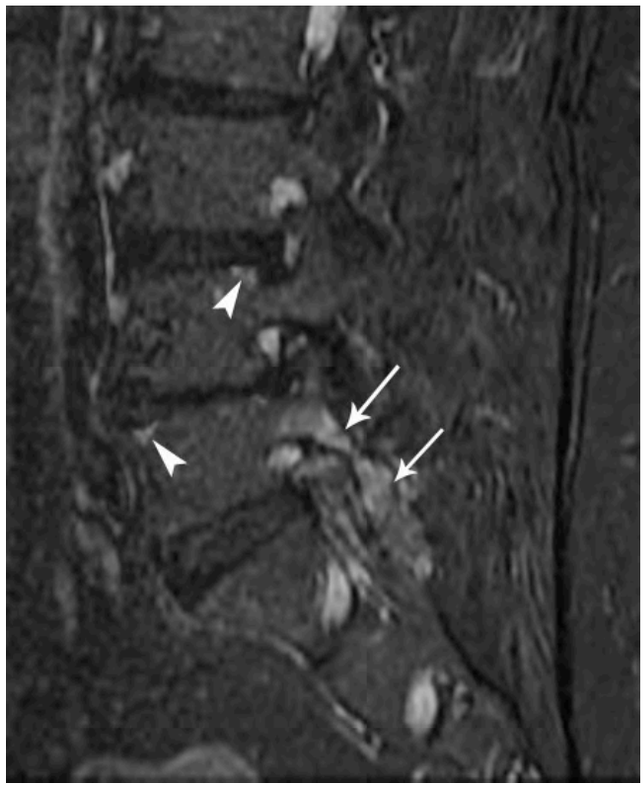

Şekil 4. Ön-arka radyografide köprüleşen sindezmofitler (bambu kamışı) (oklar) ve interspinöz ligamanda ossifikasyon izleniyor (ok başları).

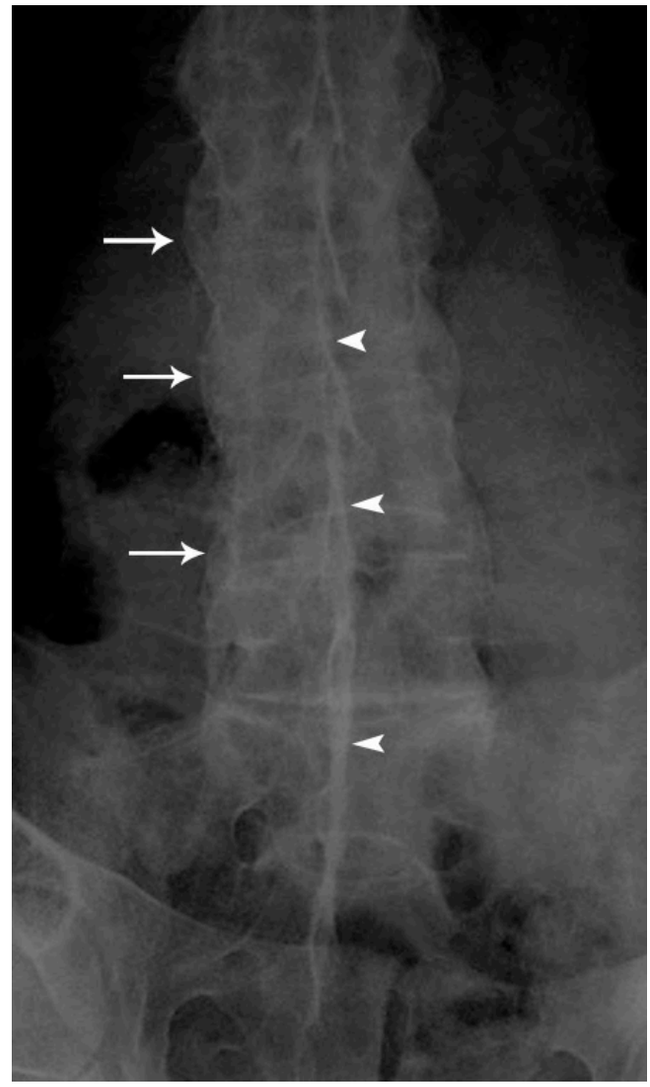

Sindezmofit ve ankiloz: Sindezmofit annulus fibrozun dış yüzünün kemikleşmedir. Vertebra köşesinin annulus fibrozise yapıştığı yerden başlar [3]. Spinal kolonda izlenen diğer lezyonların aksine konvansiyonel radyografi sindezmofiti göstermede MRG' ye göre daha üstündür. Sindezmofitlerin kalınlaşıp devamlılık göstermesi lumbal vertebranın AP grafisinde bambu kamışı görünümü olarak adlandırılır (Şekil 4).

Spondiloartritlerde vertebral kolonun izole tutulumu nadirdir. Genellikle sakroiliak eklemin artriti ile birliktedir [4]. Bu nedenle sakroiliak eklem mutlaka değerlendirilmelidir. AS ve enteropatik artropatide sakroiliak eklem tutulumu hastalığın son döneminde daha sık olmakla birlikte genellikle bilateraldir. Reiter ve psöriatik artritte ise tutulum genellikle unilateraldir. Patolojik süreç eklemin sinovial zar ile kaplı ön-alt 1/3 kısmından başlar. İliak kenarda kıkırdak yapı daha ince olduğundan dolayı ilk bulgular iliak kanatta görülür. Erken dönemde erezyonlara bağlı eklem yüzlerinin netliğinde kayıp, kortekste devamsızlık ve eklem aralığında yalancı genişleme görülür (evre I). Ardından eklem yüzeyinde

skleroz (evre II), eklem aralığında daralma (evre III) ve son dönemde (evre IV) ise ankiloz izlenir. MRG sakroiliit tanısında BT' ye göre daha üstündür. BT normalken erken evre ve aktif sakroiliit tanısının konulmasını sağlar. Erken dönem sakroiliitte MRG' de kemik iliği ödemi izlenir. Ayrıca eklemde efüzyon ve komşu yumuşak dokularda ödem görülebilir (Şekil 5).

Şekil 5. BT ve radyografik incelemesi normal olan hastanın aksiel yağ baskılı T2A görüntüsünde, sağ sakroiliak eklemde erken dönemde sakroiliit ile uyumlu karşılıklı yüzlerde yaygın ödem (beyaz oklar), eklem aralığında efüzyon (ok başı) ve komşu yumuşak dokularda ödem (siyah ok) görülüyor.

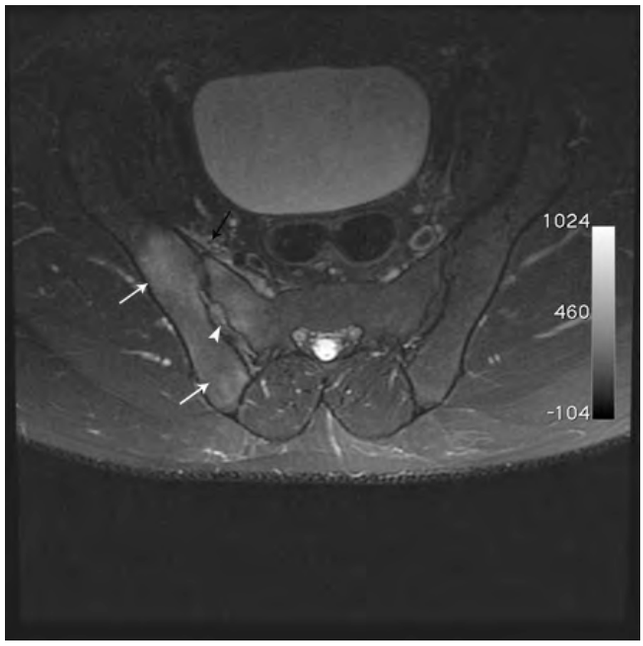

Romatoid Artrit

Romatoid artrit RF pozitifliği (%70) ve romatoid nodüller ile ilişkili sıklıkla orta yaşlı kadınlarda izlenen kronik sistemik bir hastalıktır. En sık görülen inflamatuar artrit olup popülasyonun yaklaşık %1'ini etkiler [5]. Synovit ve synovial proliferasyon (pannus) ile karakterizedir. Üçden fazla eklemde bilateral simetrik tutulum RA' in temel bulgusudur. En sık olarak 2. ve 3. metokarpofalingeal ve 3. proksimal interfalingeal eklem tutulur. Radiokarpal, interkarpal, karpometakarpal, metakarpofalingeal ve proksimal interfalingeal eklemler diğer sık tutulan yerlerdir. Ayakta en sık olarak metotarsofalingeal ve interfalingeal eklemler etkilenir. Hastalığın geç dönemlerinde ise daha büyük eklemler ve vertebral kolonun eklemleri (özellikle servikal vertebra ve atlantoaksiel eklem) tutulabilir. Seronegatif SpA' nın aksine kalça eklemleri ve sakroiliak eklemler normalde etkilenmez.

Patolojik süreçte temel hedef synoviumdur. Synoviumdaki inflamatuar tutulum erken dönemde tedavi edilmezse kemik ve kartilajda erezyona neden olan irrevesible eklem hasarı ile ilişkili kalınlaşmış synoviuma (pannusa) dönüşür.

Hastalığın tespitinde radyografi temel olarak kullanılmakla birlikte MRG ve US' i radyografi ve BT' ye göre üstündür. Erken dönemde radyografi normalken MRG' de synovit, kemik iliği ödemi, erezyon ve tenosynovit izlenebilir. Tedavi edilmeyen RA' de ise son dönemde eklem aralığında simetrik daralma, ankiloz, masif erezyonlar, deformite ve ciddi sekonder osteoartritik değişiklikler gelişir (Şekil 6).

RA' de MRG' de izlenebilecek bulgular:

Synovit: RA' de en erken izlenen bulgudur Geri dönebilir bir patoloji olup fibrozis, kartilaj ya da kemik destrüksiyonu ile ilişkisi yoktur. MRG' de kalınlaşmış kontrastlanan synovium ve eşlik eden artmış sıvı içeriği olarak izlenir [6]. Kalınlaşmış synovial doku eklem içi sıvı ile benzer intensitededir (T1AG' de hipo, T2AG' de hiperintens). Ancak sıvının aksine ıvkm sonrası kontrastlanır (Şekil 7).

Şekil 6. İleri dönem RA olgusunda ön-arka radiografide midkarpal, radiokarpal, distal radioulnar, metakarpofalingeal eklemlerde ostepeni, eklem aralığından simetrik daralma, erezyonlar ve metakarpofalingeal eklemlerde subluksasyonlar (oklar) izleniyor.



Şekil 7. Radyografisi normal erken RA hastasının aksiel yağ baskılı T2A (A), ıvkm sonrası aksiel yağ baskılı T1A görüntüsünde (B) fleksor ve ekstensor tendonlarda kontrastlanan yaygın synovit (ok başları) ve radyoulnar kavitede kontrastlanmayan yüksek sinyalli efüzyon (beyaz ok) izleniyor. Ayrıca koronal yağ baskılı T2AG (C) ve ıvkm sonrası yağ baskılı koronal T1AG' de (D) karpal kemiklerde ödem ile uyumlu ıvkm sonrası kontrastlanan subkondral yerleşimli belirsiz sınırlı intensite artımları görülüyor (siyah oklar).

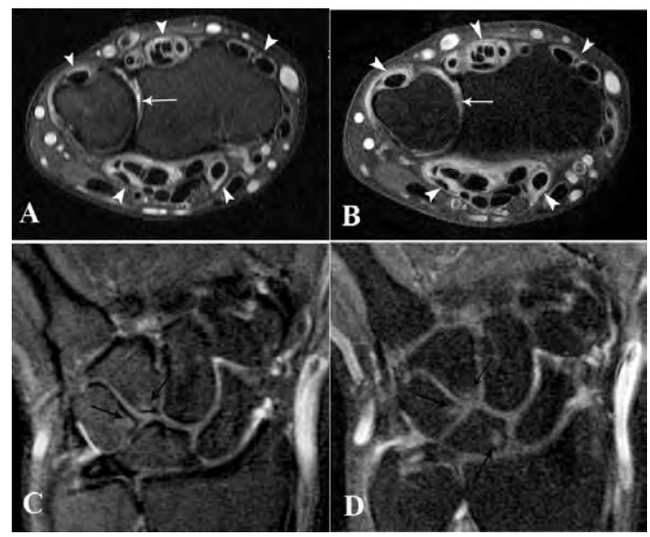

Hipertrofik synovium (Fibrotik pannus): İleri dönem RA' da izlenir. İnflamatuar synovial dokunun tümör benzeri fokal proliferasyonudur [7]. MRG' de synovite göre daha düşük sinyallidir ve daha az kontrastlanır (Şekil 8, Şekil 9) [8].

Kemik iliği ödemi: RA' in erken dönem bulgusudur. Aktif inflamasyonun işareti olup erezyon gelişiminin öncül göstergesi olarak kabul edilmektedir [9]. Potansiyel olarak reversible durumu gösterir [10]. Genellikle subkondral bölgede yerleşimlidir. MRG' de kontrastlanan belirsiz sınırlı yüksek sinyalli alan olarak izlenir (Şekil 7). Kemik iliği ödeminin RA' de saptanması son derece önemlidir. Ancak synovit gibi nonspesifik bir bulgu olup travmatik, tümöral ve dejeneratif kemik hastalıklarına bağlı da görülebilir.

Şekil 8. Radyografik bulguları normal erken RA olgusunda aksiel T1 AG (A,D), aksiel yağ baskılı T2AG (B,F) ve ıvkm sonrası aksiel yağ baskılı T1AG' de (C,G) volar fleksor ve dorsal ekstensor kompartmanlarda yaygın tenosynovit (ok başları), lunat kemikte belirgin kontrastlanan keskin sınırlı erezyon (siyah ok) ve fleksor kompartmanda medial kesimde kontrastlanmayan pannus (beyaz ok) izleniyor.

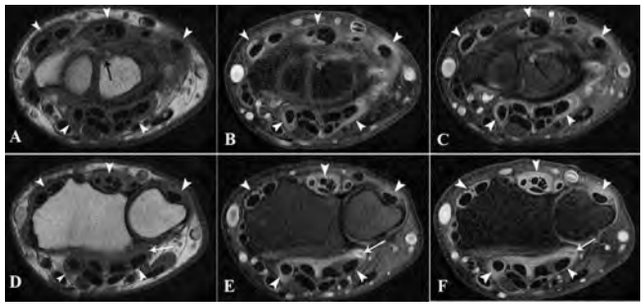

Şekil 9. Aksiel US görüntüde dorsal ekstensor tendonlarda yaygın tenosynovit ile uyumlu ödemli kalınlaşmış, hipoekoik synovium görülüyor. Ek olarak interkarpal eklemde yüksek ekojeniteli pannus izleniyor.

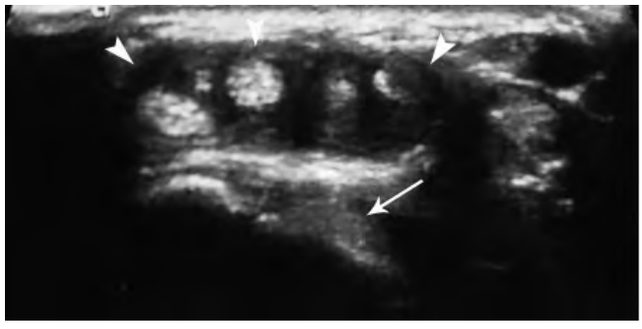

Erezyonlar: RA' in tanısında anahtar görüntüleme bulgusudur. Pannusa bağlı gelişir. İrreversible eklem hasarı ile ilişkilidir. Karakteristik olarak kıkırdak ile kaplı olmayan kemiğin çıplak alanlardan başlar (marjinal erezyon). Radyografide kemik korteksin izlenmemesi, kortekste devamsızlık şeklinde görülür (Şekil 10). MRG erezyonların tespitinde konvasiyonel radyografiye göre daha üstündür ve daha erken dönemde erezyonları tespit eder [11]. MRG de erezyon juxtaartiküler lokalizasyonda T1AG' de hipo, T2AG' de hiperintens karakterde, ıvkm sonrası kontrastlanan keskin sınırlı kemik lezyonu olarak görülür. Kemik iliği ödeminin aksine daha keskin sınırlıdır ve kortekste kesintiye neden olur (Şekil 8) [12].

Şekil 10. Sağ el ön-arka röntgenogramda 2,3. metakarpofalingeal eklemde simetrik daralma (okbaşı) ve subkondral kistler (yıldız) görülüyor. 2. ve 3. parmak proksimal falanksında unlar yüzde marjinal erezyonlar izleniyor (beyaz oklar). Ayrıca interkarpal, karpometakarpal, radiokarpal ve radioulnar eklemlerde eklem aralığında simetrik daralma, erezyonlar (siyah ok), osteopeni ve kist formasyonları dikkati çekiyor.



Tenosynovit: Kontrastlanan kalınlaşmış tendon kılıfı ve tendon kılıfında sıvı olarak görülür (Şekil 7, Şekil 8, Şekil 9). Tenosynovitin tespiti synovitin (inflamasyonun) yaygınlığınının değerlendirilmesinde ve son dönemde ilişkili olduğu tendon rüptürü olasılığı açısından önemlidir [13].

RA' in ayrıcı tanısında temel olarak periferal eklemleri tutan seronegatif spondiloartropatiler, özellikle psöriatik artrit yer alır. Hastanın hikayesi tanı koydurucudur. Radyografik ayrımda ise psöriatik artritte kemikte proliferasyon (entezite bağlı) ve osteoliz (kalem hokka) görülür [14]. Ayrıca RA' in aksine temel olarak distal interfalingeal eklemler tutulur.

Septik Artrit

Septik artrit tek (%80-90) ya da birden fazla eklemin çeşitli mikrooragnizmalarla enfekte olmasıdır. Tüm enfektif ajanlara bağlı gelişmekle birlikte en sık etken bakteriyeldir. Bakteriyel artrit tipik olarak hızlı ilerler. Temel risk faktörleri ileri yaş ve yakın dönemde gelişen bakteriemidir. Diğer risk faktörleri arasında diabetes mellitus, romatoid artrit, eklem protezi ve son zamanlarda geçirilmiş eklem cerrahisi yer alır [15]. Klasik klinik bulguları tek eklemde akut ısı artışı, şişlik ve ağrıdır (%80-90). En sık olarak (%50) diz ekleminde tutulum izlenir.

Septik artritte eklem hasarının temel nedeni bakteri ürünü ve toksinlerinden ziyade konak inflamatuar cevabıdır. Bakteri hematojen ya da direkt yolla ekleme ulaştıktan sonra yüksek vaskülariteli synovial membrana tutunur. Bakteri ve bakteri ürünlerine karşı synovial membranda hızla proliferatif hiperplazi gelişir. Eş zamanlı olarak eklem içi sıvıdaki lökositlerden proteolitik enzimler ve akut inflamatuar hücreler salınır. Her ikisi birden artiküler kartilajda yıkıma, kartilaj sentezinde inhibisyona ve subkondral kemikte kayba neden olur. Tipik olarak hasarlanma ilk olarak kartilaj-synovium bileşke yerinde görülür. Eğer tedavi edilmezse infeksiyon eklemden komşu yumuşak dokulara yayılır [16].

Radyolojik görünümü diğer inflamatuar artritlerle benzer şekilde periartiküler osteopeni, yumuşak doku şişliği, kemik erezyonları ve eklem aralığında simetrik daralmadır,. Eklem aralığı başlangıçta efüzyona bağlı genişleyebilir.

Konvansiyonel röntgende erken dönem bulgular belirsizdir. Yumuşak doku ödemi, eklem aralığında efüzyona bağlı genişleme ve enfeksiyona bağlı hiperemik yanıtla ilişkili periartiküler osteopeni görülebilir. İlerleyen dönemde kartilaj yıkımı sonucu marjinal ve santral fokal erezyonlar gelişir. Marjinal erezyonlar kartilajla kaplı olmayan kemik bölgelerinde izlenir. Kartilajdaki yaygın erezyonlara bağlı olarak eklem aralığında simetrik daralma gelişir. Son dönemde ise kemikte ve eklemde destrüksiyon görülür [17]. Ayrıca osteomyelit ve yumuşak doku abseleri de gelişebilir. US eklem efüzyonunun varlığını göstermede son derece duyarlıdır. Ayrıca efüzyon varlığında örnekleme için yol gösterici olarak da kullanılır (Şekil 11).

MRG septik artritin en erken bulguları olan synovial inflamasyon ve efüzyonu kolaylıkla ortaya koyar. Ayrıca kıkırdak (fokal kayıp), kemik yapıdaki (reaktif inflamasyona bağlı komşu kemik iliğinde sinyal değişikliği) ve yumuşak dokudaki (ödem-inflamatuar değişiklikler) değişiklikleri erken dönemde net olarak gösterir (Şekil 11) [18].

Şekil 11. Koronal yağ baskılı T2AG (A) ve ıvkm sonrası yağ baskılı T1AG' de (B) sol kalça ekleminde efüzyon (ok) ve synovial inflamasyon (ok başları) izleniyor. Ayrıca eklem komşuluğundaki yumuşak dokularda ödem-inflamatuar değişiklikler görülüyor. Aynı olgunun ultrasonografi görüntüsünde (C) sol kalça eklemindeki efüzyon net olarak izleniyor.



Septik artritin radyolojik bulguları nonspesifik olup nonenfeksiyöz inflamatuar artropatilere benzeyebilir tanı için klinik muayene, laboratuar bulguları ve eklemden sıvının incelenmesi gereklidir.

Dejeneratif Artritler

Osteoartrit

Osteoartrit (OA) en sık görülen eklem hastalığıdır. 50 yaş üstü bireylerin %10'unu etkiler. Tüm eklemleri etkilemekle birlikte en sık yük binen diz ve kalça ekleminde izlenir. Eklem kıkırdağı ile subkondral kemikte yapım ve yıkım arasındaki dengenin bozulması sonucu oluşur. Kıkırdakta dejenerasyon-kayıp, eklem kenarlarında kemik hipertrofisi-osteofit formasyonu ve subkondral kemikte yeniden şekillenme ile karakterizedir [19]. İlerleyici dejeneratif bir eklem hastalığı olup sinoviyal eklemi oluşturan kıkırdak, subkondral kemik, sinoviyal doku, ligamentler, kapsül ve kaslar gibi eklemin tüm elemanlarını etkilenir.

Direkt grafiler, OA tanısını koymada ve tedavi planlanmasında en sık kullanılan radyolojik yöntemlerdir. Direkt grafideki en erken bulgu kartilaj kaybına bağlı eklem aralığında izlenen asimetrik daralma ya da osteofit formasyonudur. İlerleyen dönemde eklem aralığındaki daralmada artış, osteofitlerde büyüme ve subkondral skleroz-kist gelişimi izlenir (şekil 12). OA' in son döneminde ise deformiteler, subluksasyon ve eklem fareleri görülür [20].

Şekil 12. Ön-arka diz eklemi röntgenogramlarında: (A)Kellgren-Lawrence skor 1: Femur lateral kondilinde belirsiz osteofit (okbaşı) ve diz eklemi medial kesiminde şüpheli daralma; (B) Kellgren-Lawrence skor 2: Eklem aralığında asimetrik daralma ve küçük boyutlu osteofitler (okbaşları); (C) Kellgren-Lawrence skor 3: Medial tibial çıkıntıda ve diz eklemi medial kesiminde orta boyutlu osteofitler (ok başları), eklem aralığında orta düzeyde asimetrik daralma (ok) ve minimal subkondral skleroz; (D) Kellgren-Lawrence skor 4: Eklem aralığında belirgin daralma, subkondral skleroz (ok) ve büyük boyutlu osteofitler (ok başları) izleniyor.



MRG kemik ve kıkırdak yapılardaki değişiklikleri radyografiye göre erken dönemde saptar, Ayrıca OA'e bağlı radyografik olarak izlenemeyen yumuşak doku değişikliklerini (meniskal yırtık, meniskal subluksasyon, synovit, efüzyon,baker kisti, ön-arka çapraz ve iç-dış yağ bağ zedelenmeleri) net olarak ortaya koyar (Şekil 13).

Kartilajda zedelenme: OA' deki temel bulgudur. Kartilaj kaybı konvansiyonel röntgende eklem aralığındaki daralmanın düzeyi ölçülerek değerlendirilir. Eklem aralığındaki daralma inflamatuar artritlerin aksine tipik olarak asimetriktir. MRG ise kartilajdaki zedelenmeyi ve düzeyini direkt olarak ortaya koyar. Tutulumun değerlendirilmesinde farklı semikantitatif yöntemler kullanılmakla birlikte rutin pratikte en sık kullanılan sınıflamaya göre MRG' de evre I lezyonlar: kıkırdak kalınlığında ve sinyal intensitesinde ödeme bağlı artış; Evre IIa: Kıkırdak yapıda artiküler kartilaj kalınlığının yarısından daha az olan incelme; Evre IIb: Kıkırdak yapıda tam kayıp olmadan artiküler kartilaj kalınlığının yarısından daha fazla olan incelme; Evre III; Artiküler kartilajda tam kayıptır (Şekil 14) [21,22].

Şekil 13. Koronal yağ baskılı T2AG' de iç yağ bağda zedelenme (ok başları), kemik iliği ödemi (siyah oklar), iç menisküste yırtık (beyaz ok) ve eklem içi sıvıda artış izleniyor.



Şekil 14. Aksiel GE sekansında patellofemoral eklem medial faset yüzeyinde farklı evrelerde kartilaj lezyonu izleniyor. (A) Evre I: Kıkırdak kalınlığında ve sinyal intensitesinde ödeme bağlı artış; (B) Evre IIa: Kıkırdak yapıda artiküler kartilaj kalınlığının yarısından daha az olan incelme; (C) Evre IIb: Kıkırdak yapıda tam kayıp olmadan artiküler kartilaj kalınlığının yarısından daha fazla olan incelme; (D) Evre III; Artiküler kartilajda tam kayıp.

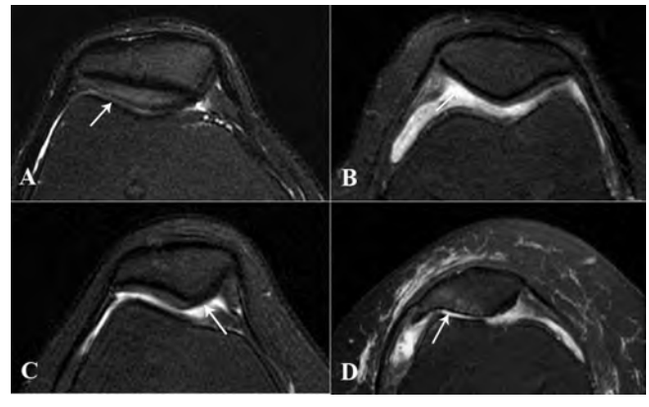

Subkondral kemik yapıdaki değişiklikler: Kemik iliği ödemi, subkondral kist-skleroz ve subkondral kemik yapıdaki güçsüzleşmeye bağlı subkondral yüzeyin düzleşmesi ya da depresyonudur. Radyografi normalken MRG kemik iliği ödemini net olarak ortaya koyar. Subkondral kemik yapıdaki değişiklikler sıklıkla komşu kartilaj yapıdaki defekt ile birliktelik gösterir. Kemik iliği ödemi

subkondral alanda kötü sınırlı T1AG' de düşük, T2AG ve yağ baskılamalı T2AG' de yüksek sinyalli alan olarak izlenir (Şekil 13).
Yumuşak doku değişiklikleri: Ligamentöz ve meniskal patoloji varlığı ile OA'in düzeyi ilişkilidir. En sık zedelenme ön çapraz bağ ve medial menisküste izlenir.

Nöropatik Artropati

Nöropatik artropati, sensorial eklem innervasyonunun bozulmasına bağlı olarak gelişen kemik ve eklemin destrüksiyonu ile karakterize kronik, ilerleyici bir eklem hastalığıdır. Diabetes mellitus, sringomyeli, sifiliz ve diğer nöropatiye neden olan hastalıklarla ilişkilidir.
Nöropatik artropatinin patofizyolojisi tam olarak bilinmemekle birlikte iki temel teori düşünülmektedir. Nörotravma teorisine göre, koruyucu normal ağrı algılamasının kaybına bağlı tekrarlayan travmalar sonucu, eklemlerde ilerleyici eklem harabiyeti, hemartroz, sinovyal kalınlaşma ve sekonder ligaman laksitesinin geliştiği kabul edilmektedir [23]. Nörovasküler teori ise nöropatik artropatiye eşlik eden vasküler değişiklikleri vurgulamaktadır. Otonomik nöropati sonucu kemiklerin kan akışındaki sempatik sistemin regülasyonu bozulmaktadır [24]. Sempatik vazokonstrüksiyonun ortadan kalkması ile kemiklere olan kan akımı artar. Kemik yıkımı ile yapımı arasındaki denge yıkım yönünde bozulur. Kemik dokudaki bu zayıflama sonucunda da nöropatik değişiklikler gelişir [25].
Nöropatik artropati radyolojik olarak hipertrofik patern, atrofik patern ya da her ikisinin birlikteliği şeklinde izlenir. Hipertrofik paternde eklemde destrüksiyon ve fragmantasyon, kemikte skleroz ve osteofit formasyonu dominat bulgulardır. Osteofitler OA' in aksine erken dönemde gelişir, kötü sınırlıdır, yuvarlak kenarlıdır ve büyük boyutludur.
Atrofik formda ise cerrahi amputasyon benzeri şekilde kemik yapıda kayıp dominant bulgudur.
Eklem diziliminde bozulma, eklem aralığında kemik debris ve büyük kanlı kalıcı efüzyon ise her iki tipte de izlenir.
MRG kıkırdak ve kemik yapıdaki bozulmaları erken dönemde ortaya koyar. Konvansiyonel röntgende izlenmeyen kemik ve yumuşak doku ödemini gösterir (Şekil 15) [26].

Şekil 15. Erken evre nöropatik artropati olgusunda sagittal T1AG (A) ve yağ baskılı sagittal T2AG' de (B) tarsal, metatarsal kemiklerde ve tibia distal epifizometafizinde yaygın kemik iliğinde ödemi ve medial kuneiform kemikte fragmantasyon izleniyor (ok). Ayrıca sempatik vazokonstrüksiyonun yokluğuna bağlı yaygın yumuşak doku ödemi görülüyor.



Nöropatik artropati alt ekstremitede daha sık olarak izlenir. Diabetes mellitus en sık nedenidir. Genellikle ayak ve ayak bileğinde görülür. Diabetik hastalarda genellikle hipertrofik eklem değişiklikleri izlenmekle birlikte atrofik patern de izlenebilir (Şekil 16).
Üst ekstremitenin yük binmeyen eklemlerinde ise atrofik patern daha sıktır ve genellikle sringomyeli ile ilişkilidir.
Radyolojik bulgulara ek olarak tutulan eklemin lokalizasyonu ve klinik hikaye nöropatik artropati için tanı koydurucudur.

Şekil 16. Lateral radiografide atrofik tipte nöropatik artropati ile uyumlu distal tibia ve talusta rezorpsiyon, yaygın skleroz görülüyor. Subtalar eklemlerde destrüksiyon ve eklem aralığında kemik fragmantasyonlar izleniyor (oklar).



Sonuç

Artritlerde erezyon ya da osteofit formasyonu varlığı, eklem aralığındaki daralmanın şekli, eklem dağılımı ve tutulan eklem sayısı ayırıcı tanı için temel kriterlerdir. Mükemmel kemik, kıkırdak ve yumuşak doku rezolüsyonuna sahip MRG erken dönem değişiklikleri saptamada en iyi görüntüleme yöntemidir.

Çıkar Çakışması ve Finansman Beyanı

Bu çalışmada çıkar çakışması ve finansman destek alındığı beyan edilmemiştir.

Kaynaklar

1. Dougados M, van der Linden S, Juhlin R, Huitfeldt B, Amor B, Calin A, et al. The European Spondylarthropathy Study Group preliminary criteria for the classification of spondylarthropathy. Arthritis Rheum 1991;34(10):1218-27.
2. Kabasakal Y, Garrett SL, Calin A. The epidemiology of spondylodiscitis in ankylosing spondylitis: a controlled study. Br J Rheumatol 1996;35(7):660-3.
3. Braun J, Baraliakos X, Golder W, Hermann KG, Listing J, Brandt J, et al. Analysing chronic spinal changes in ankylosing spondylitis: a systematic comparison of conventional x rays with magnetic resonance imaging using established and new scoring systems. Ann Rheum Dis Ann Rheum Dis 2004;63(9):1046-55.
4. Bollow M. Magnetic resonance imaging in ankylosing spondylitis (Marie-Struempell-Bechterew disease). Rofo 2002;174(12):1489-99.
5. Gabriel SE. The epidemiology of rheumatoid arthritis. Rheum Dis Clin North Am 2001;27(2):269-81.
6. Farrant JM, O'Connor PJ, Grainger AJ. Advanced imaging in rheumatoid arthritis. Part I: Synovitis. Skeletal Radiol 2007;36(4):269-79.
7. Konig H, Sieper J, Wolf KJ. Rheumatoid arthritis: evaluation of hypervascular and fibrous pannus with dynamic MR imaging enhanced with Gd-DTPA. Radiology Radiology 1990;176(2):473-7.
8. Sommer OJ, Kladosek A, Weiler V, Czembirek H, Boeck M, Stiskal M. Rheumatoid arthritis: a practical guide to state-of-the-art imaging, image interpretation,and clinical implications. Radio Graphics 2005;25(2):381-98.
9. McQueen FM. The use of MRI in early RA. Rheumatology (Oxford) 2008;47(11):1597-9.
10. McQueen FM, Benton N, Perry D, Crabbe J, Robinson E, Yeoman S, et al. Bone edema scored on magnetic resonance imaging scans of the dominant carpus at presentation predicts radiographic joint damage of the hands and feet six years later in patients with rheumatoid arthritis. Arthritis Rheum 2003;48(7):1814-27.
11. Boutry N, Morel M, Flipo RM, Demondion X, Cotten A. Early rheumatoid arthritis: a review of MRI and sonographic findings. AJR Am J Roentgenol 2007;189(6):1502-9.
12. Østergaard M, Peterfy C, Conaghan P, McQueen F, Bird P, Ejbjerg B, et al. OMERACT Rheumatoid Arthritis Magnetic Resonance Imaging Studies: core set of MRI acquisitions, joint pathology definitions, and the OMERACT RA-MRI scoring system. J Rheumatol 2003;30(6):1385-6.
13. McQueen F, Beckley V, Crabbe J, Robinson E, Yeoman S, Stewart N. Magnetic resonance imaging evidence of tendinopathy in early rheumatoid arthritis predicts tendon rupture at six years. Arthritis Rheum 2005;52(3):744-51.
14. Ejbjerg B, Narvestad E, Rostrup E, Szkudlarek M, Jacobsen S, Thomsen HS, et al. Magnetic resonance imaging of wrist and finger joints in healthy subjects occasionally shows changes resembling erosions and synovitis as seen in rheumatoid arthritis. Arthritis Rheum 2004;50(4):1097-106.
15. Shirtliff ME, Mader JT. Acute septic arthritis. Clin Microbio Rev 2002;15(4):528.
16. Goldenberg DL. Septic arthritis. Lancet 1988;17(351):197-202.
17. Chew FS,editors. Skeletal radiology: The bare bones. Philadelphia: Lippincott

Williams & Wilkins;2010.p.223.
18. Learch TJ, Farooki S. Magnetic resonance imaging of septic arthritis. Clin Imaging 2000;24(4):236-42.
19. Di Cesare PE, Abramson SB: Pathogenesis of osteoarthritis. In: Harris ED Jr, Budd RC, Firestein GS, Genovese MC, Sergent JS, Ruddy S, Sledge CB, editors. Kelley's Textbook of rheumatology. 7th ed. Philadelphia: Elsevier/Saunders. Philadelphia; 2005.p.1493-513.
20. Moskowitz RW, Holderbaum D. Clinical and laboratory findings in osteoarthritis. In: Koopman W, editor. Arthritis and allied conditions: a textbook of rheumatology. 14th ed. Philadelphia: Lippincott William and Wilkins; 2001.p.2216-45.
21. Recht MP, Piraino DW, Paletta GA, Schils JP, Belhobek GH. Accuracy of fat-suppressed three-dimensional spoiled gradient-echo FLASH MR imaging in the detection of patellofemoral articular cartilage abnormalities. Radiology 1996;198(1):209-12.
22. Link TM, Steinbach LS, Ghosh S, Ries M, Lu Y, Lane N, et al. Osteoarthritis: MR imaging findings in different stages of disease and correlation with clinical findings. Radiology 2003;226(2):373-81.
23. Vanderhooft E, Sack J. Charcot arthropathy following digital replantation. J Hand Surg Am 1995;20(4):683-6.
24. Brower AC, Allman RM. Pathogenesis of the neurotrophic joint: neurotraumatic vs neurovascular. Radiology 1981;139(2):349-54.
25. Schwarz GS, Berenyi MR, Siegel MW. Atrophic arthropathy and diabetic neuritis. Am J Roentgenol Radium Ther Nucl Med 1969;106(3):523-9.
26. Jones EA, Manaster BJ, May DA, Disler DG. Neuropathic osteoarthropathy: Diagnostic Dilemmas and Differential Diagnosis. Radiographics 2000;20:279-93.

How to cite this article:
Ergün A, Ergun T, Torun E. Arthritis: Conventional and Advanced Radiological Imaging. J Clin Anal Med 2014;5(suppl 3): 405-12.