Septic Pulmonary Embolism, a Case Report

Septik Pulmoner Emboli, Olgu Sunumu

Septik Pulmoner Emboli / Septic Pulmonary Embolism

Nesrin Öcal, Deniz Doğan, Tuncer Özkısa, Ömer Deniz, Hayati Bilgiç
GATA, Göğüs Hastalıkları AD, Ankara, Türkiye

Olgu daha önce 2014 TTD yıllık kongresinde Antalya'da poster sunumu olarak sunulmuştur.

Özet

Septik pulmoner emboli, konjenital kalp hastalığı, IV ilaç kullanımı, uzun süreli katater kullanımı gibi predispozan durumlarda, mikroorganizmaları içeren koagüle kanın sağ kalpten hematojen yolla akciğerlere yayılımı ile infarkt ve abse formasyonları oluşturmasıyla karakterizedir. Morbiditesi ve mortalitesi yüksek olan septik pulmoner embolinin prognozunu belirleyen en önemli faktör, erken tanı ve geniş spektrumlu antibiyoterapidir. Bu açıdan septik pulmoner emboli tanısı koyduğumuz bir olguyu sunuyoruz. Kronik böbrek yetmezliği tanısı ile nefroloji kliniği tarafından hemodiyaliz tedavisi devam eden 60 yaşında kadın hasta yeni gelişen nefes darlığı ve SpO2 düşüklüğü nedeniyle nedeniyle kliniğimize refere edildi. Halen santral katateri bulunan hastanın solunum sistemi fizik muayenesinde bilateral kaidelerde ince raller duyuldu. Çekilen PA akciğer grafisinde bilateral multifokal noduler dansiteler izlenen hastaya toraks BT çekildi. Toraks BT'de üst loblardaki daha belirgin olmak üzere her iki akciğerde, en büyüğü 12x20 mm boyutunda olan, multipl noduler dansiteler izlenen hastanın hikayesinde herhangi bir immünsüpresif tedavi kullanmadığı öğrenildi. 5 gün önceki akciğer grafisinde tariflenen lezyonların izlenmemesi olası bir metastazdan uzaklaştırdı. 2 gün önce alınmış olan katater ucu kültüründe E.coli+MSSA üremiş olması nedeniyle hastanın mevcut bulguları septik emboli lehine değerlendirildi. Mikrobiyolojik direnç profili doğrultusunda düzenlenen geniş spektrumlu antibiyoterapi ile klinik düzelme izlenen hastanın tedavinin 20. Gününde çekilen kontrol BT'sinde lezyonlarda belirgin gerileme oluştu. Bu olguyu farklı radyolojik prezentasyonu ile septik emboliyi klinik tanılar arasında hatırlatıcı olması amacıyla paylaştık.

Anahtar Kelimeler

Emboli; Nodul; Katater; Septik

Abstract

Septic pulmonary embolism, is a phenomenon characterized with hematogenous spread of coagulated blood containing microorganisms from right heart to the lungs, and infarct and abscess formations in lungs. It is associated with some precipitating situations such as congenital heart disease, IV drug use, long-term catheter use. Septic pulmonary emboli has high morbidity and mortality. Early diagnosis and broad-spectrum antibiotics are the main factors determining the prognosis. From this point, here we offer a septic pulmonary emboli case. 60-year-old female patient, who was treated by nephrology clinic with hemodialysis because of chronic renal failure, was referred to our clinic due to new onset of dyspnea and low SpO2. It was seen that the patient had a central catheter. In physical examination of the respiratory system, fine crackles were heard at bilateral bases. Whereupon bilateral multifocal nodular densities were observed in the chest X-ray, thorax CT was performed. In thorax CT, multiple nodular densities, being more prominent in the upper lobes of both lungs and which were the largest of 12x20mm in size, were monitored. It was learned that patient had no history of any immunosuppressive therapy. Although those radiological lesions were resembling the metastatic lesions, the lack of described lesions in the 5 days prior chest X-ray turned away us from a possible metastasis. Than, it was learned that E.coli+MSSA were found in the catheter tip culture received 2 days prior. With those existing findings, the patient was diagnosed with septic pulmonary embolism. Clinical improvement was provided with broad-spectrum antibiotics, held in accordance with the microbiological resistance profile. Significant decline in the lesions were observed in the thorax CT drawn on 20th day of treatment. We shared this phenomenon with original radiological presentation to remind septic emboli in clinical differential diagnosis.

Keywords

Catheter; Embolism; Nodule; Septic

DOI: 10.4328/JCAM.3138 Received: 07.12.2014 Accepted: 10.01.2015 Printed: 01.06.2014 J Clin Anal Med 2014;5(suppl 3): 318-20
Corresponding Author: Nesrin Öcal, GATA Göğüs Hastalıkları AD, Ankara, Türkiye.
GSM: +905055044715 E-Mail: nesrinbaygin@yahoo.com

Giriş

Septik pulmoner emboli (SPE) genellikle akut başlangıçlı solunum semptomları, yüksek ateş ve radyolojik olarak akciğerde yeni gelişen bilateral multipl nodüller ile karakterize bir tablodur [1]. Nontrombotik pulmoner emboliler (NTPE) içinde değerlendirilen SPE, çoğunlukla genç erişkinlerde izlenir. SPE, tanısı ve tedavisi zor olan nadir bir antitedir. Genellikle sağ kalpten orijin alan SPE'nin predispozan faktörleri arasında konjenital kalp hastalıkları, intravenöz (IV) ilaç kullanımı, immun yetmezlikler, alkolizm, lenfoma, hemodiyaliz hastalarındaki arterio-venöz şantlar, santral venöz kateter, cilt enfeksiyonu varlığı gibi enfeksiyon riskini arttıran durumlar bulunmaktadır [2]. Ekstrapulmoner enfeksiyon odağındaki yoğun inflamasyona bağlı hiperkoagulabilite nedeniyle gelişen septik tromboflebit durumlarında enfekte kan, damar yatağı boyunca ilerleyerek pulmoner vasküler yolla akciğerlere ulaşarak alveoler kapiller, arteriol ve venüllerle akciğer parankimine ulaşır. Bu hematojen yayılım, akciğer lobülleri içinde rastgele dağılma eğiliminde olan infarkt odakları ve buna bağlı abse formasyonları oluşmasına neden olur. Alınan kan veya katater ucu gibi örneklerin mikrobiyolojik değerlendirmelerinde en sık üreyen organizma, koagülaz-pozitif Staphylococcus aureus olarak tespit edilmiştir [2,3]. SPE radyolojisinde karakteristik olarak akciğerlerde yaygın, multipl, yuvarlak ve/veya kama tarzında sıklıkla periferik ve subplevral yerleşimli noduler opasiteler görülmesi tipiktir. İlerleyen dönemde enfarkt ve abse formasyonuna bağlı hızlı gelişen kaviteler izlenebilir. Bu görünüm metastatik nodülleri andırmakla beraber yaygın ve ağırlıklı olarak subplevral yerleşim hematojen yayılımın bir göstergesi olarak kabul edilir [1, 4]. SPE prognozunu belirleyen en önemli faktör, erken tanı ile birlikte uygun geniş spektrumlu antibiyotik tedavisinin başlanmasıdır [2].

Olgu Sunumu

Kronik böbrek yetmezliği tanısı ile nefroloji kliniği tarafından hemodiyaliz tedavisi devam eden 60 yaşında kadın hasta, yeni gelişen nefes darlığı ve SpO2 düşüklüğü nedeniyle nedeniyle kliniğimize refere edildi. Hastanın fizik muayenesinde ateş 36.5 °C, nabız 82 vuru/dakika, arteryal kan basıncı 120/55 mmHg olarak değerlendirildi. 2 L/dakika nazal oksijen ile alınan arteryal kan gazında ise pH: 7.19, PCO2:57 mmHg, PaO2:58 mmHg, SaO2: %90ölçüldü. Solunum sistemi fizik muayenesinde bilateral kaidelerde ince raller duyuldu. Çekilen PA akciğer grafisinde bilateral multifokal noduler dansiteler izlenen hastaya toraks BT çekildi. Toraks BT'de üst loblarda daha belirgin olmak üzere her iki akciğerde, en büyüğü 12x20 mm boyutunda olan, subplevral predominans gösteren multipl noduler dansiteler izlendi. Hikayesinde herhangi bir immünsüpresif tedavi kullanmadığı öğrenildi. Hastanın halen hemodiyaliz uygulaması nedeniyle santral katateri mevcuttu. 5 gün önce çekilmiş olan PA akciğer grafisinde tariflenen lezyonların izlenmemesi olası bir metastazdan uzaklaştırdı. 2 gün önce alınmış olan rutin katater ucu kültüründe Escherichia coli (Extended Spectrum Beta-Lactamases [ESBL] +) (8.000CFU) ve metisiline duyarlı Staphylococcus aureus (MSSA) (>10.000CFU) üremiş olması nedeniyle hastanın mevcut klinik ve radyolojik bulguları SPE lehine değerlendirildi. Kültür sonucunda elde edilen mikrobiyolojik direnç profili doğrultusunda düzenlenen geniş spektrumlu antibiyoterapi ile belirgin klinik düzelme izlendi. Etkin antibiyoterapinin 20. gününde çekilen kontrol toraks BT'sinde lezyonlarda belirgin gerileme oluştu.

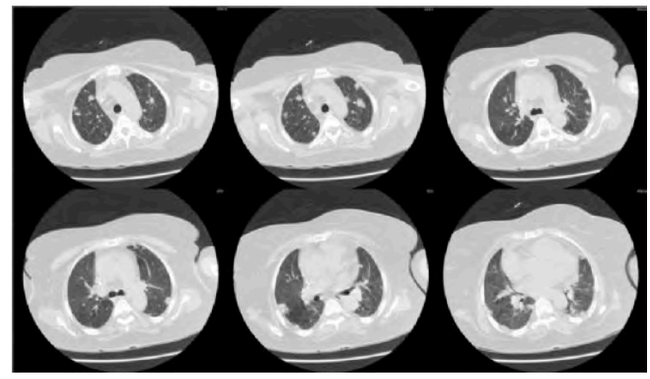

Resim 1. Tedavi öncesi çekilen toraksBT'desubplevralpredominans gösteren multifokalnoduleropasiteler

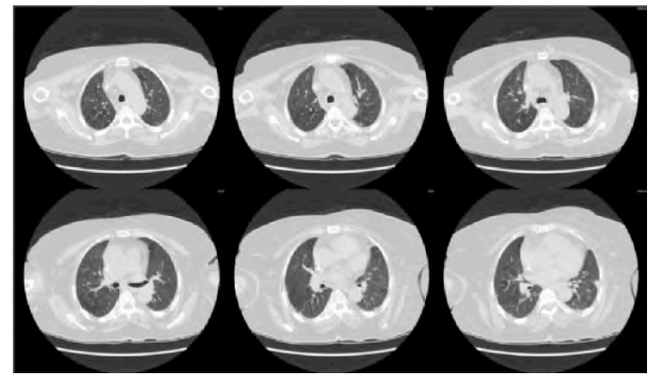

Resim 2. Tedavinin 20. gününde çekilen toraksBT'deradyolojik düzelme

Tartışma

NTPE, pulmoner tromboemboliden farklı olarak daha nadir görülen durumlardır. Bunlar içeresinde klinik açıdan önemli bir tablo olan SPE'nin etyopatogenezinde IV ilaç bağımlılığı, konjenital kalp hastalıkları, alkolizm, lenfoma, ağır deri enfeksiyonları,hemodializ uygulanan olgulardaki A-V şantlar, osteomyelit, immun yetmezlikler, mastoidit, toksik şok sendromu, Lemierre sendromu, karaciğer apsesi, periodontal hastalıkların rol oynadığı gösterilmiştir. Bizim olgumuzdaki gibi enfekte santral kateterler de bu nedenler içerisinde önemli bir yer tutmaktadır. Enfekte kataterden kaynaklanan periferal septik tromboflebit enfekte kanın kökenini oluşturmaktadır [2,5].

Radyoloji, SPE'nin hem ayırıcı tanısında hem de tanısında çok önemli bir role sahiptir.PA akciğer grafisinde periferik parankimal nodüller ile ince-orta kalınlıkta irregüler duvara sahip kavitasyonlar tipik olmakla beraber toraks BT, SPE tanısını koymada akciğer grafisinden üstündür. Ayrıca toraks BT hem abse formasyonlarının plevral boşluğa yayılımın gösterilmesi gibi komplikasyonların görüntülenmesinde faydalı hem de hastalık progresyonunun takibinde diğer görüntüleme yöntemlerine göre üstündür. Toraks BT'de subplevral predominans gösteren farklı derecelerde kavitasyonlar gösteren ve pulmoner damarlarla iştirakli (beslenen damar bulgusu) nodüller, konsolidasyon alanları ve kama şeklindeki opasiteler izlenir. Kavitasyonlar, enfarktın enfeksiyöz kökenli olduğunun önemli bir bulgusudur. Ayrıca, masif SPE'de parankimal bulgulara hiler ve/veya mediastinal lenfadenopatiler de eşlik edebilir [4,6]. Bizim olgumuzda da hem tanı hem de tedavi takibi açısından toraks BT çok önemli bulgu-

lar vermiş olmasına rağmen, nodüller kavitasyon içermediği için metastazla radyolojik ayrımı daha zordu.

SPE ayırıcı tanısında metastaz, tüberküloz, mantar ve gram (–) enfeksiyonlar, paraziter enfeksiyonlar (kist hidatik), romatoid artrit, Wegener granulomatozisi gibi romatolojik patolojiler akılda tutulmalıdır. Bizim olgumuzda da metastaz malignite öyküsü olmaması, 5 gün önce çekilen PA akciğer grafisinde lezyonların izlenmemesi nedeniyle; romatolojik hastalıklar da laboratuvar ve klinik bulgularla ekarte edilmiştir. Son yıllarda, santral kateterin predispoze ettiği SPE'de metisiline dirençli Staphylococcus aureus etken patojen olarak dikkati çekmektedir. Bizim olgumuzda ise metisilin duyarlı Staphylococcus aureus+ Escherichia coli ajanları birlikte izole edilmiştir [3,5].

Sonuç olarak; SPE erken tanı ve etkin antibiyotik tedavisi gerektiren ağır bir tablodur. Gecikmiş tedavide mortalite riskinin %50'nin üzerinde olduğu bildirilmiştir. Hızlı ve erken başlanan geniş spektrumlu, etkin antibiyoterapinin yanı sıra, enfeksiyon odağının kontrolü, katater strelizasyonu sağlanması gibi önlemler, destek tedavisi, gerekli durumlarda cerrahi müdahaleler ve yakın takip, bu hastalar için hayati öneme sahiptir [2,7,8]. Bu noktalar göz önünde bulundurulduğunda, SPE özellikle risk faktörlerini taşıyan hastalarda her zaman akılda tutulması gereken, tanı ve tedavisi zor, nadir bir tablo olarak önem arz etmektedir. Paylaşmış olduğumuz olgunun klinisyenlere SPE'yi hatırlatması bakımından faydalı olacağı umudundayız.

Çıkar Çakışması ve Finansman Beyanı

Bu çalışmada çıkar çakışması ve finansman destek alındığı beyan edilmemiştir.

Kaynaklar

1. Brenes JA, Gosvami U, Williams DN. The association of septic trombophlebitis with septic pulmonary embolism in adults. Open Respir Med J 2012;6:14-9.
2. Cook RJ, Ashton RW, Aughenbaugh GL, Ryu JH. Septic pulmonary embolism: presenting features and clinical course of 14 patients. Chest 2005;128(1):162-6.
3. Jorens PG, Van Marck E, Snoeckx A, Parizel PM. Nonthrombotic pulmonary embolism. Eur Respir J 2009;34(2):452-74.
4. Kuhlman JE, Fishman EK, Teigen C. Pulmonary septic emboli: diagnosis with CT. Radiology 1990;174(1):211-3.
5. Camargo JF, Sakoulas G, Dodd JD, Muñoz-Gomez S, Kadeishvili K, Lenox T. Septic pulmonary embolism of unknown origin in patients with staphylococcus aureus bacteremia: a case report and review of 18 cases. Infect Dis Clin Pract 2013;21(4):217-21.
6. Iwasaki Y, Nagata K, Nakanishi M, Natuhara A, Harada H, Kubota Y et al. Spiral CT findings in septic pulmonary emboli. Eur J Radiol 2001;37(3):190-4.
7. Lee SJ, Cha SI, Kim CH, Park JY, Jung TH, Jeon KN et al. Septic pulmonary embolism in Korea: microbiology, clinicoradiologic features, and treatment outcome. J Infect 2007;54(3):230–4.
8. Rossi SE, Goodman PC, Franquet T. Nonthrombotic pulmonary emboli. Am J Roentgenol 2000;174(6):1499-508.

How to cite this article:
Öcal N, Doğan D, Özkısa T, Deniz Ö, Bilgiç H. Septic Pulmonary Embolism, a Case Report. J Clin Anal Med 2014;5(suppl 3): 318-20.