

The Importance of Haemospermia and Approach

Hemosperminin Önemi ve Yaklaşım

Hemospermi / Haemospermia

Hüseyin Aydemir[1], Salih Budak[2], Gokcen Gurkok Budak[3]
[1]Sakarya University Training and Research Hospital, Urology Clinic, Sakarya,
[2]Tepecik Training and Research Hospital, Urology Clinic, Izmir,
[3]Tire State Hospital, Infectious Diseases and Clinical Microbiology, Izmir, Turkey

Özet

Hematospermi veya hemospermi ejekülatta kan varlığı olarak tanımlanır. Genellikle, iyi huylu, kendini sınırlayıcı bir durum olduğu düşünülmektedir. Ancak nadir dahi olsa testis tümörü veya prostat kanseri gibi bir malignensinin ilk semptomu olabilmektedir. Hakkında sınırlı bilgi olması nedeniyle bu hastalara yaklaşım ve tedavi konusunda kanıta dayalı görüş birliği henüz yoktur. Bu derlemenin amacı literatür eşliğinde hemospermiyi değerlendirmektir.

Anahtar Kelimeler

Hemospermi; Hematospermi; Ejekülasyon

Abstract

Hematospermia or hemospermia is defined as the presence of blood in ejaculate. It is generally thought to be a benign, self-limiting condition. But rarely, may be a first symptom of testicular tumor or prostate cancer. There is currently no evidence-based consensus on the approach and treatment, this patients for of the limited information about it. The purpose of this review is to evaluate the haemospermia with the accompaniment of literature.

Keywords

Hemospermi; Hematospermi; Ejekülasyon

DOI: 10.4328/JCAM.3223 Received: 15.01.2015 Accepted: 07.02.2015 Printed: 01.06.2014 J Clin Anal Med 2014;5(suppl 3): 439-41
Corresponding Author: Salih Budak, Tepecik Training and Research Hospital, Urology Clinic, Izmir, Turkey.
GSM: +905052639870 F.: +90 2324330756 E-Mail : salihbudak1977@gmail.com

Giriş

Hematospermi ya da hemospermi ejekülatın içinde kan olması anlamına gelmektedir. Genellikle benign karakterde ve kendini sınırlayan bir tablo olmasına rağmen akut olması, ejekülatta kan lekesinin olması hastalarda ciddi anksiyeteye neden olabilmektedir [1]. Kimi zaman hematüri, dizüri, urge, skrotal veya perineal ağrı gibi yakınmalar da bu tabloya eşlik edebilmektedir [2]. Hemosperminin insidansı konusunda literatürde yeterli bilgi yoktur. Bunun en önemli nedeni erkeklerin çoğu kez ejekülatlarını gözlemleyememeleridir. Ancak prevalansının 40 yaş öncesinde yüksek olduğu bildirilmektedir [3]. Gerek tanısının güçlüğü gerek ise hakkında sınırlı bilgi olması nedeniyle bu hastalara yaklaşım ve tedavi konusunda kanıta dayalı bir konsensüs yoktur.

Etiyoloji

Geçmişte hemosperminin uzun süre ejekülasyon olmaması ya da çok sık aralıklı ejekülasyona sekonder olduğu düşüncesi yaygın iken günümüzde gerek görüntüleme yöntemleri gerek ise laboratuar testleri hemosperminin daha spesifik nedenlerini ortaya koymuştur. Yine de etiyolojide %85 oranında benign nedenler yatmaktadır [4]. Bu nedenle çoğu kez ürologlar öncelikle konservatif yaklaşımları tercih etmektedirler. Ancak böyle bir semptomun izole olmayabileceği altta yatan primer başka patolojiler olabileceği literatürde vurgulanmıştır. Han ve ark. prostat kanserli olgularda %14 oranında hemospermi gözlendiğini bildirmişlerdir [5]. Yine testis tümörlü olgularda tanı öncesinde hemosperminin ilk semptom olabileceği gösterilmiştir [6-8]. Literatürde hipertansiyon gibi sistemik hastalıklar ve hemospermi birlikteliği bildirilmiştir [9]. Papoutsoglou ve ark. persistan hematüri ile başvuran hastada sağ seminal vesikül metastazı yapan melanom olgusunu bildirmişlerdir [10]. Yani hemospermi bir prostat veya testis tümörünün ya da ürogenital sistem dışından bir tümör metastazının habercisi olabilir. Bununla birlikte seminal vesikül primer adenokarsinomu gibi oldukça nadir görülen hastalıklarda hemospermi nedeni olarak rapor edilmiştir.[11]

Kırk yaş altındaki olgularda en sık neden ürogenital enfeksiyonlar iken daha yaşlı özellikle tekrarlayan veya başka semptomların eşlik ettiği olgularda olası malignitelerin göz önünde tutulması doğru olacaktır [12].

Tanı

Hemospermi nedeniyle başvuran olgular hematüri veya partnere bağlı kanamaları yanlış yorumlayabileceklerinden değerlendirmede ilk olarak detaylı hikaye alınması oldukça önemlidir. Yalancı hemospermi nedenleri akılda tutulmalı ve hematüriye ya da cinsel ilişki sırasında partnerin kanamasına bağlı ejekulata renk değişikliği olabileceği unutulmamalıdır. Hastanın yaşı, semptomun süresi, tekrar edip etmediği, ilave semptomlar ve olası risk faktörleri sorgulanmalıdır. Özellikle hematosperminin izole ya da tekrarlayan atakları olup olmadığı önemlidir. Anamnezde diğer önemli bir konu sistemik hastalıklardır ve hipertansiyon, kanama bozuklukları, böbrek ve karaciğer hastalıkları sorgulanmalıdır [1,4,9]. Fizik muayenede mutlaka skrotum muayenesi ile olası testis tümörü veya olası patolojiler değerlendirilmelidir. Rektal değerlendirme prostat patolojileri ile ilgili önemli bilgiler verecektir [3]. Hemospermi en sık nedeni idiyopatik olsada istenecek tetkiklerin amacı nedenini belirlemeye yönelik olmalıdır [1]. Labaratuvar incelemelerinde öncelikle enfeksiyon ve malignite nedenleri ekarte edilmeye çalışılmalıdır. İlk incelemede idrar kültürü, özellikle genç yaş grubunda genitoüriner enfeksiyon nedenleri belirlemek için önemlidir. Cinsel yolla bulaşan hastalıklar düşünüldüğünde klamidya, herpes simpleks veya gonore gibi nedenlere yönelik özel tetkikler istenmelidir. Diğer enfeksiyon nedenler arasında bilhariazis, sitomegalovirus, genitoüriner tüberküloz ve kist hidatik gibi nadir hastalıklar bildirilmiştir [13,14,15].

İleri tetkik ve değerlendirme konusunda literatürde farklı tespitler bildirilmiştir. Zargooshi ve ark. hemosperminin detaylı değerlendirmesine yönelik gerek radyolojik gerekse laboratuar testlerinin riskli hastalarda yapılmasını önermişlerdir [16]. Yine Raviv ve ark. 115 hemospermi hastasının trasrektal ultrason (TRUS) değerlendirmelerinde çoğunlukla tedavi gerektirmeyecek benign lezyonlar tespit edildiğini bildirmişlerdir [17]. TRUS değerlendirmeleri güvenli, noninvaziv ve göreceli olarak ucuzdur. TRUS ile % 74,5- % 94,8 oranında anomali tespit edilebilmesine rağmen her zaman kanamanın primer kaynağı gösterilememekte veya tedaviye yönelik avantaj elde edilememektedir [18,19]. Kumar ve ark. prospektif yapılan çalışmalarında hemospermi tespit edilen hastaların detaylı hikayelerinin alınması, rektal muayene yapılması, PSA, idrar kültürü ve seksüel geçişli hastalıklar konusunda değerlendirilmesi gerektiği belirtilerek sadece anormal tuşe bulgusu olan veya PSA yüksekliği olan olgularda biyopsi önerilmiştir [20].

Son dönemde transüretral seminal vesiküloskopinin TRUS'dan daha etkin olduğu özellikle tekrarlayan veya persistant hemospermi olgularında tercih edilebilecek bir tanı aracı olabileceği bildirilmektedir [21]. Hemospermi olgularının değerlendirmesinde, endorektal magnetik resonans kullanıldığında %60 anormal bulgu tespit edildiği bildirimiş ve özellikle persistan hemospermi olgularında kullanılması önerilmiştir [22].

Tedavi

Hemospermi değerlendirmesinde esas amaç olası malignite durumlarını ekarte etmektir. Hastaların büyük bir çoğunluğu 40 yaş altındadır ve bunların çoğunluğu idiopatiktir. Özellikle böyle ürkütücü bir semptom ile karşılaşan hastaları ilk olarak konu hakkında bilgilendirmek ve anksiyetelerini azaltmak doğru olacaktır. İzole, yakınması tekrarlamayan genç olgularda konservatif yaklaşım planlanarak hasta takip edilebilir. Enfeksiyon bulguları olan ancak kültürlerde üremesi olmayan hastalara iki hafta ampirik antibiyoterapi başlanabilir [1]. Prostata penetrasyonu yüksek olan kinolon grubu veya trimatoprim sülfametaksazol bu amaç için uygun ajanlar olacaktır. Prostat biyopsisi gibi iatrojenik nedenlere bağlı hemospermiler yaklaşık 10 ejekülasyon ya da birkaç hafta içinde spontan düzelmektedir [23,24]. Yine travma sonrasında ısrarlı hemospermide endoskopik değerlendirme yapılabilir. Böylece üretra veya prostat kaynaklı kanama odaklarına yönelik tanı ve tedavi imkanı sağlanmış olur. Endoskopik değerlendirme distal kanal obstrüksiyonu durumunda kanalın insizyon ile açılmasına olanak sağlar [25,26]. Hipertansiyon, koagülasyon bozukluğu gibi sistemik hastalıkların olduğu olgularda altta yatan nedene yönelik tedavi planlanmalıdır.

Riskli hasta grubunda, yani kırk yaşın üzerinde, ailesinde prostat kanseri öyküsü olan, tekrarlayan veya ısrarlı hemospermisi olan, hemospermiye hematüri gibi başka semptomların eş-

lik eden olgularda konservatif yaklaşımdan kaçınılmalı ve ileri tanı yöntemleri ve nedene yönelik tedaviler kullanılmalıdır [27].

Sonuç

Hemospermi düşük riskli, genç hastalarda çoğunlukla idiopatiktir. Tek sefer olan izole hemospermilerde basit temel değerlendirmeler yeterli iken tekrarlayan veya ısrarlı hemospermilerde ileri değerlendirme yöntemlerini kullanmak gerekir. Özellikle gençlerde nadir dahi olsa hemosperminin testis tümörü habercisi olabileceği unutulmamalıdır. Yüksek risk faktörü bulunan yaşlı olgularda malignensilere sekonder hemospermi göz ardı edilmemelidir.

Çıkar Çakışması ve Finansman Beyanı

Bu çalışmada çıkar çakışması ve finansman destek alındığı beyan edilmemiştir.

Kaynaklar

1. Kumar P, Kapoor S, Nargund V. Haematospermia, a systemic review. Ann R Coll Surg Engl 2006;88:339-42.
2. Jones DJ. Haemospermia: a prospective study. BJUrol 1991;67:88-90.
3. Stefanovic KB, Gregg PC, Soung M. Evaluation and treatment of hematospermia. Am Fam Physician 2009;80(12):1421-7.
4. Papp GK, Kopa Z, Szabó F, Erdei E. A etiology of haemospermia. Andrologia 2003;35(5):317-20.
5. Han M, Brannigan RE, Antenor JAV, Roehl KA, Catalona WJ. Association of hemospermia with prostate cancer. J Urol 2004;172:2189-92.
6. Maheshkumar P, Otite U, Gordon S, Berney DM, Nargund VH. Testicular tumor presenting as hematospermia. J Urol 2001;165:188.
7. Vilandt J, Sonksen J, Mikines K, Torp Pedersen S, Colstrup H. Seminoma in the testes associated with haemospermia. BJU Int 2002;89:633.
8. Beji S, Hoejgaard M, Lyngdorf P. Seminoma in the testis presenting as hemospermia. Case Rep Nephrol Urol 2012;2(2):135-7.
9. Ortiz QL, Laures SA, Martinez PA, Torres LA. Haemospermia in malignat hypertension. Nefrologia 2010;30(2):266.
10. Papoutsoglou N, Burger M, Riedmiller H. Persistent painless hemospermia due to metastatic melanoma of the right seminal vesicle. BMC Urology 2013;13(1):43.
11. Eken A, Izol V, Aridogan IA, Erdogan S, Acıkalın A, Tansug Z. An unusual cause of hematospermia: Primary adenocarcinoma of the seminal vesicle. Can Urol Assoc J 2012;6(6):259.
12. Ahmad I, Krishna NS. Hemospermia. J Urol 2007;177(5):1613-18.
13. Elem B, Patil PS. Haemospermia: observations in an area of endemic bilharziasis. Br J Urol 1987;60:170-3.
14. Pal DK. Haematospermia:İndian experince. Trop Doct 2006;36(1):61-2.
15. Whyman MR, Morris DL. Retrovesical hydatid causing haemospermia. Br J Urol 1991;68:100-1.
16. Zargooshi J, Nourizad S, Vaziri S, Nikbakht MR, Almasi A, Ghadiri K, et al. Hemospermia: long-term outcome in 165 patients. Int J Impot Res 2014;26(3):83-6.
17. Raviv G, Laufer M, Miki H. Hematospermia the added value of transrectal ultrasound to clinical evaluation: is transrectal ultrasound necessary for evaluation of hematospermia? Clin Imaging 2013;37(5):913-6.
18. Razek A, Elhanbly S, Eldeak A. Transrectal ultrasound in patients with hematospermia. J. Ultrasound 2010;13:28-33.
19. Zhao H, Luo J, Wang D, Lu J, Zhong W, Wei J, et al. The value of transrectal ultrasound in the diagnosis of hematospermia in a large cohort of patients. J Androl 2012;33(5):897-903.
20. Kumar AA, Zachariah KK, Dorkin TJ. Is there any value investigating persistent haematospermia? Results of a 12-year prospective study. Br J Med Surg Urol 2011;4:202-6.
21. Xing C, Zhou X, Xin L, Hu H, Li L, Fang J, et al. Prospective trial comparing transrectal ultrasonography and transurethral seminal vesiculoscopy for persistent hematospermia. Int J Urol 2012;19(5):437-42.
22. Prando A. Endorectal magnetic resonance imaging in persistent hemospermia. International Braz J Urol 2008;34(2):171-9.
23. Manoharan M, Ayyathurai R, Nieder AM, Soloway MS. Hemospermia following transrectal ultrasound-guided prostate biopsy: a prospective study. Prostate Cancer Prostatic Dis 2007;10(3):283-7.
24. Sheikh M, Hussein AY, Kehinde EO, Al Saeed O, Rad AB, Ali YM, et al. Patients tolerance and early complications of transrectal sonographically guided prostate biopsy: prospective study of 300 patients. J Clin Ultrasound 2005;33(9):452-6.
25. Li YF, Liang PH, Sun ZY, Zhang Y, Bi G, Zhou B, et al. Imaging diagnosis, transurethral endoscopic observation, and management of 43 cases of persistent and refractory hematospermia. J Androl 2012;33(5):906-16.
26. Fuse H, Nishio R, Murakami K, Okumura A. Transurethral incision for hematospermia caused by ejaculatory duct obstruction. Arch Androl 2003;49:433-8.
27. Akhter W, Khan F, Chinegwundoh F. Should every patient with hematospermia be investigated? A critical review. Cent European J Urol 2012;66(1):79-82.

How to cite this article:
Aydemir H, Budak S, Budak GG. The Importance of Haemospermia and Approach. J Clin Anal Med 2014;5(suppl 3): 439-41.

Acute Atrial Fibrilation Seconder to Administration Adenosine in Supraventricular Tachycardia

Supraventriküler Taşikardide Adenozin Uygulamasına Sekonder Gelişen Akut Atrial Fibrilasyon

Adenozine Bağlı Gelişen Atrial Fibrilasyon / Atrial Fibrilation Due to Adenosine

Yusuf Emrah Eyi, Salim Kemal Tuncer, Ümit Kaldırım
GATA Askeri Tıp Fakültesi, Acil Tıp AD. Ankara, Türkiye

21 yaşında erkek hasta çarpıntı ve göğüs ağrısı şikayetleri ile acil servise getirildi. Çarpıntısının yaklaşık 30 dakika önce aniden başladığını ifade eden hastanın özgeçmişinde herhangi bir hastalık yoktu. Vital bulguları ateş: 36,7 C, TA: 172/93 mmHg, Nbz: 157/dk olan hastanın gelişinde çekilen 12 derivasyonlu EKG'sinde Supraventriküler taşikardi saptandı. Hasta monitörize edildi, damar yolu açıldı, oksijenizasyona başlandı. Hastaya vagal manevralar ile müdahale edildi. Vagal manevralara yanıt alınamayan hastaya 6 mg adenozin uygulandı. Taşikardisi düzelmeyen hastaya 12 mg adenozin uygulanması sonrası hastanın ritmi atrial fibrilasyona döndü.

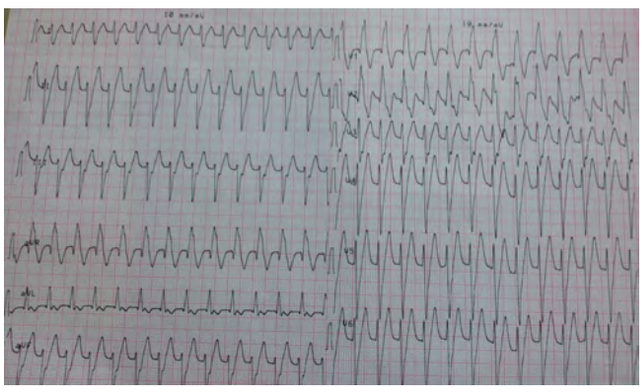

Resim 1. Hastanın geliş EKG'sinde ritim supraventriküler taşikardi

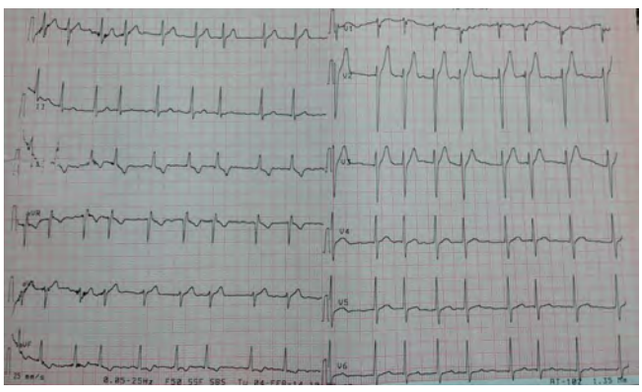

Resim 2. Adenozin uygulanması sonrası gelişen atrial fibrilasyon ritmi

DOI: 10.4328/JCAM.2645 Received: 28.06.2014 Accepted: 08.07.2014 Printed: 01.06.2014
Corresponding Author: Yusuf Emrah Eyi, GATA Acil Tıp AD. Etlik, Ankara, Türkiye.
T.: +90 3123043059 E-Mail: dremraheyi@yahoo.com

A Demonstrative Carbon Monoxide Intoxication

Bir Demonstratif Karbonmonoksit İntoksikasyonu

Karbonmonoksit İntoksikasyonu / Carbon Monoxide Intoxication

Mustafa Şahan, İffet Yaşaran, Ali Karakuş
Mustafa Kemal Üniversitesi Tıp Fakültesi Acil Tıp Ad. Hatay, Türkiye

Otuz dört yaşında bayan hasta acil servise şuuru kapalı olarak getirildi. Öyküsünde yemek pişirmek için yaktığı zeytin kütüğünü mangal içinde odanın içine getirdiği,. yaklaşık 18 saat sonra yakınları tarafından evde baygın olarak bulunduğu öğrenildi.
Hastanın fizik bakısında genel durumu kötü, şuuru konfüze, Glaskow Koma Skalası (GKS):8(E1-M5-V2), pupiller izokorik ve ağızda sekresyon artışı mevcuttu. Hastanın tansiyon arteryel değeri 110/70mmHg, nabız 110/dk, vücut ısısı 36,80 C, oksijen saturasyonu %83 idi. Sağ ayak bileğinde 6x7 cm, sol ayak bileğinde 7x8 cm bül mevcuttu (Resim 1,2). Hastanın diğer fizik muayene bulguları normaldi. Kan gazında pH:7.30, pO2:75 mm Hg, pCO2:60 mm Hg, HCO3: 20 (22-26 mEq/L). Laboratuar değerlerinde Aspartat aminotransferaz (AST), Alanin aminotransferaz (ALT) yüksekliği dışında anormallik saptanmadı (AST 435 (5 - 40 U/L), ALT 139 (7 - 56 U/L)
Hasta entübe edilerek solunum desteği sağlandı ve gerekli sıvı tedavisi başlandı.,Beyin tomografisi normal değerlendirilen hastanın beyin MR görüntülenmesinde bilateral globus pallidusda hiperintens odaklar tespit edildi (Resim 3). Takibinin 4. saatinde şuuru açılan hasta extübe edildi. Batın ultrasonografi ve diğer ayırıcı tanı için yapılan kontrol laboratuar ve tetkiklerinde anormallik saptanmayan hasta yatışının 4. Gününde şifa ile taburcu edildi.



Resim 1. Hastanın sol ayak bileğindeki 7x8 cm çapında bül



Resim 2. Hastanın Sağ ayak bileğinde 6x7 cm çapında bül

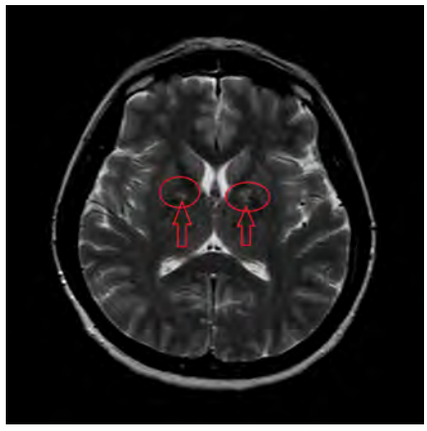

Resim 3. Hastanın beyin MR görüntülenmesindeki bilateral globus pallidusda hiperintens odaklar

DOI: 10.4328/JCAM.2545 Received: 08.05.2014 Accepted: 27.05.2014 Printed: 01.06.2014
Corresponding Author: Ali Karakuş, Mustafa Kemal Üniversitesi Tıp Fakültesi Acil Tıp Ana Bilim Dalı, Hatay, Türkiye.
T.: +90 3262291000-2598 GSM: +905052540433 F.: +90 3262455654 E-Mail: drkarakus@yahoo.com

Orjinal Görüntü
Original Image
JCAM

Diaphragm Plication: Via Minimal Invasive Route

Diyafram Plikasyonu: Minimal İnvaziv Yöntemle

Diaphragm Plication / Diyafram Plikasyonu

Sezai Çubuk, Orhan Yücel
GATA Göğüs Cerrahisi AD. Etlik, Ankara, Türkiye

Diyafragma paralizisi olan hastaların birçoğunda etyoloji saptanamamaktadır. Çalışmamızda cerrahi ve travma öyküsü olmayan ve etyolojide majör bir hastalık saptamadığımız hastamızda idiopatik sol diyafram paralizi nedeniyle torakoskopik plikasyon uygulamamızı paylaşmak istedik. Olgumuzda tek taraflı diyafram paralizisi olmasına rağmen ciddi semptomatikti. Solunum fonksiyon testinde FVC: 1,35L (%50,0), FEV1: 1,22L (%53,1), FEV1/FVC%: %90,2 idi. Sol diyafragma paralizisi; akciğer radyografisi ve floroskopi ile sol diyaframın hareketsiz olarak gözlenmesi ile tespit edildi (Resim 1). Olguya torakoskopik sol diyafragma plikasyon ameliyatı uygulandı(Resim 2). Olgunun semptomlarında dramatik düzelme gözlendi. Ayrıca solunum fonksiyon testi FVC: 2.10 (%77,8), FEV1; 1,67L (%73), FEV1/FVC%; %79,6 olarak raporlandı. Diyafragma paralizisinin düzeldiği radyolojik olarak gözlendi (Resim 3). Diyafragma plikasyonu özellikle ciddi semptomatik olan olgularda güvenli ve etkili bir yöntemdir.

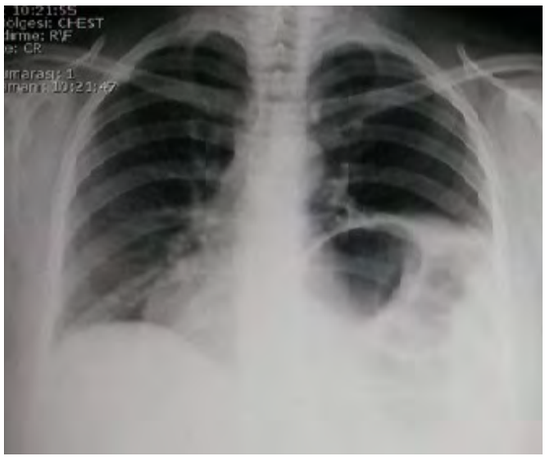

Resim 1. Preop olgunun PA akciğer grafisinde sol diyafragma paralizisi gözlenmektedir.

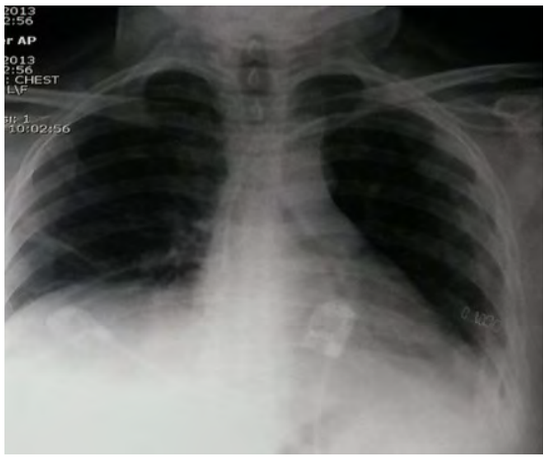

Resim 3. Olgunun ameliyat sonrası kontrol için çekilen PA akciğer grafisi

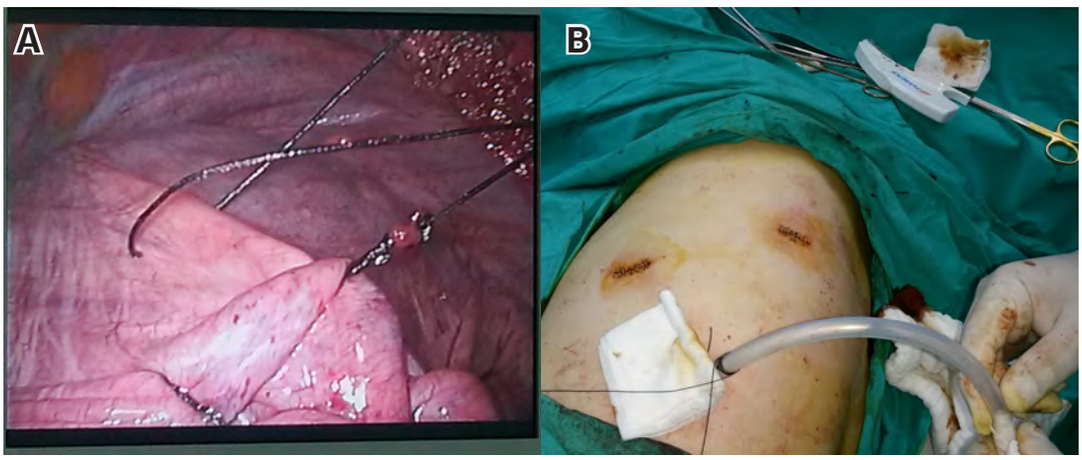

Resim 2. Olguya torakoskopik sol diyafragma plikasyon ameliyatına ait görüntüler (A,B)

DOI: 10.4328/JCAM.2552 Received: 12.05.2014 Accepted: 04.06.2014 Printed: 01.06.2014
Corresponding Author: Sezai Çubuk, GATA Göğüs Cerrahisi AD, Ankara, Türkiye.
T.: +90 3123045192 E-Mail: sezaicubuk@gmail.com

Intrathoracic Lipomas

İntratorasik Lipomlar

İntratorasik Lipomlar / Intrathoracic Lipomas

Alper Gözübüyük
Göğüs Cerrahisi AD, GATA, Ankara, Türkiye

Editör için:

Pınar Bıçakçıoğlu ve arkadaşlarının "intratorasik plevral lipomlar" adlı iyi hazırlanmış makalesini okudum ve oldukça ilgimi çekti. Yayınlanan seri sekiz plevral lipomlu olguyu bildirmekte olup yazarların belirttiği gibi konusunda en geniş serilerden bir çalışma olarak sunulmaktadır. Çalışmada lipomların malign olan lezyonlardan ayırt edilemeyeceğinin çok güç olmasından dolayı bu tür lezyon saptanan hastaların tanı ve tedavi sürecinin cerrahi ile yapılması gerektiği bildirilmektedir. Ayrıca benzer lezyonların sunulduğu çalışmalarda da cerrahi tedavi tek seçenek olarak öne sürülmektedir. Bu nedenle tamamen iyi huylu olmalarına karşın olguların hemen hemen hepsi Pınar Bıçakçıoğlu nun bu çalışmasında olduğu gibi cerrahi ile tedavi edilmektedirler (1). Lipomlar en yaygın iyi huylu neoplazi çeşidi olmasına karşın intratorasik bölgede çok sık olmasada karşımıza çıkabilmektedirler. mediastinal lipomların genelde mediyasten sınırları içinde görülmekte bu çalışmada sunulan plevral lipomlar ise çok daha nadir olarak bildirilmektedir (2).

Bugüne kadar intratrasik lipomların tanısında cerrahi eksizyon tek seçenek olarak tanımlansada, Mustafa Yıldırımın çalışmasında (3) da öne sürdüğü üzere belirttiği üzere bilgisayarlı tomografi ve manyetik rezonans görüntüleme teknikleri lipomların tanısında çok değerli bilgiler vermektedir (4,5,6).

Lipomlar liposarkom, teratom ve hamartom ile benzer radyolojik özellikler gösterdiği ayırıcı tanıda akılda bulundurulması gerektiği, diyaframa yakın lezyonların ise diyafram hernileri ile kolayca karıştırılabileceği bilinen bir konudur Ancak bilgisayarlı tomografi ve manyetik rezonans görüntülüme yardımı ile diyafram hernisi ayrımı kolayca yapılabilmektedir. Ayrıca yukarda belitilen diğer patolojilerde bilgisayarlı tomografi ile yapılan taramalarda lezyon sınırları içinde çok daha yüksek dansiteler (>50HU) saptanmakta, malign durumlarda tümörün çevre dokulara invazyonu gösterilebilmektedir.

Bu nedenlerden dolayı radyolojik taramalarda saptanıp, semptomsuz ve radyolojik malignite şüphesi göstermeyen her hastaya mutlaka cerrahi önerilmesinin bir kez daha düşünülmesinin kanısındayım.

Kaynaklar

1. Successful removal of a giant intrathoracic lipoma: a case report and review of the literature. Hagmaier RM, Nelson GA, Daniels LJ, Riker AI. Cases J. 2008 Aug 12;1(1):87
2. Pleural lipoma: a non-surgical lesion? Jayle C, Hajj-Chahine J, Allain G, Milin S, Soubiron L, Corbi P. Interact Cardiovasc Thorac Surg. 2012 Jun;14(6):735-8
3. Diagnostics of peripherally located intrathoracic lipoma. Yıldırım M, Parlak E, Köroglu M, Köksal S, Yıldız M, Gürses C. Acta Inform Med. 2012 Jun;20(2):129-30.
4. Case report. Uterine lipoma: advantage of MRI over ultrasound. Lau LU, Thoeni RF. Br J Radiol. 2005 Jan;78(925):72-4.
5. MRI characteristics of lipoma and atypical lipomatous tumor/well-differentiated liposarcoma: retrospective comparison with histology and MDM2 gene amplification. Brisson M, Kashima T, Delaney D, Tirabosco R, Clarke A, Cro S, Flanagan AM, O'Donnell P. Skeletal Radiol. 2013 May;42(5):635-47.
6. Chondroid lipoma: findings on radiography and MRI (2006:7b). Hyzy MD, Hogendoorn PC, Bloem JL, De Schepper AM. Eur Radiol. 2006 Oct;16(10):2373-6

DOI: 10.4328/JCAM.2110 Received: 23.10.2013 Accepted: 23.10.2013 Printed: 01.06.2014
Corresponding Author: Alper Gozubuyuk, Göğüs Cerrahisi AD, GATA, Keçiören, Ankara, Türkiye. T.: +90 3123045174 E-Mail: alpergozubuyuk@gmail.com

The Importance of Multidiciplinary Approach for the Diagnosis of Interstitial Lung Disease

İntersitisyel Akciğer Hastalıklarında Tanı için Multidisipliner Yaklaşımın Önemi

İntersitisyel Akciğer Hastalıklarında Multidisipliner Çalışma / Multidiciplinary Approach for Interstitial Lung Disease

Sezai Çubuk, Orhan Yücel, Gökhan Ayberik
GATA Göğüs Cerrahisi AD. Etlik, Ankara, Türkiye

Editör için:

Fındıkçıoğlu ve ark. yapmış oldukları "İnterstisyel Akciğer Hastalıklarında Cerrahi Biyopsi Gerekli Midir: Retrospektif Klinik Çalışma" başlıklı çalışmayı ilgiyle okuduk [1]. Yapmış oldukları bu titiz çalışmadan dolayı kendilerine teşekkür ediyoruz.

İntersitisyel akciğer hastalıkları pek çok hastalığın ortak adı olarak kullanılmaktadır ve ortak klinik ve radyolojik özelliklere sahiptirler [2]. Bu hastalık grubunda doğru tanının konulması tedavi protokolünün belirlenmesi için son derece önemlidir. Bu hasta grubu genellikle göğüs hastalıkları uzmanları tarafından değerlendirilmekte ve çoğu zaman da ilgili uzmanca bronkoskopik biyopsi tanı alınamaması durumunda açık biyopsi için göğüs cerrahisi uzmanlarına yönlendirilmektedir. Biyopsi yeri göğüs cerrahisi uzmanına bırakılmaktadır. Bu hastalık grubu metinde belirtildiği üzere iki yüz civarı hastalığı kapsaması ve tedavi protokolü özellik arz etmesi nedeniyle göğüs cerrahisi, radyoloji ve patoloji uzmanının da dahil olduğu bir multidisipliner yaklaşım olarak değerlendirilmelidir. Göğüs hastalıkları uzmanı tarafından hastanın kliniği ile uyumlu tanıları ön plana çıkarırken radyolog ve patolog korele halde hastalıklı olan yerlerin tayini ve muhtemel biyopsi alanlarını işaret edeceklerdir. Göğüs cerrahisi uzmanı belirtilen alanlardan biyopsinin alınıp alınamayacağı ve hangi şekilde alınacağı ile ilgili görüşlerini belirtecektir. Vats tekniğinin yaygınlaşması, hasta konforunu artırması, hastanede cerrahi nedeniyle yatış süresinin daha az olması, ameliyat süresini kısaltması ve tüp torakostomi süresini azaltması nedeniyle sıklıkla tercih edilmektedir [3]. Biyopsinin nerelerden alınacağı önem arz etmektedir. Ana hedef kesin tanının konulmasıdır. İkincil olarak da hastaya en minimal invaziv yaklaşım şeklinin benimsenmesi söz konusu olmalıdır. Vats girişimi minimal invaziv olmakta ancak manuel muayene çok sınırlı olmakta ve ameliyatı gerçekleştiren cerrahın tecrübesine bağlı bir yöntemdir. Bu nedenle cerrahi girişim şekli bu kriterler göz önüne alınarak planlanmalıdır. Ayrıca cerrahi biyopsi invaziv bir girişim olması nedeniyle alınacak parçanın tanısal gelmemesi hastaya ikinci bir cerrahi yük getirebilmektedir. Bu nedenle on-site patoloji uygulaması ile tanı değeri artırılabileceği değerlendirilmektedir. Böylece her ne kadar fazla sayı ve büyüklükte doku parçasının alınmasının tanıda pozitif etkisi olsa da fazla sayıda biyopsinin daha fazla oranda komplikasyona neden olacağını düşünmekteyiz.

Fındıkçıoğlu ve ark. yapmış oldukları çalışmadan dolayı tebrik ediyoruz. İntersitisyel akciğer hastalıklarında disiplinler arası kurulacak diyaloglar ile tanı ve tedavide başarılı sonuçlar alınacağını düşünmekteyiz.

Çıkar Çakışması ve Finansman Beyanı

Bu çalışmada çıkar çakışması ve finansman destek alındığı beyan edilmemiştir.

Kaynaklar

1. Fındıkcıoğlu A, Kılıç D, Karadayı Ş, Canpolat T, Hatipoğlu A. İnterstisyel Akciğer Hastalıklarında Cerrahi Biyopsi Gerekli Midir: Retrospektif Klinik Çalışma. J Clin Anal Med 2014;5(3): 204-8
2. Issaka A, Yüksel M. İnterstisyel Akciğer Hastalığı Tanısında Göğüs Cerrahının Rolü. In: Yüksel M, çeviri editörü. Erişkin Göğüs Cerrahisi. İstanbul: Nobel matbaacılık;2011. S.762-68.
3. Çobanoğlu U, Sayır F, Mergan D. İnterstisyel Akciğer Hastalıklarının Tanısında İdeal Bir Tercih: Video Yardımlı Torakoskopik Cerrahi. J Clin Anal Med 2012;3(1):46-50

DOI: 10.4328/JCAM.2581 Received: 22.05.2014 Accepted: 22.05.2014 Printed: 01.06.2014
Corresponding Author: Sezai Çubuk, GATA Göğüs Cerrahisi AD. Ankara, Türkiye. T.: +90 3123045192 E-Mail: sezaicubuk@gmail.com

Editör'e Mektup
JCAM
Letters to Editor

Ventilator Associated Pneumonia

Ventilatör İlişkili Pnömoniler

Pnömoni / Pneumonia

Leyla Güler[1], Memduh Yetim[2]
[1]Anest. ve Rean. A.D. Ulus Devlet Hastanesi, Ankara,
[2]Anesteziloji, Van Asker Hastanesi, Van, Türkiye

Editör için:

Aysel Sünnetçioğlu ve arkadaşlarının "Ventilatör İlişkili Pnömonilerin Analizi" başlıklı orjinal araştırmasını büyük bir ilgiyle okuduk [1]. Araştırmada yoğun bakım ünitesinde (YBÜ) mekanik ventilasyon uygulanan hastalarda gelişen ventilatör ilişkili pnömoninin (VİP) etkenleri, bu etkenlerin antibiyotiklere duyarlılıkları ve risk faktörleri belirlenmiş. Klinik uygulama açısından önemli olan bu konuyu, başarılı tasarımı ve dökümantasyonu ile bizimle paylaştıkları için teşekkür ediyoruz.

Ventilatör ilişkili pnömoni (VİP) mekanik ventilasyonun önemli bir enfeksiyöz komplikasyonudur ve yoğun bakım hastaları için önemli mortalite, morbidite sebebidir. VİP oluşumundaki etken patojenler genellikle çoklu ilaç direncine sahip mikro-organizmalardır ve mortalite için tek başına bağımsız risk faktörüdürler. Staphylococcus aureus, Pseudomonas aeruginosa, Klepsiella spp. ve Acinetobacter baumanii en sık görülen çoklu ilaç direncine sahip mikro-organizmalardır. Değişik patojenlerin virülansları, patolojik potansiyelleri, mortalite ve morbidite riskleri de değişkendir.

Aysel Sünnetçioğlu ve ark. yoğun bakım ünitesinde takip edilen VİP tanılı hastalarda et¬ken patojenleri ve bunların antibiyotik duyarlılıklarını saptaya¬rak, ampirik antibiyotik tedavi seçimine katkıda bulunabilecek yerel verileri oluşturmak amacıyla yaptıkları çalışmada VİP gelişen hastalarında en sık (%40.2) Acinetobacter baumannii, ikinci sıklıkla (%22.8) Pseudomonas spp, üçüncü sıklıkla (%16.3) Klebsiella spp ürediğini tespit etmişlerdir [1]. Stafilokok aures suşlarının hepside geç başlangıçlı VİP'te tespit edilirken, erken başlangıçlı VİP olgularında izole edilen etkenlerin geniş spektrumlu antibiyotiklere karşı önemli oranda dirençli olduğu saptanmışlardır. VİP'te mortaliteyi azaltmak için yoğun bakım ünitesinin mikrobiyolojik direnç paternine ve hasta karakteristiğine uygun, ampirik antibiyotik tedavisi seçilmesi gerektiğini vurgulamışlardır.

Avrupa enfeksiyon kontrol komitesinden Magiorakos ve arkadaşları üç ve daha fazla antimikrobiyal sınıfa da dirençli olan grupları Metisilin dirençli Staphylococcus aureus (MRSA), Vankomisin dirençli Enterococcus spp. (VRE), Enterobacteriaceae, Pseudomonas aeruginosa ve Acinetobacter spp. olarak açıklamışlardır [2]. Cleveland Clinic enfeksiyon kontrol komitesinden Tadja ve arkadaşları Pseudomonas türlerinin virülansının azalmakta olduğunu ve direnç olup olmamasının VİP sonuçlarını etkilemediğini, Enterobacteriaceae grubunun virülansının ise hızla artmakta olduğunu bildirmişlerdir [3].

Ventilatör ilişkili pnömoniden korunma yoğun bakımda tedaviden önce gelen birinci öncelikli konudur. Fakat hangi stratejinin uygulanacağı konusuyla ilgili bilgiler sınırlıdır. Mortalitesi oldukça yüksektir.(%25-50) ABD'de entübe bir hastada VİP varsa, maliyet hasta başına 40 bin dolar artmaktadır. VİP le mücadele konusunda 2014 yılı itibariyle hala ideal bir klavuz oluşturulmuş değildir. VİP ten korunmada nonfarmakalojik yöntem olarak oral hijyene dikkat edilmesi, yatak başının elevasyonu, spontan solutulmaya çalışılması önerilmiştir. Oral hijyen bakteri kolonizasyonu ve translokasyonu riskini azaltır. Yatak başının elevasyonu gastrik reflüyü azaltır ve aspirasyonu kolaylaştırır. Günlük olarak belli periyotlarla sedasyona ara verilmesi ve ventilatörden ayırmaya hazırlık için spontan solutulmaya çalışılması mekanik ventilatörde kalış süresini kısaltabilir ki bu VİP riskini azaltır.

Aysel Sünnetçioğlu ve ark. makalelerinde VİP atağında izole edilen mikroorganizmaların erken ve geç başlangıçlı VİP'lerde dağılımı, tablosunda Acinetobacter baumannii erken başlangıçlı VIP grubunda %40.2 iken, geç başlangıçlı VIP grubunda %34 olarak verilmiş [1]. Her iki gruptada Acinetobacter baumannii üreme oranları güncel literatür verilerinin oldukça altında bulunmuş. Balkhy ve arkadaşları 2014 yılında yayımlanmış makalelerinde bu oranı %89 saptamışlardır [4]. Acinetobacterin son çalışmalarda rezistansının hızla arttığını tıpkı yazarlarımız gibi lokal ampirik antibiyotik rejimlerinin belirlenmesini önermişlerdir. Bu sonuçlar ülkemiz adına sevindiricidir. Meslektaşlarımızın çalışmasına benzer çalışmaların sayısının artması ve mikrobiyolojik direnç analizlerinin yapılarak ulusal ve yerel ampirik antibiyotik tedavisi klavuzlarının oluşturulması temennimizdir.

Kaynaklar

1. Sünnetçioğlu A, Karadaş S, Çeğin MB, Sünnetçioğlu M, Kanter A. Ventilatör ilişkili pnömonilerin analizi. J Clin Anal Med 2013; DOI: 10.4328/JCAM.1881
2. Magiorakos AP, Srinivasan A, Carey RB, Carmeli Y, Falagas ME, Giske CG, Harbarth S, Hindler JF, Kahlmeter G, Olsson-Liljequist B, Paterson DL, Rice LB, Stelling J, Struelens MJ, Vatopoulos A, Weber JT, Monnet DL. Multidrug-resistant, extensively drug-resistant and pandrug-resistantbacteria: an international expert proposal for interim standard definitions for acquired resistance. Clin Microbiol Infect 2012;18(3):268-81.
3. Tedja R, Nowacki A, Fraser T, Fatica C, Griffiths L, Gordon S, Isada C, van Duin D. The impact of multidrug resistance on outcomes in ventilator-associated pneumonia. Am J Infect Control 2014;42(5):542-5.
4. Balkhy HH, El-Saed A, Maghraby R, Al-Dorzi HM, Khan R, Rishu AH, Arabi YM. Drug-resistant ventilator associated pneumonia in a tertiary care hospital in Saudi Arabia. Ann Thorac Med 2014;9(2):104-11.

DOI: 10.4328/JCAM.2634 Received: 22.06.2014 Accepted: 22.06.2014 Printed: 01.06.2014
Corresponding Author: Memduh Yetim, Van Asker Hast. Tuşba, Van, Türkiye. GSM: +905322046799 F.: +90 4623221930 E-Mail: memduhyetim@yahoo.com

Persistent Left Superior Vena Cava, the View of a Rare Case

Persistan Sol Süperior Vena Kava, Nadir Görülen Bir Vaka Görüntüsü

Persistent Left Superior Vena Cava / Persistan Sol Süperior Vena Kava

Serife Ulusan
Başkent Üniversitesi Tıp Fakültesi, Adana Araştırma ve Eğitim Hastanesi, Radyoloji Bölümü, Adana, Türkiye

Editör için:

Derginizin, Mart 2014 tarihli ve DOI: 10,4328/JCAM.1127 numaralı, H Volkan Kara ve arkadaşları tarafından orijinal görüntü başlığı altında başarı ile sunulan 'Persistan Sol Superior Vena Cava, Nadir Görülen Bir Vaka Görüntüsü' [1] başlıklı makaleyi okumuş bulunmaktayım. Değerli makaleye katkısı olacağını düşündüğüm, benzer anatomik varyasyona sahip pediatrik olgunun aksiel ve koronal düzlemde düzenlenmiş intravenöz kontrastlı bilgisayarlı tomografi görüntülerini literatür ve sizlerle paylaşmak istiyorum. Olgumuz 7 yaşında kız çocuğu olup karın ağrısı ve sık kusmaları olması nedeniyle yapılan radyolojik incelmelerinde rastlantısal olarak persistent sol süperior vena kava ve polispleni saptanmıştır. Bilindiği üzere persistent sol süperior vena kava oldukça nadir görülen ve rastlantısal saptanan bir anomalidir. Ayrıca olgumuzda polispleni de mevcut olup polispleniye eşlik eden nadir anomalilerden biri de persistan sol süperior vena kavadır (PSSVK)(Resim1-3). Polispleni olguları da nadir anomaliler olup görülme sıklıkları 1/22.500'dir [2] . Polispleniye literatürde bildirilen eşlik eden anomaliler içinde inferior vena kavanın hepatik parçasının yokluğu, PSSVK ve organlarda heterotaksiler mevcuttur [3, 4]. Literatürde olgumuzdakine benzer anomali birlikteliği oldukça az bildirilmiş olup, radyolojik bulgularının paylaşılmasının sonraki olası olguların doğru değerlendirmesine katkıda bulunacağını düşünmekteyiz.

Kaynaklar

1. Kara H.V., Issaka A, Batırel H.F. Persistan Sol Superior Vena Cava, Nadir Görülen Bir Vaka Görüntüsü JCAM 2014 Mart; orijinal görüntü
2. Hojo Y1, Kuroda T, Yamasawa M, Miyashita H, Seino Y, Mitsuhashi T, et al Polysplenia accompanied by major cardiovascular anomalies with prolonged survival. . Intern Med. 1994 Jun;33(6):357-9.
3. Muir CS. Splenic agenesis and multilobulate spleen. Arch Dis Child 34: 431, 1969.
4. Adams FH. Congenital defects, in: Heart Disease in Infants, Children, and Adolescents, Adams FH, Emmanouilides GC, Riemenschneider TA, Eds. Williams & Wilkins, Baltimore, 1989, p. 433.

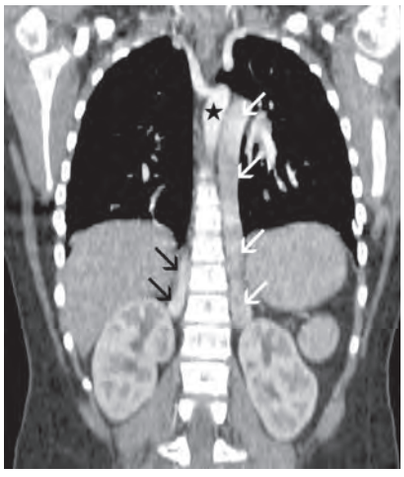

Resim 1. Koronal düzlemde IV kontrastlı bilgisayarlı tomografi kesitinde ince beyaz oklar PSSVK yı, siyah yıldız arkus aortu, ince siyah oklar sağ vena kava inferioru göstermektedir.

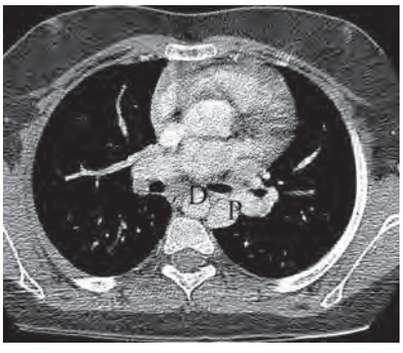

Resim 2. Aksiyel düzlemde IV kontrastlı bilgisayarlı tomografi kesitinde D: desenden aort, P:PSSVK göstermektedir.

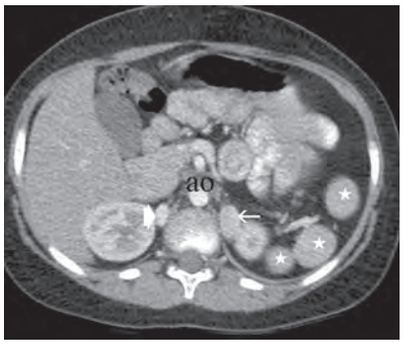

Resim 3. Aksiyel düzlemde IV kontrastlı bilgisayarlı tomografi kesitinde yıldızlar dalakları, kalın beyaz ok başı inferior vena kava, ince ok ise sol da devam eden PSSVK yı göstermektedir (ao:abdominal aort).

DOI: 10.4328/JCAM.2655 Received: 07.07.2014 Accepted: 07.07.2014 Printed: 01.06.2014
Corresponding Author: Serife Ulusan, Başkent Üniversitesi Tıp Fakültesi , Adana Araştırma ve Eğitim Hastanesi; Radyoloji Bölümü, 01220, Adana, Türkiye.
T.: +90 3223272727 E-Mail: sulusan@hotmail.com

Endometriosis in Cesarean Scar: A Case Report

Sezeryan Skarında Endometriozis: Olgu Sunumu

Endometriozis / Endometriosis

Şerife Ulusan
Başkent Üniversitesi Tıp Fakültesi, Adana Araştırma ve Eğitim Hastanesi, Radyoloji Bölümü, Ankara, Türkiye

Editör için:

Derginizin, 01.11.2013 tarihli ve 2013;4(6): 506-7 sayılı, Nejat Özgül ve arkadaşları tarafından olgu sunumu başlığı altında başarı ile sunulan 'Endometriosis In Cesarean Scar: A Case Report / Sezaryen Skarında Endometriozis: Olgu Sunumu'[1] başlıklı makaleyi okumuş bulunmaktayım. Sezaryen skarında gelişen endometriozis olgusunun yazar tarafından başarı ile sunulduğu makaleye katkısı olacağını düşündüğüm, aynı tanı ve tedavi ile takip edilmiş olgumuzun aksiel, sagital ve koronal düzlemde düzenlenmiş intravenöz kontrastlı bilgisayarlı tomografi görüntülerini literatür ve sizlerle paylaşmak istiyorum. Olgumuz 38 yaşında kadın olup sezaryen kesisinin sağ yarısında oluşan sert-fikse yumuşak doku kitlesi nedeniyle hastanemize başvurmuş ve tanıya yardımcı olması için batına yönelik kontrastlı abdominal BT tetkiki uygulanmıştır. BT incelmelerinde (Resim 1-3) sezaryen skarı üzerine sınırlandırılmış yaklaşık 3x4 cm lik rektus kasına bitişik ancak kas dokudan çok daha fazla kontrast tutulumu gösteren iyi sınırlı yumuşak doku kitlesi izlenmiştir. Lezyonların oluşumunda çok sayıda teori mevcut olup en çok kabul görenler teorilerin başında pluripotent mezenkimal hücrelerin skar dokusu üzerinde endometrial hücrelere farklılaşması ve retrograd menstruasyon oluşumudur [1-4]. Cerrahi skarda meydana gelen endometriozisin en bilinen ve kabul gören radyolojik bulgusu endometrial siklusa bağlı doku içinde kalan glandular dokulardaki değişiklikler ve lezyon içine kanama ile oluşan dansite ve sinyal farklılıkları, yumuşak doku dansitesinde iyi sınırlı belirgin kontrast tutan kitlelerdir [2]. Ancak hiç kuşkusuz en önemli ipucu sezaryen skarı üzerinde olması ve menstrüel siklusla uyumlu şekilde lezyonun boyut ve hassasiyetinde değişikliklerin takip edilebilmesidir. Bilindiği üzere skar üzeri endometriozis nadir görülen iyi huylu bir patolojidir ve tanınmasında klinik bilgilerin yanı sıra radyolojik görüntülerinde yardımcı olacağını düşünmekteyiz. Literatürde az bildirilen bu olgunun, radyolojik bulgularının da paylaşılmasının sonraki olası olguların doğru değerlendirmesine katkıda bulunacağını düşünmekteyiz.

Kaynaklar

1. Ozgul N, Erten O, Turkcan N, Turan T, Kose MF. Endometriosis in cesarean scar: a case report. J Clin Anal Med 2013;4(6):506-7.
2. Gidwaney RM, Badler RL, Yam BL, Hines JJ, Alexeeva V, Donovan V, et al. Endometriosis of ab¬dominal and pelvic wall scars: multimodality imaging findings, patho¬logic correlation, and radiologic mimics. Radio Graphics 2012;32(7):2031–43.
3. Blanco RG, Parithivel VS, Shah AK, Gumbs MA, Schein M, Gerst PH. Abdominal wall endometrio¬mas. Am J Surg 2003;185(6):596–8.
4. Buda A, Ferrari L, Marra C, Passoni P, Perego P, Milani R. Vulvar endometriosis in surgical scar after excision of the bartholin gland: report of a case. Arch Gynecol Obstet 2008;277(3):255–6.

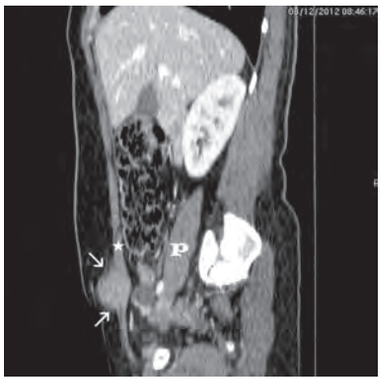

Resim 1. Sagital düzlemde IV kontrastlı bilgisayarlı tomografi kesitinde ince beyaz oklar skar üzerindeki endometriozisi, yıldız sağ rektus kasını, p harfi sağ psoas kasını göstermektedir.

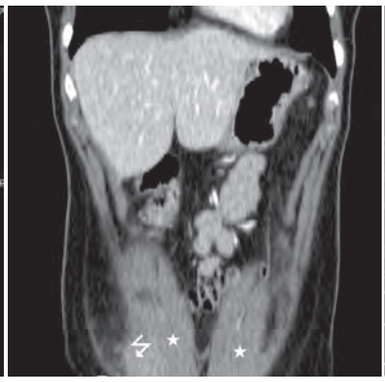

Resim 2. Koronal düzlemde IV kontrastlı bilgisayarlı tomografi kesitinde yıldızlar sağ ve sol rektus kaslarını, ince beyaz ok sezaryen skarını ve zikzak ok skar üzerindeki endometriozisi göstermektedir.

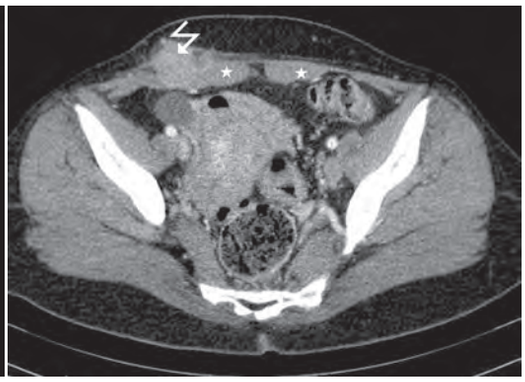

Resim 3. Aksiyel düzlemde IV kontrastlı bilgisayarlı tomografi kesitinde yıldızlar sağ ve sol rektus kaslarını, zikzak ok skar üzerindeki belirgin kontrast tutan iyi sınırlı endometriozis odağını göstermektedir.

DOI: 10.4328/JCAM.2667 Received: 10.07.2014 Accepted: 14.07.2014 Printed: 01.06.2014
Corresponding Author: Serife Ulusan, Baskent University Faculty of Medicine, Adana Research and Training Hospital; Radiology Department, Dadaloglu Mahallesi, Serin Evler Sokak 39, No: 6 01220 Adana, Turkey.
T: +90 3223272727 E-Mail: sulusan@hotmail.com