Testicular Epidermoid Cyst and Testis Sparing Surgery

Testiste Epidermoid Kist ve Testis Koruyucu Cerrahi

Osman Barut[1], Ahmet Karakeci[2], Tunc Ozan[2], Fatih Firdolas[2]
[1]Urology, Dr.Ersin Arslan Government Hospital, Gaziantep,
[2]Urology, Faculty of Medicine, Firat University, Elazig, Turkey

Özet

Epidermoid kistler, testiste oldukça nadir görülen ve patogenezi hala tartışmalı olan benign lezyonlardır. Olgu, 39 yaşında testiküler epidermoid kisti bulunan ve testis koruyucu cerrahi uygulanan hastadır. Patogenezi, tanısal kriterleri, ayırıcı tanısı ve tedavi alternatifleri tartışılmıştır.

Anahtar Kelimeler

Testis; Epidermoid Kist; Tedavi

Abstract

Epidermoid cysts are rare benign testicular lesions and pathogenesis are still controversial. In this case we presented a 39-year-old patient with testicular epidermoid cyst which testis-sparing surgery was performed. Pathogenesis, diagnostic criteria, differential diagnosis and treatment options of the disease are discussed.

Keywords

Testicular Tumors; Epidermoid Cysts; Testis; Sparing Surgery

DOI: 10.4328/JCAM.3214 Received: 06.01.2015 Accepted: 25.02.2015 Printed: 01.08.2014 J Clin Anal Med 2014;5(suppl 4): 469-71
Corresponding Author: Ahmet Karakeci, Uroloji Klinigi, Firat Universitesi Hastanesi, 23119, Elazig, Turkey.
T.: +90 4242333555 F.: +90 4242388096 E-Mail: drakarakeci@gmail.com

Giriş

Testiste görülen epidermoid kistler tüm testis tümörlerinin yaklaşık % 1'ini oluşturmaktadır. Testisteki epidermoid kistler, nadir görülen benign tümörlerdir [1]. Histogenetik olarak epidermoid kistlerin orjini net olarak bilinmemektedir. Bununla ilgili 2 farklı görüş vardır. Birçok patolog epidermoid kistleri malign özelliği olmayan monodermal teratom olarak kabul etmektedir. Bir diğer görüş ise; testisteki epidermoid kistlerin rete testisin veya seminifer tubulusların skuamöz epitelyuma metaplazisinden kaynaklandığını ileri sürmektedir. Epidermoid kistler genellikle 2-4. dekatlar arasında testiste ortalama 2 cm büyüklüğünde ağrısız palpabl kitle olarak belirti verirler [2].

Bu yazıda testis koruyucu cerrahi yapılan 39 yaşındaki erkek hastada saptanan epidermoid kist olgusu sunulmuştur.

Olgu Sunumu

39 yaşında erkek hasta yaklaşık 10 gün önce ani başlayan her iki kasık ağrısı şikayeti ile özel bir hastaneye başvurmuş ve yapılan skrotal USG 'de sağ testiste kitle olduğu söylenerek kliniğimize yönlendirilmiş. Hastanın yapılan fizik muayenesinde sol testisin normal olduğu ve sağ testis inferiorda yaklaşık 1,5 cm çaplı sert ve ağrısız kitle olduğu saptandı. Kliniğimizde yapılan skrotal USG'de sağ testis lateral inferiorda 16x14 mm boyutta düzgün sınırlı, cidarında hipoekoik kalsifikasyonlar içeren soğan kabuğu (onion skin) görünümünde intratestiküler kistik kitle tespit edildi (Resim 1). Hastanın AFP ve B-HCG değerleri normal sınırlardaydı. Hastaya tümör ön tanısıyla yüksek inguinal eksplorasyon uygulandı. Sağ testis alt polde yaklaşık 1,5 cm lik kitle palpe edildi. Hastanın fizik muayene, USG ve tümör belirleyicileri göz önünde bulundurularak enükleasyon ve frozen inceleme için patoloji kliniğine gönderilmesine karar verildi. Spermatik kord duktus deferens ayrıştırılarak ezmez klemple klemplendi. Tunika albuginea açılarak kitle sağlam parankim dokusu ile birlikte disseke edildi ve frozen gönderildi. Frozen sonucunun malignite yönünde negatif gelmesi üzerine işleme son verildi. Kitlenin daha sonraki patolojik incelemesinde mikroskopik olarak, granüler tabakası belirgin keratinize skuamöz epitel ile döşeli, kalsifiye fibröz duvarlı cidara sahip kistik lezyon izlendi. Kist içerisinde ve etrafında teratomatöz eleman görülmedi (Resim 2). Çevre testiste özellik saptanmadı ve bu bulgularla hastaya testiste epidermoid kist tanısı konuldu.

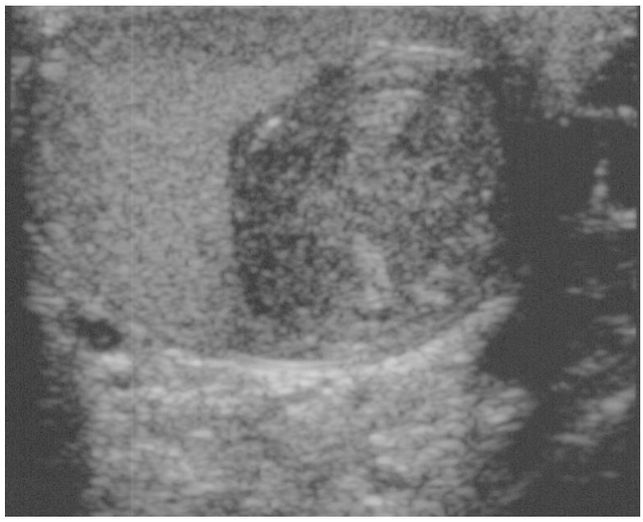

Resim1. Sağ testis lat. İnf.da kitlenin USG görüntüsü.

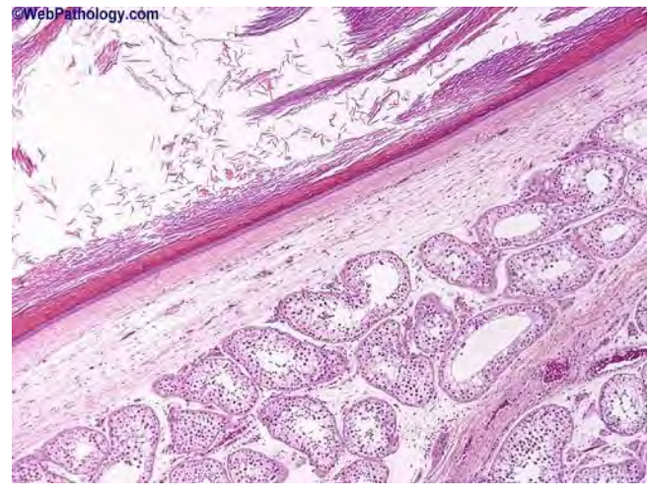

Resim2. Epidermoid Kist patoloji görüntüsü

Tartışma

Testiküler epidermoid kistler, histogenezi hala tartışmalı olan benign lezyonlardır ve malign potansiyel taşıyan dermoid kist ve teratomlardan ayırt edilmelidir. Epidermoid kistler, dermoid kistlerden çok katlı yassı epitelle ilişkili deri eklerini içermemesi ve teratomlardan çok katlı yassı epitel dışında diğer germ hücre tabakalarını içermemesi ile ayrılabilir. Aynı zamanda epidermoid kistlerde aşağıdaki kriterlerin bulunması mutlaka gereklidir. Bunlar; kist testis parankimi içinde yer almalı, amorf materyal içermeli, kist duvarı fibröz dokudan oluşmalı, teratomatöz elemanlar lümende, kist duvarı veya yakın parankiminde bulunmamalı, kist duvarı tunika albugineadan ayrı olmalıdır [3].

Ultrasonografi testiküler kitlenin varlığının doğrulanması ve diğer testisin de kontrol edilmesi icin gerekli bir tanısal yontemdir. Ultrasonografinin intratestiküler kitlelerde sensitivitesi %90'nın üzerindedir ve kitlenin intra veya ekstratestiküler olduğu konusunu belirlemek icin önemli bir rol oynar. Ancak enfarkt, orşit, atrofi, hematom ve benign tumor gibi bazı benign olaylar tümör ile karışabildiğinden USG'nin spesifitesi daha düşüktür (% 44.4). Bu yüzden aksi ispatlanana kadar tüm intratestiküler kitleler malign kabul edilmelidir [4]. Epidermoid kistler; ultrasonografik olarak keskin sınırlı, oval ya da yuvarlak, hipoekoik görülen fibröz bir duvarı bulunan ve hipo-hiperekoik konsantrik soğan zarı görünümünde bir ring içeren kistlerdir [5]. Cerrahiden önce testis içi kitlenin lokalizasyonu ve büyüklüğü iyi değerlendirilmelidir. Testis tümörünün multifokal olabilmesi nedeniyle tümörden uzak bölgedeki küçük nodülleri tespit etmede USG yetersiz kalabilmektedir. Bu nedenle koruyucu cerrahi yapılacak olgularda USG'ye ek olarak T1 ve T2 ağırlıklı Magnetik Rezonans Görüntüleme (MRI)'nin de yapılması önerilmektedir. MRI cerraha tümör sınırıyla ilgili güvenli bir ortam hazırlamaktadır. T2 ağırlıklı MRI'da kitledeki yüksek sinyal dansitesi etrafında düşük sinyal dansitesinin kenarda gözlenmesi; T1 ağırlıklı MRI'da ise kontrast tutmaması öküz gözü (bull eye) görünümünü verir ve bu epidermoid kist ya da benign teratom tanısı olasılığını kuvvetlendirmektedir [6].

Prepubertal olgularda testis koruyucu cerrahi uygulanmaktadır. Çünkü çocukluk çağı testiküler neoplazmlarının yaklaşık % 30'u benigndir [7]. Erişkinlerde ise bazı kaynaklarda epidermoid kistin tedavisinde ultrason da dahil olmak üzere preoperatif kesin tanısı mümkün olmadığından karşı testiste normal ise radikal orşiektomi önerilmektedir [3].

Buna karşıt olarak son yıllarda prepubertal olgularda olduğu gibi erişkin olgularda görülen epidermoid kistlerde de fizik muayene, epidermoid kist ile uyumlu USG bulguları, normal tümör belirleyicileri ve bununla birlikte frozen sonucu da göz önünde bulundurularak testis koruyucu cerrahi önerilmektedir [2].

Sunduğumuz olguda radyolojik görüntülemenin epidermoid kist ile uyumlu olması, normal AFP ve B-HCG düzeylerinin gözlemlenmesi, tümör çapının küçük olması ve frozen sonucunun malignite yönünden negatif gelmesi üzerine testis koruyucu cerrahi uygulandı.

Testis koruyucu cerrahi yalnızca bilateral testis tümörü ya da soliter testiste değil, diğer testisin sağlam olduğu durumlarda da yapılabilmektedir. Çünkü sağlam testis travma, hastalık yada koinsidental testis tümörü nedeniyle zamanla kaybedilebilir. Ayrıca testis tümörü ön tanısıyla radikal orşiektomi yapılan olguların %31'nde nedenin benign tümör olduğu saptanmıştır [8].

Sonuç olarak; organ koruyucu cerrahi günümüzde orşiektomiye alternatif olarak bilateral testis tümöründe, soliter testis tümöründe, benign tümörlerde uygulanabilir.

Prepubertal dönemde olduğu gibi erişkinlerde de klinik ve radyolojik özellikler ile frozen inceleme sonuçları göz önünde bulundurularak testiküler kitlelerde organ koruyucu cerrahi tercih edilebilir. Böylelikle gereksiz organ kaybının önlenmesi sağlanmış olur.

Çıkar Çakışması ve Finansman Beyanı

Bu çalışmada çıkar çakışması ve finansman destek alındığı beyan edilmemiştir.

Kaynaklar

1. Moghe PK, Brady AP. Ultrasound of testicular epidermoid cysts. Br J Radiol 1999;72(862):942-5.
2. Heidenreich A, Engelman UH, Vietsch HV, Derschum W. Organ preserving surgery intestikular epidermoid cysts. J Urol 1995;153(4):1147-50.
3. Ross JH, Kay R, Elder J. Testis spering surgery for pediatric epidermoid cysts of the testis. J Urol 1993;149(2):353-6.
4. Passarella M, Usta MF, Bivalacqua TJ, Hellstrom WJ, Davis R. Testicular-sparing surgery: a reasonable option in selected patients with testicular lesions. BJU International 2003;91(4): 337-40.
5. Docal I, Crespo C, Pardo A, Prieto A, Alonso P, Calzada J. Epidermoid cyst of the testis: a case report. Pediatr Radiol 2001;31(5):365-7.
6. Chandak P, Shah A, Taghizadeh A, Tiptaft R, Dasgupta P. Testis-sparing surgery for benign and malignant testicular tumours. Int J Clin Pract 2003;57(10):912-3.
7. Buckspen MB, Sheldan SC, Klotz PG, Pritzker KP. Epidermoid cysts of the testicle. J Urol 1985;134(5):960-1.
8. Valla JS. Testis sparing surgery for benign testicular tumors in children. J Urol 2001;165(6):2280-3.

How to cite this article:
Barut O, Karakeci A, Ozan T, Firdolas F. Testicular Epidermoid Cyst and Testis Sparing Surgery. J Clin Anal Med 2014;5(suppl 4): 469-71.