# Multiple Biliary Hamartomas (Von Meyenburg Complex): A Case Report with Imaging Findings

# Multipl Biliyer Hamartom (Von Meyenburg Kompleksi): Görüntüleme Bulgularıyla Bir Olgu Sunumu

Multipl Bilier Hamartom / Multiple Biliary Hamartomas

İsmail Kartal, Hanifi Bayaroğulları
Radyoloji Bölümü, Mustafa Kemal Üniversitesi Tıp Fakültesi, Antakya, Türkiye

**Özet**

Von Meyenburg kompleksi olarak da bilinen multipl biliyer hamartom intrahepatik safra yollarının nadir görülen benign malformasyonudur. Bu malformasyon bulunan hastalar genellikle asemptomatik olduğundan ve karaciğer fonksiyon testleri normal olduğundan dolayı tanı rastlantısal olarak konulur. Bu yazımızda 43 yaşında daha önce bilinen bir hastalığı olmayan ve dispepsi şikayetiyle hastanemize başvuran multipl biliyer hamartom olgusunu sunmayı amaçladık.

**Anahtar Kelimeler**

Multipl Biliyer Hamartom; İntrahepatik Safra Yolu; Görüntüleme Bulguları

**Abstract**

Multiple biliary hamartomas, also known as von Meyenburg complex, is a rare benign intrahepatic biliary duct malformation. Diagnosis of this disease is established incidentally because of patients with these malformation are usually asymptomatic and liver function tests are normal. In this article, we aimed to present a forty-three years old patient with multiple biliary hamartomas who admitted to our hospital with dyspepsia and no previously known disease.

**Keywords**

Multiple Biliary Hamartomas; Intrahepatic Biliary Duct; Imaging Findings

DOI: 10.4328/JCAM.3222 Received: 09.01.2015 Accepted: 03.03.2015 Printed: 01.08.2014 J Clin Anal Med 2014;5(suppl 4): 478-80
Corresponding Author: İsmail Kartal, Radyoloji Bölümü, Mustafa Kemal Üniversitesi Tıp Fakültesi, Antakya, Türkiye.
GSM: +905070343366 E-Mail: ismailkartal86@gmail.com

## Giriş

İlk kez 1918 yılında von Meyenburg tarafından tanımlanan biliyer hamartom karaciğerde intrahepatik safra yollarının nadir görülen benign lezyonlarıdır [1]. Biliyer hamartom konjenital safra kanalı malformasyonu olup embriyolojik gelişim esnasında küçük intrahepatik safra duktuslarının yeniden şekillenmesinde bozulma sonucu ortaya çıkmaktadır [2]. İnsidansı çok düşük olup otopsi serilerinde tüm vakaların %0,6 ile %5,6 arasında olduğu bildirilmektedir [3]. Benign lezyon olmasına rağmen görüntüleme çalışmalarında karaciğer sirozu, polikistik karaciğer hastalığı, mikroabse, metastaz ve Caroli hastalığı ile karışabilir. Ayrıca nadir de olsa kolanjiokarsionama dönüşme gibi malign transformasyon görülen vakalar rapor edilmiştir [4]. Biz, bu yazıda daha önce herhangi bir hastalığı olmayan 43 yaşında dispepsi şikayetiyle hastanemize başvuran ve multipl biliyer hamartom tanısı alan olguyu görüntüleme bulgularıyla sunmayı amaçladık.

## Olgu Sunumu

Kırk üç yaşında daha önce bilinen bir hastalığı olmayan erkek hasta dispepsi şikayetiyle ilk defa hastanemize başvurdu. Abdominal ultrasonografi (US) tetkiki ve rutin laboratuar tetkikleri istenen hastanın laboratuar bulgularında anlamlı bulgu saptanmadı. Abdominal US'da (Siemens Acuson Antares cihazı), abdomen probu (CH4-1 MHz) ile karaciğer parankiminde heterojen görünüm ile birlikte dağınık yerleşimli hiperekojen milimetrik boyutlarda lezyonlar izlendi (Resim 1a). Yüzeyel prob (VFX 13-5 MHz) ile bakılan karaciğer parankiminde 10 mm'den küçük çok sayıda diffüz hiperekojen nodüler lezyonlar belirgin şekilde gözlendi (Resim 1b). Ayrıca hastanın sağ böbreğinde çok sayıda kistik lezyon ve midede dilatasyon dikkati çekti. Hastaya karaciğerdeki lezyonların karakterizasyonu için dinamik abdomen manyetik rezonans görüntüleme (MRG) planlandı. Çekilen abdomen MRG'de T1 ağırlıklı görüntülerde hipointens (Resim 2a), T2 ağırlıklı görüntülerde hiperintens (Resim 2b), yağ baskılı serilerde belirgin hiperintens (Resim 2c) olan ve kontrastlı dinamik serilerde kontrast tutulumu olmayan (Resim 2d) 10 mm'den küçük dağınık yerleşimli multipl kistik lezyon izlendi. Sağ böbrekte atrofi ile beraber en büyüğü 3 cm çapında multipl kistler izlendi (Resim 3). Karaciğerdeki kistik lezyonların safra yolları ile ilişkisinin belirlenmesi amacı ile manyetik rezonans kolanjiopankreatografi (MRKP) çekildi. İntrahepatik-ekstrahepatik safra yollarında dilatasyon veya kistik lezyonlar ile ilişki tespit edilmedi (Resim 4). Bulgular birlikte değerlendirildiğinde hastaya multipl biliyer hamartom tanısı kondu ve malign transformasyon riski açısından takibe alındı.

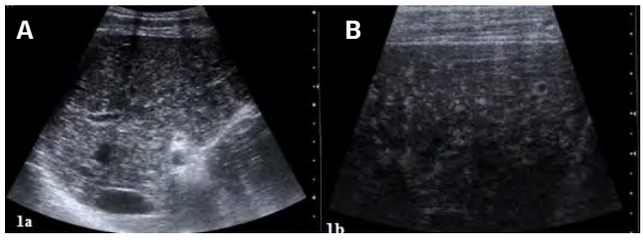


Resim 1. Konveks prob ile abdominal US'de (A) karaciğerde saptanan dağınık yerleşimli hiperekojen lezyonlara yüzeyel probla (B) bakıldığında milimetrik boyutta çok sayıda hiperekojen nodüler lezyon daha belirgin görünmekte.

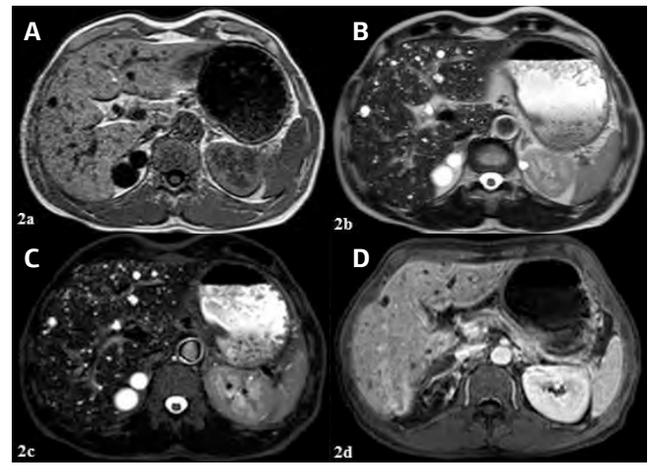


Resim 2. T1 ağırlıklı görüntülerde hipointens (A), T2 ve yağ baskılı görüntülerde hiperintens (B ve C) olan, dinamik kontrastlı serilerde kontrast tutulumu saptanmayan (D) kistik lezyonlar izlenmekte.

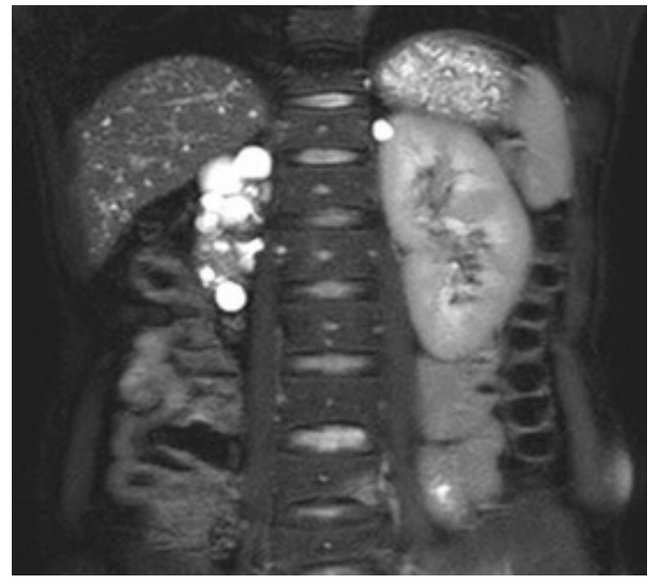

Resim 3. Koronal T2 ağırlıklı görüntüde sağ böbrekte çok sayıda kistik lezyon mevcut.

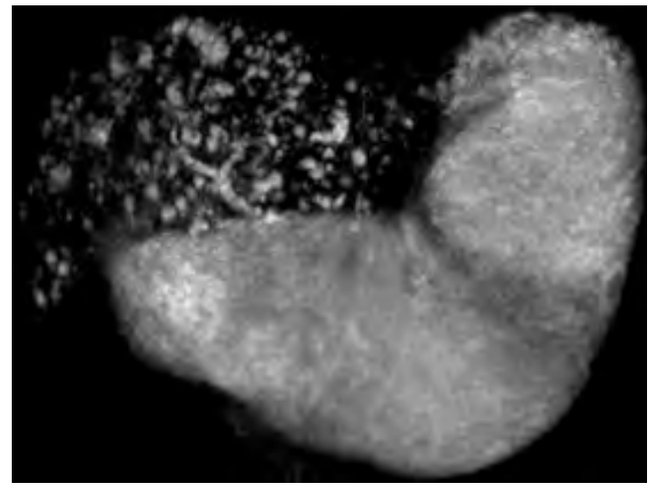

Resim 4. MRKP görüntüsünde intra-ekstrahepatik safra yollarıyla bağlantısı olmayan kistik lezyonların karaciğer sınırları içerisinde yıldızlı gökyüzü görüntüsü oluşturması izlenmekte. Midede belirgin dilatasyon dikkati çekmekte.

## Tartışma

Von Meyenburg kompleksi olarak da bilinen multipl biliyer hamartom, karaciğerin benign malformasyonu olup histolojik olarak fibrotik doku tarafından çevrelenmiş 1 ile 15 mm çapları arasında intrahepatik safra yollarının kistik dilatasyonudur [5].

Bu hastalık tipik olarak klinik semptom oluşturmaz ve karaciğer fonksiyon testlerini bozmaz. Genellikle görüntüleme esnasında rastlantısal olarak saptanır. Daha önce herhangi bir rahatsızlığı olmayan hastamıza da dispepsi nedeniyle yapılan rutin incelemeler sonucu rastlantısal olarak tanı kondu. Bu hastalara ilk yapılacak görüntüleme yöntemi US'dir. Ultrasonografide lezyonların görünümleri hipo-hiperekoik, solid veya kistik, tek veya multip olmakla birlikte genellikle multipl hiperekoik nodüler lezyonlar şeklinde olmaktadır. Luo ve ark. [6] von Meyenburg kompleksinin spesifik US bulgusu olarak iddia ettikleri kuyruklu yıldız artefaktını tanımlamışlardır. Bu görünüm dilate kistik lezyonlardan ses dalgalarının geçip posteriorda akustik güçlenme oluşturması sonucu oluşmaktadır. Olgumuza konveks ve yüzeyel probla yapılan US'da en büyüğü 10 mm'yi geçmeyen dağınık yerleşimli çok sayıda hiperekojen nodüler lezyonlar izlendi. Bilgisayarlı tomografide lezyonlar net karakterize edilememekte olup karaciğerde multipl küçük hipodens lezyonlar olarak görülmektedir [3,7].

Manyetik rezonans görüntülemede T1'de hipointens, T2'de hiperintens, yağ baskılamalı sekanslarda belirgin hiperintens olan ve dinamik serilerde kontrastlanma göstermeyen multipl kistik lezyonlar şeklinde izlenir. MRKP intrahepatik ve ekstrahepatik safra yollarındaki dilatasyon ve anomaliyi göstermede ve bunların karaciğerdeki kistik lezyonlar ile ilişkisini değerlendirmede BT ve MRG'den üstündür [7]. Olgumuza çekilen MRG ve MRKP görüntülerinde karaciğerde safra yolları ile ilişkisi olmayan ve kontrastlanma göstermeyen çok sayıda küçük kistik lezyonlar izlendi. İntrahepatik ve ekstrahepatik safra yollarında dilatasyon veya anomali saptanmadı. Gong ve ark. [8] MRKP'nin MIP(maximum intensity projection) imajlarında biliyer hamartomların karaciğer sınırları içerisinde yıldızlı gökyüzü manzarası oluşturduğunu göstermişlerdir. Bizim olgumuzda da MIP imajlarda bu şekilde görünüm mevcuttu (Resim 4).

Multipl biliyer hamartom ayırıcı tanısında karaciğerde mikroabseler, polikistik böbrek hastalığı ile birlikte olan karaciğer kistleri, Caroli hastalığı, metastaz gibi durumlar yer almaktadır. Mikroabse ve metastaz durumlarında klinik bulgular görüntülemeye katkı sağlamakla beraber kontrastlı görüntülerde lezyonların kontrast tutması biliyer hamartomdan ayrımlarını sağlamaktadır. Caroli hastalığında biliyer ağaçla bağlantılı çok sayıda kistik lezyon olmakla birlikte bizim olgumuzun MRKP görüntülerinde böyle bir durum izlenmedi. Polikistik böbrek hastalığı ile birlikte olabilen polikistik karaciğer hastalığında ise her iki böbrekte ve karaciğerde daha büyük boyutlarda kistik lezyonlar ve böbrek boyutlarında artış olmaktadır. Bizim olgumuzda sağ böbrek boyutları azalmış olup sağ böbrekte çok sayıda kistik lezyon mevcuttu (Resim 3). Görüntüleme bulgularının iyi bilinmesi ayırıcı tanıyı kolaylaştırmanın yanında biyopsi gibi invaziv olan metodlara da ihtiyacı azaltmaktadır [7].

Sonuç olarak histopatolojik inceleme gerekmeden tipik görüntüleme bulgularıyla multipl biliyer hamartom tanısı konabilir. Hastalar genelde asemptomatik olduğundan ve biliyer hamartomlar düşük de olsa malign transformasyon gösterebileceğinden tanı ve takip önemlidir.

*Çıkar Çakışması ve Finansman Beyanı*

Bu çalışmada çıkar çakışması ve finansman destek alındığı beyan edilmemiştir.

**Kaynaklar**

1. Venkatanarasimha N, Thomas R, Armstrong EM, Shirley JF, Fox BM, Jackson SA. Imaging features of ductal plate malformations in adults. Clin Radiol 2011;66:1086-93.
2. Desmet VJ. Pathogenesis of ductal plate malformation. J Gastroenterol Hepatol 2004;19:356-60.
3. Redston MS, Wanless IR. The hepatic von Meyenburg complex: prevalence and association with hepatic and renal cysts among 2843 autopsies. Mod Pathol 1996;9:233-7.
4. Jain D, Sarode V, Abdul-Karim F, Homer R, Robert M. Evidence of the neoplastic transformation of Von-Meyenburg complexes. Am J Surg Path 2000;24:1131-9
5. Lev-Toaff AS, Bach AM, Wechsler RJ, Hilpert PL, Gatalica Z, Rubin R. The radiologic and pathologic spectrum of biliary hamartomas. AJR Am J Roentgenol 1995;165:309-13.
6. Luo TY, Itai Y, Eguchi N, Kurosaki Y, Onaya H, Ahmadi Y, et al. Von Meyenburg complexes of the liver: imaging findings. J Comput Assist Tomogr 1998;22:372-8.
7. Zheng R, Zhang B, Kudo M, Onda H, Inoue T. Imaging findings of biliary hamartomas. Worl J Gastroentrol 2005;28:6354-9.
8.Gong J, Kang W, Xu J. MR imaging and MR Cholangiopancreatography of multiple biliary hamartomas. Quant Imaging Med Surg 2012;2(2):133-4. DOI: 10.3978/j.issn.2223-4292.2012.03.01.

*How to cite this article:*
Kartal İ, Bayaroğulları H. Multiple Biliary Hamartomas (Von Meyenburg Complex): A Case Report with Imaging Findings. J Clin Anal Med 2014;5(suppl 4): 478-80.