Tuberculosis Patients Admitted with High Fever and Hilar Mass

Yüksek Ateş ve Hiler Kitle ile Başvuran Tüberküloz Olgusu

Kanser Görünümlü Tüberküloz / Cancer Mimicking Tuberculosis

Yusuf Aydemir[1], Abidin Şehitoğulları[2], Muzaffer Yılmaz[2]
[1]Göğüs Hastalıkları ABD, Sakarya Üniversitesi Tıp Fakültesi,
[2]Göğüs Cerrahisi ABD, Sakarya Eğitim Araştırma Hastanesi, Sakarya, Türkiye

TUSAD 36. Ulusal Kongresinde, 15-19 Ekim 2014 tarihinde, İzmir'de elektronik poster olarak sunulmuştur.

Özet

Tüberküloz, farklı klinik ve radyolojik özelliklerle ortaya çıkabilir. Bu nedenle ayırıcı tanıda zaman zaman güçlük çekilebilmektedir. Uyuşturucu madde kullanım öyküsü olan 22 yaşında erkek hasta, yüksek ateş ile başvurduğu intaniye kliniğince nötropenik olması üzerine yatırılmıştı. Ampirik antibiyotik tedavisine yanıt alınamayan hasta, radyolojik olarak akciğerde kitle görünümü olması üzerine kliniğimize devralındı. Balgam ve bronş lavajında Asidorezistan bakteri negatif bulundu. Aksiller lenf bezi eksizyonu ile tüberküloz tanısı konuldu. Antitüberküloz tedavi ile ateşi düştü ve klinik düzelme sağlandı. Oldukça nadir görülmesi ve prevalansın yüksek olduğu bölgemizde, çok değişik klinik ve radyolojik bulgularla karşımıza çıkabilen tüberkülozun, her zaman akılda tutulmasını vurgulamak amacıyla olguyu sunuyoruz.

Anahtar Kelimeler

Tüberküloz; Ateş; Akciğer Kanseri

Abstract

Tuberculosis may occur with very different clinical and radiological features. Therefore, can be difficulties from time to time in the differential diagnosis. 22-year-old male patient with a history of drug use, presenting with high fever was admitted to the Infectious Diseases Clinic. Patient who fail to respond to empiric antibiotic therapy was transferred to our clinic due to the radiologically mass in the lung. Acid-fast bacilli were negative in sputum and bronchial lavage, tuberculosis was diagnosed with excision of the axillary lymphadenomegaly. Fever fell down with antituberculosis treatment and clinical improvement was observed. We present the case of tuberculosis which have with different clinical and radiological findings, in order to always keep in mind.

Keywords

Tuberculosis; Fever; Lung Cancer

DOI: 10.4328/JCAM.3273 Received: 29.01.2015 Accepted: 09.03.2015 Printed: 01.08.2014 J Clin Anal Med 2014;5(suppl 4): 493-5
Corresponding Author: Yusuf Aydemir, Göğüs Hastalıkları Kliniği, Sakarya Üniversitesi Tıp Fakültesi, 54100, Sakarya, Türkiye.
GSM: +905056369494 F.: +90 2642759192 E-Mail: dryaydemir@yahoo.com

Giriş

Tüberküloz, çok farklı klinik özelliklere ve radyolojik görünümlere sahip olabilmesi nedeniyle, tanısında hala güçlük çekilen önemli bir sağlık sorunudur. Nadiren radyolojik olarak kitle görünümü verebilir ve malignite ön tanısıyla invaziv girişimler gerektirebilir [1-3]. Sebebi bilinmeyen ateş etyolojisinde tüberküloz ön sıralarda yer almakla birlikte 40 C° üzeri ateş olması oldukça seyrektir [4]. Sebebi bilinmeyen ateş etyolojisi ile infeksiyon hastalıkları kliniğine yatırılmış ve akciğer grafisinde sol hiler kitle görülmesi üzerine kliniğimize devralınan, nötropenik ateşli bir olguyu sunuyoruz.

Olgu Sunumu

22 yaşında erkek hasta, 1 ay önce başlayan iştahsızlık ve 12 kg kilo kaybı, 10 gün önce başlayan ateş şikayetleri ile başvurmuş ve ateş etyolojisi araştırılması için enfeksiyon hastalıkları kliniğine yatırılmış. Hastanın akciğer grafisinde ve toraks tomografisinde (BT) hiler kitle görülmesi üzerine göğüs hastalıkları kliniğine yatırıldı. Özgeçmişinden 3 yıl boyunca uyuşturucu madde kullandığı, son 1 yıldır tamamen bıraktığı öğrenildi. Fizik muayenede genel durum orta, kaşektik görünümde ve 46 kg ağırlığında, deri soluk, ateş:39.6 °C idi. Solunum ve diğer sistem muayeneleri normaldi. Laboratuvar incelemesinde sedimentasyon: 70mm/saat, C-reaktif protein:21.9 mg/L, lökosit:2.7 K/uL, hemoglobin: 10.3g/dl, trombosit: 150 K/uL, anti HCV:14.49 olarak ölçüldü. Diğer tetkikleri normaldi. Akciğer grafisinde, sol hiler kitle görünümü vardı (Resim:1). Toraks BT'de sol perihiler alan-



Resim 1. PA Akciğer grafide sol hiler kitle görünümü

da, içerisinde hipodens nekrotik alanların izlendiği, 40x42mm boyutlarında kitle izlendi (Resim:2). Hastaya bronkoskopi yapıldı. Tüm lob ve segment bronşları açık izlendi. Sol sistemden lavaj ve lingular segmentlerden transbronşiyal iğne biyopsisi alındı. Bronş lavajında asidorezistan bakteri (ARB) ve lökosit görülmedi. Batın ultrasonografisinde (USG) hepatomegali (170 mm) ve splenomegali (191 mm) izlendi. Prokalsitonin değerinin 0.19 ng/ml olması ve ateş yüksekliğinin devam etmesi nedeniyle hastaya Seftriakson IV başlandı. Her gece ateşi 40 °C üzerine çıkan hastanın, ateşli dönemlerinde 2 kez alınan kan kültürlerinde üreme olmadı. Üçüncü gün sonunda ateşin düşmemesi üzerine tedaviye (antipsedomonal etkisi ve atipik etkenleri de kapsaması nedeniyle) moksifloksasin eklendi. Ancak ateş yüksekli-



Resim 2. Toraks BT'de sol perihiler alanda 40x42mm boyutlarında kitle

ği devam etti. Hastanın geçmişinde intravenöz madde kullanımı öyküsü olması nedeniyle, ekokardiyografi yapılarak, infektif endokardit tanısı dışlandı. Bisitopeni olması nedeniyle periferik yayma yapıldı, atipik hücreye rastlanmadı. Bronkoskopik biopsi ve lavajda patolojik inceleme sonucu malign hücreye rastlanmadı. Hastaya, ele gelmemesine rağmen periferik lenf bölgelerine yönelik USG yapıldı. Sol supraklaviküler ve her iki aksillar bölgede, en büyükleri 28x8 mm olan lenfadenomegaliler (LAM) izlendi. Hastaya sol supraklaviküler ve sol aksiller LAP eksizyonu yapıldı. Geçen sürede tedaviye rağmen ateşi hiç düşmeyen ve 41°C'ye kadar çıkan hastanın genel durumu gittikçe kötüleşti. Kontrol akciğer grafisinde sol hiler lezyonun genişlediği ve mikronodüler-miliyer görünüm oluştuğu izlendi. Tekrar çekilen toraks BT'de milier yayılım görüldü (Resim 3). Lenf bezi pa-

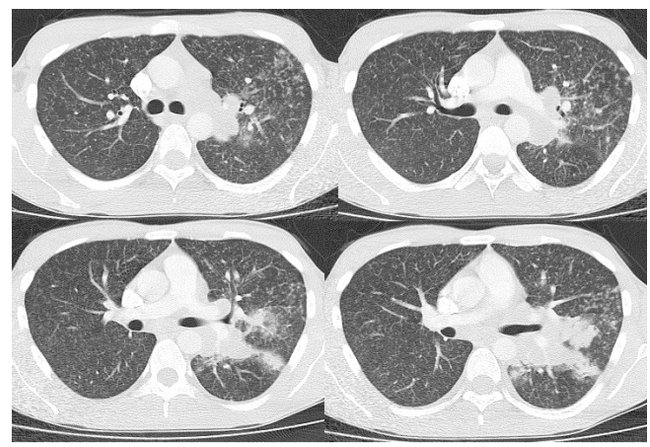

Resim 3. Toraks BT'de mikronodüler-miliyer yayılım

tolojik inceleme sonucunun 'kazeifikasyon nekrozu olan granülomatoz lenfadenit' olarak raporlanması üzerine, hastaya antitüberküloz tedavi başlandı. Tedavinin dördüncü günü ateşi düşen hasta, onuncu gün taburcu edildi. Takiplerinde, bronş lavajı kültüründe Mycobakterium tuberculosis üremesi saptandı. İlaç direnç testleri negatif idi. Klinik radyolojik düzelme ile (Resim:4) altıncı ayın sonunda tedavi sonlandırıldı.

Tartışma

Etkin Tüberküloz (TB) savaşı neticesinde yıllar içerisinde akciğer tüberkülozu olgu sayısında ciddi oranda azalma görülürken, ekstrapulmoner TB olgularında oransal olarak bir artış söz konusudur. Halen ülkemizde %39 olarak bildirilen akciğer dışı TB oranı, beraberinde birtakım tanısal güçlükleri de getirmiştir [1]. Ekstrapulmoner organ tutulumunda, %38 ile ilk sırayı alan tüberkü-

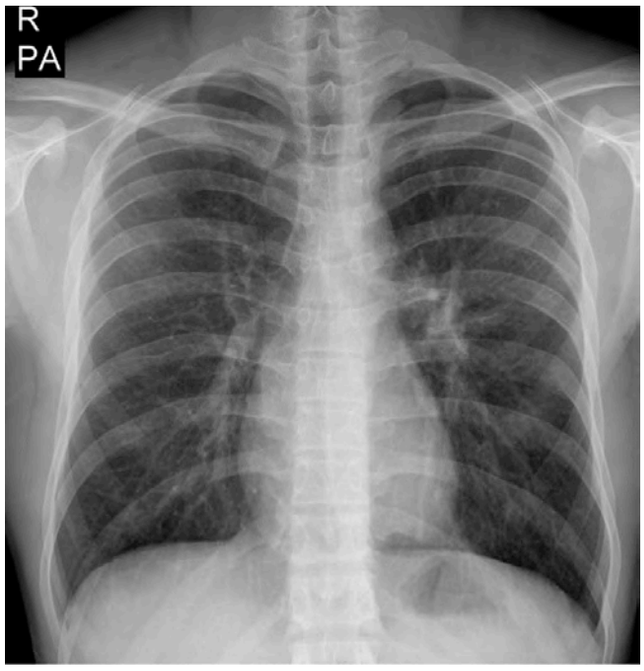

Resim 4. Tedavi sonrası PA Akciğer grafisinde radyolojik düzelme izleniyor.

loz lenfadenit, en sık baş-boyun bölgesi lenf bezlerinde görülür. Basilin vücuda giriş yoluna ve lenfatik drenaja bağlı olarak, servikal ve supraklaviküler lenf bezleri hastalıktan en fazla etkilenir. Ekstratorasik lenfadenitlerde, ele gelen lenf bezlerinin eksizyonel biyopsisi ile tanı nisbeten daha kolaydır. İntratorasik lenf bezleri tutulumu ise, tüberküloz lenfadenit olgularının %7,8'inde gözlenir [1]. Ancak olgumuzda olduğu gibi, 4x4 cm üzeri boyutlara ulaşmış ve kitle görüntüsü veren mediastinal tüberküloz ise oldukça nadirdir. Maligniteyi taklit eden mediastinal tüberküloz olgularını değerlendiren bir çalışmada ortalama lezyon boyu 2,3 cm olarak bildirilmiştir [2].

Akciğer tüberkülozlu 597 hastanın incelendiği bir çalışmada, 11 hastada kitle benzeri lezyonlar bildirilmiştir [3]. Bu radyolojik görünüme sahip hastalarda tüberküloz, genellikle akciğer kanseri ve lenfoma ile karışabilir. Mediastinal tüberküloz lenfadenitlerde, eğer parankimal lezyon yok ise tanıya ulaşmak oldukça zordur. Fiberoptik bronkoskopi incelemesi genellikle normaldir ve alınan transbronşiyal biyopsi veya lenf bezi iğne aspirasyon yaymalarının tanı oranı çok düşüktür [5]. Tanı genellikle tomografi eşliğinde ince iğne biyopsisi, ultrason eşliğinde transbronşiyal biyopsi, mediastinoskopi ve torakatomi gibi ileri invaziv işlemler sonucunda koyulur. Olgumuzda da bronkoskopi normaldi, alınan biyopsiler ve lavajın patolojik-mikrobiyolojik incelemesi ile tanı konulamadı ve sol supraklaviküler-aksiller LAM eksizyonu yapıldı.

Hiler ve mediastinal lenfadenopati daha çok primer (çocuk tipi) tüberkülozun bulgusudur ve yetişkinlerde nadir görülür. Parankimal hastalık olmadan LAM olması da seyrektir. Ayrıca miliyer tutulum da primer tüberkülozda daha sıktır [6]. Bu bilgiler ışığında olgumuzdaki tüberkülozun primer TB olduğu düşünüldü.

Sebebi bilinmeyen ateş, üç haftadan uzun süren ve zorunlu testlere rağmen kesin tanı konulamayan durumları tanımlar. Ülkemizde 857 hastayla yapılan bir çalışmada %36.4 ile en sık sebep, tüberküloz olarak bulunmuştur [7]. Tüberküloz hastalarında ateş sık görülen bir bulgu olmakla birlikte, yüksek ateş ilk başvuru şikâyetleri arasında yer almaz. Genellikle tüberküloz ateşi orta ve düşük derecededir [4]. Olgumuzda olduğu gibi ateşin 41°C üzerine çıkması çok nadirdir. Tüberküloz hastalarında ateşi değerlendiren bir çalışmada; ateşin, hematolojik bozukluklarla, bir diğer çalışmada ise alkolizm ile ilişkili olduğu gösterilmiştir [8,9]. Olgumuzda uyuşturucu madde kullanımı ve nötropeni, yüksek ateş ile ilgili olabilir. Nötropenik hastalarda, geniş spektrumlu yoğun antibiyotik tedavisine rağmen ateş yüksekliğinin devam ettiği durumlarda, tüberküloz ayırıcı tanılar arasında yer almalıdır.

Sonuç olarak, TB insidans ve prevalansının yüksek olduğu ülkemizde, çok değişik klinik ve radyolojik bulgularla karşımıza çıkabilen tüberkülozu, her zaman ön tanılarımız arasına koymanın yararlı olacağını düşünüyoruz.

Çıkar Çakışması ve Finansman Beyanı

Bu çalışmada çıkar çakışması ve finansman destek alındığı beyan edilmemiştir.

Kaynaklar

1. Özkan S, Musaonbaşıoğlu O. editörler. Türkiye'de Verem Savaşı 2013 Raporu. Ankara: Sağlık Bakanlığı Yayın No: 984; 2014.p.56-9.
2. Chawalparit O, Charoensak A, Chierakul N. HRCT of pulmonary tuberculosis mimics malignancy: a preliminary report. J Med Assoc Thai 2006;89(2):190-5.
3. Cherian MJ, Dahniya MH, al-Marzouk NF, Abel A, Bader S, Buerki K, et al. Pulmonary tuberculosis presenting as mass lesions and simulating neoplasms in adults. Australas Radiol 1998;42(4):303-8.
4. Sia IG, Wieland ML. Current concepts in the management of tuberculosis. Mayo Clin Proc 2011;86(4):348-61.
5. Khan J, Akhtar M, von Sinner WN, Bouchama A, Bazarbashi M. CT-guided fine needle aspiration biopsy in the diagnosis of mediastinal tuberculosis. Chest 1994;106(5):1329-32.
6. McAdams HP, Erasmus J, Winter JA. Radiologic manifestations of pulmonary tuberculosis. Radiol Clin North Am 1995;33(4):655-78.
7. Sipahi OR, Senol S, Arsu G, Pullukcu H, Tasbakan M, Yamazhan T, et al. Pooled analysis of 857 published adult fever of unknown origin cases in Turkey between 1990-2006. Med Sci Monit 2007;13(7):318-22.
8. Barnes PF, Chan LS, Wong SF. The course of fever during treatment of pulmonary tuberculosis. Tubercle 1987;68(4):255-60.
9. Kiblawi SS, Jay SJ, Stonehill RB, Norton J. Fever response of patients on therapy for pulmonary tuberculosis. Am Rev Respir Dis 1981;123(1):20-4.

How to cite this article:
Aydemir Y, Şehitoğulları A, Yılmaz M. Tuberculosis Patients Admitted with High Fever and Hilar Mass. J Clin Anal Med 2014;5(suppl 4): 493-5.