A Successful Treatment of a Patient with Inferior Vena Cava Injuries Due to Gunshot

Ateşli Silah Yaralanmasına Bağlı Vena Kava İnferior Yaralanması

Vena Kava Yaralanması / Vena Cava Injuries

İyad Fansa[1], Cem Lale[1], Mustafa Uğur[2], Seçkin Akküçük[2]
[1]Kalp ve Damar Cerrahisi, [2]Genel Cerrahi, Mustafa Kemal Üniversitesi Tıp Fakültesi, Hatay, Türkiye

Bu yazının özeti 30 Ekim-2 Kasım 2014'de 13. Türk Kalp ve Damar Cerrahisi Derneği Kongrsinde poster olarak sunulmuştur.

Özet

Vena kava inferior yaralanmaları genellikle multipl organ ve sistem yaralanmaları ile birlikte görülür. Aşırı kanamadan dolayı hemodinamik instabilitenin hızla gelişmesi bu tip yaralanmalarda ölüm oranlarının yüksek seyretmesine neden olmaktadır. Bu hastaların tedavisinde hasar kontrol cerrahisi ilkelerini iyi uygulayan bir çok cerrahi disiplinin hızlı ve uyum içinde çalışmasının yanında hemodinamik stabilitenin sağlanması için iyi bir yoğun bakım desteğine ihtiyaç bulunmaktadır. Bu yazıda ateşli silahla yaralanma sonucu bir ilçe hastanesinde laparotomi yapılarak multipl organ yaralanması yanında vena kava inferiorda yaralanma tespit edilen hastanın başarılı şekilde yapılan tedavisini sunduk.

Anahtar Kelimeler

Vena Kava İnferior Yaralanması; Ateşli Silah Yaralanması; Hasar Kontrol Cerrahisi

Abstract

Injuries of inferior vena cava are usually seen with multiple organ and system injuries. The rapid occurrence of hemodynamic instability due to massive hemorrhage leads to high rate of mortality. Concordant and fast approach of multidisciplinary surgical units to perform damage control surgery and efficient intensive care to provide hemodynamic stability are the most important points. We represented a successful treatment of a patient who transferred after laparotomy in another medical center to our hospital due to inferior vena cava and multiple organ injuries.

Keywords

Vena Cava Inferior Injury; Gunshot Wounds; Damage Control Surgery

DOI: 10.4328/JCAM.3278 Received: 03.02.2015 Accepted: 12.02.2015 Printed: 01.08.2014 J Clin Anal Med 2014;5(suppl 4): 449-51
Corresponding Author: Mustafa Ugur, Mustafa Kemal Üniversitesi Tıp Fakültesi, Genel Cerrahi Anabilim Dalı, 31100, Serinyol, Hatay, Türkiye.
T.: +90 3262291000 F.: +90 32624556544 GSM: +905053463209 E-Mail: drmustafaugur@gmail.com

Giriş

Ateşli silahla yaralanma (ASY) sonucu oluşan vena kava inferior (VKİ) yaralanmalarında çoklu organ hasarının eşlik etmesi, hemodinamik bozukluğun hızla gelişmesi, ciddi cerrahi organizasyon gerektirmesi gibi nedenlerden dolayı mortalite ve morbidite oranları çok yüksek seyretmektedir. Ölüm vakaların %90'nında ilk 24 saat içinde gelişir ve sıklıkla eksplorasyon ve tamir sırasında meydana gelen masif kanamaya bağlıdır [1-5].

Bu yazıda ASY nedeniyle dış merkezde laparotomi yapılarak VKİ da yaralanma tespit edilen ve kanaması VKİ' a konulan klemplerle kontrol edilerek hastanemize gönderilen hastayı sunduk.

Olgu Sunumu

Hastanemiz genel cerrahi kliniği bir devlet hastanesinin ameliyathanesinden aranarak ASY bulunan 21 yaşında bir erkek hastanın ameliyata alındığı ve VKİ' da yaralanma tespit edildiği, kanamanın klemplerle kontrol altına alındığı ancak onarım için gerekli ekip ve donanımlarının bulunmadığı bildirildi. Bunun üzerine hasta acil ameliyata alınmak üzere hastanemize kabul edildi. Bu esnada kalp ve damar cerrahisi, anestezi, ameliyathane ve kan bankası ile görüşülerek acil ameliyat için gerekli hazırlıklar tamamlandı. Yaklaşık 40 dakika sonra ambulansla endotrakeal olarak entübe edilen hasta getirildi. Hastaya toplam 5 ünite eritrosit süspansiyonu ve 4 ünite taze donmuş plazma verildiği öğrenildi. Hasta doğrudan ameliyathaneye alındı. Yapılan fizik incelemede sistolik kan basıncı 65 mmHg, nabız 135/dk olarak tespit edildi. Sağ meme süperior-medialinde ateşli silah giriş deliği bulunduğu ve karın orta hatta laparotomi yapılan kesiden iki adet klempin bulunduğu görüldü. Eksplorasyonda sağ taraf diyafragmada 1 santimetre boyutunda laserasyon bulunduğu, karaciğer segment 7-8'in parçalandığı, mide pilorik bölgede ve duodenom birinci kısmında yaklaşık 1 santimetrelik perforasyon alanı bulunduğu görüldü. VKİ'da ise sağ renal venle birleşim yerinin hemen süperiorunda yaralanma olduğu ve burasının iki adet satinsky klemp ile klempe edildiği görüldü.

Kalp ve damar cerrahisi tarafından VKİ'un hasara uğrayan segmenti tespit edilerek çevre dokulardan serbestleştirildi. Dış merkezdeki ilk müdahalede körlemesine konulmuş olan iki klempin proksimal ve distalinden damar klempleri konularak yaralanma bölgesi kontrol altına alındı. VKİ' da birbirinin komşuluğunda yaklaşık 1,5 ve 3 santimetre uzunluğunda iki yaralanma yeri 7/0 prolen ile primer olarak onarıldı. Daha sonra genel cerrahi tarafından; diyafragmadaki laserasyon onarıldı ve sağ tüp torakostomi açıldı. Duodenom ve pilor'daki yaralanmalar tek kat devamlı süturlarla onarıldı. Karaciğerdeki parçalanmış segmentlerden kanama ve safra sızıntısının devam ettiği görüldü. Ameliyat esnasında hastanın sistolik kan basıncının düşük (65 mm Hg) olması ve ciddi asidoz (arteryel pH 7,12) bulunmasından dolayı karaciğerle diyafragma arasına kompresler konularak packing yapıldı. Cilt süture edilerek hasta entübe şekilde yoğun bakıma alındı.

Yoğun bakımda 48 saat süreyle takip edilen hasta hemodinamik stabilitenin sağlanması üzerine ikinci ameliyata alındı. Ameliyatta VKİ' daki onarım yerinde herhangi bir darlık yada torsiyon olmadığı görüldü (Resim 1). Önceki ameliyatta konulan kompresler çıkarıldığında karaciğerdeki kanama ve safra sızıntısının devam ettiği görüldü. Karaciğer hilusunda hepatik arter, portal ven ve koledok vaskuler bir klemple kapatılarak Pringle manevrası yapılarak kanama kontrol altına alındı. Parçalanan karaciğer dokuları debride edildi. Karaciğere multipl süturlar konulduktan sonra Pringle manevrası sonlandırıldı (Resim 2). Kanama ve safra sızıntısının olmadığının görülmesi üzerine ameliyata son verilerek hasta tekrar yoğun bakıma alındı. Hemodinamik olarak stabil seyreden hasta postoperatif 24. saatte ekstübe edildi ve 48. saatte servise alındı. Karın içindeki drenlerinden drenaj olmaması üzerine postoperatif 5. günde çekildi. Tüp torakostomiden seröz karakterde 150 cc/gün drenajı devam ederken 6. günde hasta bağlı bulunduğu askeri hastaneye

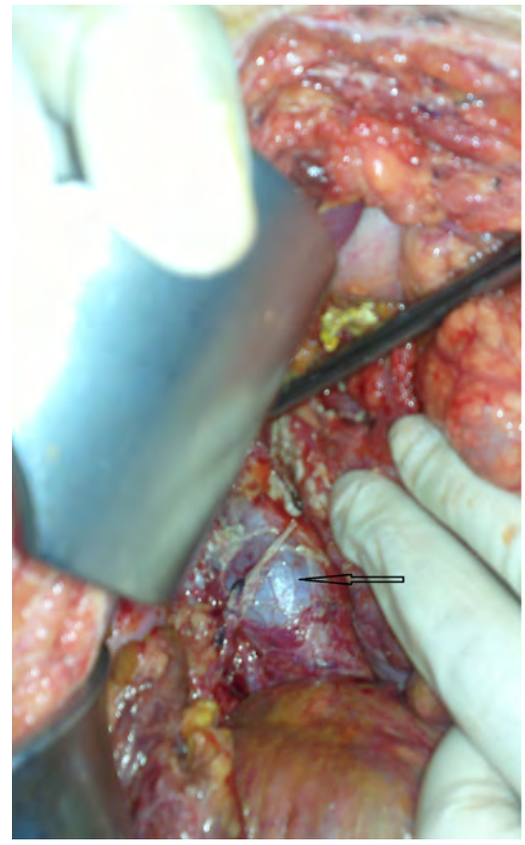

Resim 1. Vena Kava İnferiorun (Ok) onarımdan iki gün sonraki görüntüsü.

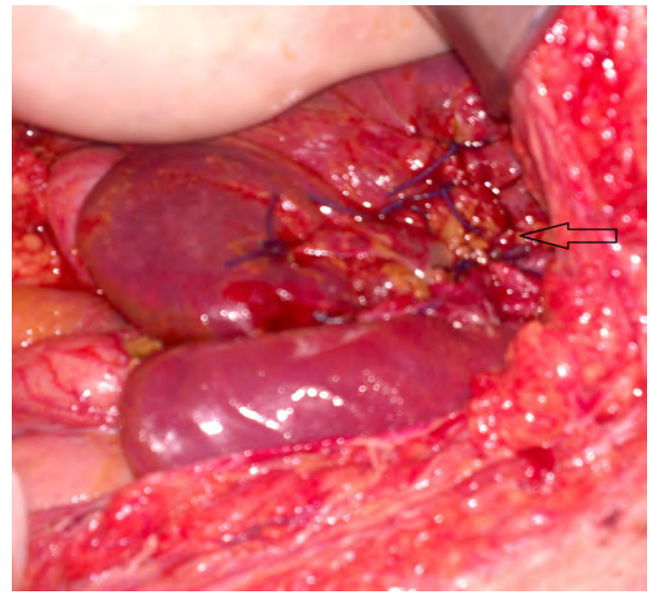

Resim 2. Karaciğerde segment 7-8' de ki (Ok) yaralanmaya konulmuş multipl süturlar

devir edildi. Postoperatif 11. günde hastanın sorunsuz olarak taburcu edildiği öğrenildi.

Tartışma

Karın içi büyük damar yaralanmalarının çoğu ateşli silah yaralanmaları ile olmakta ve bu yaralanmalara çoklu organ hasarı eşlik etmektedir. VKİ yaralanmalarında mortalite yüksek olup %65' e kadar çıkmaktadır [4]. Tüm hastaların yaklaşık %30-50 si hastaneye yetiştirilemeden, hastaneye yetişenlerin ise yaklaşık %30'u yaralanmaya bağlı olarak gelişen ciddi kanama sonucu hayatını kaybetmektedir [5]. Ciddi abdominal travma geçiren hastaların mortalite ve morbidite oranlarını belirleyen faktörler hastaların tedavi merkezlerine ulaşma süresi, acil ünitesinden ameliyata alınma süresi, şok tablosunda olup olmadıkları, eşlik eden ciddi organ ve vasküler yaralanma varlığı, yapılan kan transfüzyon miktarı ve VKİ' daki yaralanma yeri olarak bildirilmiştir [1, 6].

Sunduğumuz hasta yaralanmadan yaklaşık 50 dakika sonra ilk ameliyat yapılan merkeze ulaştırılmıştı. Hastanemize ulaştığında hipovolemik şok bulguları (hipotansiyon, taşikardi, zayıf nabız) mevcuttu ve hasta doğrudan ameliyathaneye alındı. Sağ toraksta ateşli silah giriş deliği bulunmaktaydı. Diyafragma, karaciğer, pilor ve duodenumdaki yaralanmalar VKİ' daki yaralanmaya eşlik etmekteydi. VKİ suprarenal alandan yaralanmıştı. Hastaya 5 ünite eritrosit süspansiyonu verilmişti.

VKİ yaralanması bulunan hastalarda kanamaya bağlı gelişen hipovolemik şok tarafından indüklenen asidoz, hipotermi ve koagulopatinin sebep olduğu ölüm triadını önlemek önemlidir [7]. Cerrahinin amacı kanamayı durdurmak, patent ve torsiyone olmayan bir VKİ' a ulaşmak olmalıdır. Bunun için ilk seçenek venin primer olarak onarımıdır. Ölüm triadı gelişen hastalarda primer onarım yapılamıyorsa venöz yama, sentetik greft gibi karmaşık işlemlerden kaçınmak gerekir. Bu hastalarda VKİ ligasyonu yapılabilir [8].

Sunduğumuz hasta hemodinamik olarak stabil değildi (sistolik kan basıncı 65 mmHg, arteryel pH 7,12). VKİ' daki yaralanma suprarenal bölgedeydi ve primer onarım açısından uygun görünmekteydi. Bu nedenle primer onarım yapılarak kanama kontrol altına alındı. Onarım sonrasında darlık ya da torsiyon gelişmediği görüldü. Diyafragma, pilor ve duodenumdaki yaralanmalar tek kat devamlı süturlarla onarıldı. Bu esnada tüp torakostomi açıldı. Ameliyat süresini uzatmamak için karaciğerdeki kanama ve safra sızıntılarını kontrol etmek için packing yöntemi kullanıldı. Ameliyat 50 dakika sürdü.

Sonuç

VKİ yaralanmaları genellikle diğer sistem ve organların ciddi yaralanmaları ile birlikte görülmektedir. Bu nedenle birçok disiplinin hızlı ve uyum içinde çalışmasını gerektirmektedir. Ciddi travmaya maruz kalan hastaların tedavisinde uygulanan her aşama hayati öneme sahiptir. Özellikle hemodinamik instabilite gelişen hastalarda hasar kontrol cerrahisi tekniklerinin kullanılması ölüm triadının gelişmesini önleyebilir. Yeterli ekipman ve donanımın bulunmadığı merkezlerde ise bu tip yaralanmalarla karşılaşıldığında kanama klempler yada kompreslerle durdurulduktan sonra gönderilecek kurum haberdar edilerek hastanın hızlı bir şekilde transferi hayat kurtarabilir.

Çıkar Çakışması ve Finansman Beyanı

Bu çalışmada çıkar çakışması ve finansman destek alındığı beyan edilmemiştir.

Kaynaklar

1. İnan B, Aydın Ü, Erkalp K, Yaşar T, Başel H. Vena kava inferiyor yaralanmalarına cerrahi yaklaşım. Türk Göğüs Kalp Damar Cer Derg 2011;19(3):366-70.
2. Graham JM, NMattox KL, Beall AC. Traumatic injuries of the inferior vena cava. Arch Surg 1978;113(4):413-8.
3. Buckman RF, Pathak AS, Badellino MM, Bradley KM. Injuries of the inferior vena cava. Surg Clin North Am 2001;81(6):1431-47.
4. Hansen CJ, Bermadas C, West MA, Ney AL, Muehlstedt S, Cohen M, et al. Abdominal vena caval injuries: outcomes remain dismal. Surgery 2000;128(4):572-8.
5. Huerta S, Bui TD, Nguyen TH, Banimahd FN, Porral D, Dolich MO. Predictors of mortality and management of patients with traumatic inferior vena cava injuries. Am Surg 2006;72(4):190-6.
6. Bedirli A, Sözüer EM, Şakrak Ö, Yılmaz Z, Kerek M. Abdominal büyük damar yaralanmaları. Ulusal Travma Acil Cerrahi Derg 1999;5(2):116-9.
7. Navsaria PH, de Bruyn P, Nicol AJ. Penetrating abdominal vena cava injuries. Eur J Vasc Eudovasc Surg 2005;30(5):499-503.
8. Van Rooyen PL, Karusseit VO, Mokoena T. İnferior vena cava injuries: A case series and review of the South African experience. İnjury 2015;46(1):71-5.

How to cite this article:
Fansa İ, Lale C, Uğur M, Akküçük S. A Successful Treatment of a Patient with Inferior Vena Cava Injuries Due to Gunshot. J Clin Anal Med 2014;5(suppl 4): 449-51.