A Rare Case: Isolated Testicular and Epidural Abscess Associated with Brucellosis

Nadir Bir Olgu: Bruselloza Bağlı İzole Testiküler ve Epidural Apse Birlikteliği

Brusselloza Bağlı Testiküler ve Epidural Apse / Testicular and Epidural Abscess Associated with Brucellosis

Tugce Ozlem Kalayci[1], Tuna Demirdal[2], Mehmet Fatih İnci[1], Melda Apaydin[1], Mustafa Fazıl Gelal[1]
[1]Radyoloji Kliniği, [2]Enfeksiyon Hastalıkları Ana Bilim Dalı,
Izmir Katip Çelebi Universitesi, Ataturk Egitim ve Araştırma Hastanesi, Izmir, Türkiye

Bu çalışma 35.Ulusal Radyoloji Kongresi (11-16 Kasım 2014, Antalya, Türkiye) e-poster olarak sunulmuştur.

Özet

Spinal epidural apse ile izole testiküler apse birlikteliği brusellozun oldukça nadir görülen bir komplikasyonudur. Yirmidört yaşındaki erkek hasta, iki aydır devam eden bel ağrısı, gece terlemesi ve sol skrotal ağrı ile kliniğimize başvurdu. Skrotal Doppler incelemede, sol testiste, yoğun içerikli septalı kistik lezyon, izole testiküler apse olarak değerlendirildi. Hastanın lomber MRG incelemesinde spinal epidural ve sağda paraspinal multipl apse odakları tesbit edildi. Epidural ve skrotal abse drenajı ve antibiyoterapi ile hasta tedavi edildi. Brusella enfeksiyonunun endemik olduğu bölgelerde, bel ağrısı ve skrotal ağrı yakınması ile gelen olgularda, spinal ve testiküler apse birlikteliğinin nadir de olsa karşımıza çıkabileceği akılda tutulmalıdır.

Anahtar Kelimeler

Bruselloz; Spinal Apse; Testiküler Apse

Abstract

Coincidence of isolated testicular abscess and epidural-paravertebral abscess is a rare complication of brucellosis. A 24-year-old male patient was admitted to our clinic with 2 months ongoing back pain, night sweats and left scrotal pain. Septal cystic lesion with dense content in the left testis was considered to isolated testicular abscess in scrotal Doppler examination. Multiple spinal epidural and right paraspinal abscess were detected in the spinal magnetic resonance imaging. The patient was treated with drainage of abscess and oral antibiotics. The rare combination of spinal epidural and testicular abscess should be kept in the mind if a patient presented with low back pain and scrotal pain in regions where brucellosis was endemic.

Keywords

Brucellosis; Spinal Abscess; Testicular Abscess

DOI: 10.4328/JCAM.3320 Received: 20.02.2015 Accepted: 05.03.2015 Printed: 01.08.2014 J Clin Anal Med 2014;5(suppl 4): 490-2
Corresponding Author: Özlem Tuğçe Kalaycı, Radyoloji Kliniği, İzmir Katip Celebi Universitesi, Atatürk Eğitim ve Araştırma Hastanesi, 35160, İzmir, Türkiye.
T.: +90 2322454545 F.: +90 2322433208 GSM: +905302270218 E-Mail: doktorozlemtugce@gmail.com

Giriş

Bruselloz sistemik bir hastalık olup ülkemizde birçok bölgede endemik olarak görülmektedir. Hastalık, enfekte hayvan ile direkt temas, ya da pastörize olmayan enfekte süt ve süt ürünleri ile bulaşmaktadır. Erkeklerde brusselloza bağlı olarak en sık görülen komplikasyon epididimorşit olup testiküler apse daha az görülen bir komplikasyondur [1-4]. Spinal epidural apse ise nadir görülmekte ve tedavi edilmediği takdirde fatal seyredebilmektedir [5,6]. Brusselloza bağlı spinal epidural apse ve izole testiküler apse birlikteliği oldukça seyrek görülmektedir ve bu nedenle klinik ve radyolojik bulguları güncel literatür eşliğinde sunulmaya değer bulunmuştur.

Olgu Sunumu

Keçi çiftliğinde çalışan 24 yaşındaki erkek hasta, 2 aydır devam eden bel ağrısı, gece terlemesi ve sol skrotal ağrı ile kliniğimize başvurdu. Hastada ateş 38,5 °C, batın muayanesinde karaciğer ve dalakta büyüme, ayrıca sol skrotumda ödem ve palpasyonda hassasiyet mevcuttu. Diğer sistem muayeneleri doğaldı. Tüm batın ultrasonografisinde hepatosplenomegali tespit edildi. Skrotal Renkli Doppler ultrasonografi (RDUS) inceleme Toshiba Aplio 500 cihazı ile 7-12 MHz prob vasıtasıyla yapıldı. RDUS incelemesinde sol epididim olağandı, ancak sol testiste büyüme ve testis parankimi içerisinde, kalın hipervasküler duvar yapısı bulunan, iç konturları düzensiz, yoğun içerikli septalı kistik lezyon izole testiküler apse lehine değerlendirildi (Resim 1). Lomber manyetik rezonans görüntüleme (MRG), 1.5 T Gyroscan Intera system (Philips, Bothell, WA) cihazı ile elde edildi. Olgunun lomber MRG'sinde periferik kontrastlanan, kistik iç yapıda spinal epidural apse formasyonları ve sağda paraspinal alanda multiloküle apse odakları tesbit edildi (Resim 2). Serolojik incelemede Rose-Bengal (+) ve Wright testi 1/320 (+) olarak saptandı, kan kültüründe üreme olmadı. Hastaya epidural ve skrotal abse drenajı yapıldı. Medikal tedavide doksisiklin + rifampisin (altı hafta) ve streptomisin (3 hafta) kombinasyonu uygulandı.

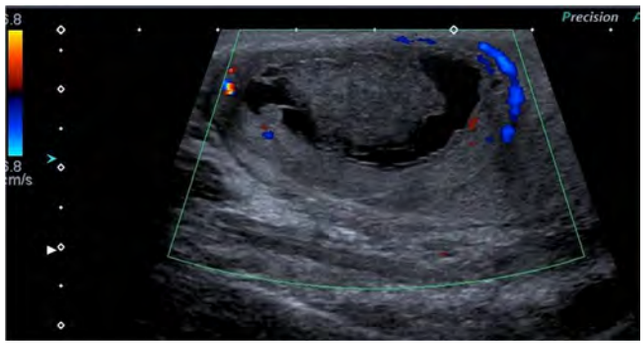

Resim 1. Brusselloza bağlı testiküler apse. Skrotal Doppler ultrasonografide, sol testiste büyüme ve testis parankimi içerisinde duvar yapısında vaskülarite artışı bulunan, yoğun içerikli septalı kistik lezyon.

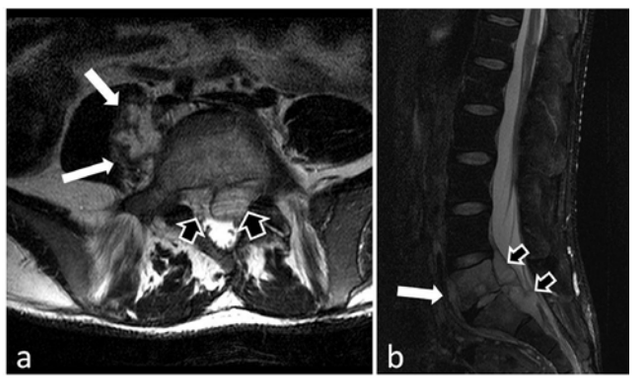

Resim 2. Brusselloza bağlı epidural ve paravertebral apse. Lomber manyetik rezonans görüntülemede aksiyel (a) ve sagittal (b) planda elde olunan T2 ağırlıklı sekanslarda L 4-5 düzeyinde spinal epidural yerleşimli (kısa oklar) ve sağ psoas kası medialinde paravertebral alanda (beyaz oklar) yüksek sinyalli apse odakları

Tartışma

Bruselloz, sıklıkla hayvancılıkla uğraşanlarda, kasap ve mezbahalarda çalışanlarda, veteriner ve laborantlarda ve taze peynir yeme öyküsü bulunanlarda görülür. Türkiye'de endemik bir hastalık olup birçok organ sistemini etkileyebilmektedir. Brucelloza bağlı testiküler apse oldukça nadir bir durumdur ve testis kitlesi ile gelen olgularda ayırıcı tanıda mutlaka düşünülmelidir. Ateş, gece terlemesi, iştah ve kilo kaybı, skrotumda ağrı, kızarıklık ve şişliği olan ve serolojisi pozitif ve ultrasonografi-RDUS incelemede testis içerisinde kalın duvarlı, yoğun içerikli kistik kitlesi bulunan olgularda brusselloza bağlı testiküler apse tanısı düşünülmelidir. Apse formasyonu, ultrasonografik incelemede, santrali kistik nekrotik tümör ile benzer görünümü nedeniyle tanıda karmaşaya neden olabilir. Ancak olgunun serolojisinin pozitif, tümör markerlarının negatif olması nedeniyle malignite tanısından uzaklaşılır [1-4].

Brusselloza bağlı spinal epidural apse tanısal karmaşaya neden olabilen oldukça nadir bir klinik tablodur. Ateş ve sırt ağrısı ile gelen brusellozlu olgularda spinal epidural apse, ayırıcı tanıda mutlaka düşünülmeli ve spinal MRG inceleme yapılmalıdır. Spinal epidural apse tanısında MRG oldukça yüksek doğruluk oranına sahiptir ve ilk inceleme yöntemi olarak önerilmektedir. Epidural apse tanı ve tedavisinde gecikme, apse formasyonunun spinal korda bası yapması neticesinde kalıcı paralizilere yol açabilmekte hatta nörolojik ve vasküler komplikasyonlar nedeniyle ölüme neden olabilmektedir [5,6].

Dünya Sağlık Örgütü 1986 yılında, Brusellozlu erişkinlerin 6 haftalık Doksisiklin+rifampisin kombinasyonu ile tedavisini önermiştir. Altı hafta doksisiklin ile 14 gün streptomisin tedavisinin de yaklaşık olarak benzer etkinlikte olduğu bildirilmiştir [2,7]. Sonuç olarak, brusellozun endemik olduğu bölgelerde, ateş, gece terlemesi, halsizlik gibi genel semptomlarla birlikte, bel ağrısı ve skrotal ağrı yakınması eşlik eden olgularda, tedavi edilmediği takdirde ölüm dahil ağır komplikasyonlarla sonuçlanabilen spinal epidural apse ve testiküler apse birlikteliğinin nadir de olsa karşımıza çıkabileceği unutulmamalı, bu klinikle presente olan hastaların tanı/ayırıcı tanısında ultrasonografi ve MRG gibi radyolojik modalitelerin önemli bilgiler sağlayacağı akılda tutulmalıdır.

Çıkar Çakışması ve Finansman Beyanı

Bu çalışmada çıkar çakışması ve finansman destek alındığı beyan edilmemiştir.

Kaynaklar

1. Turhan V, Acar A, Ates F, Diktas H, Haholu A, Oncul O, et al. Orchiectomy performed in two patients with Brucella orchitis mimicking testicular tumour. West Indian Med J 2013;62:557-60.
2. Demirdal T, Demirtürk N, Demirbaş M. Brusella Orşiti: Ayni Aileden İki Olgu Sunumu. Ankem Derg 2004;18:117-9.
3. Akinci E, Bodur H, Cevik MA, Erbay A, Eren SS, Ziraman I, et al. A complication of brucellosis: epididymoorchitis. Int J Infect Dis 2006;10:171-7.
4. Yemisen M, Karakas E, Ozdemir I, Karakas O. Brucellar testicular abscess: a rare cause of testicular mass. J Infect Chemother 2012;18:760-3.
5. Boyaci A, Boyaci N, Tutoglu A, Dokumaci DS. Spinal epidural abscess in brucellosis. BMJ Case Rep 2013; DOI: 10.1136/bcr-2013-200946.
6. Starakis I, Solomou K, Konstantinou D, Karatza C. Brucellosis presenting as a spi-

nal epidural abscess in a 41-year-old farmer: a case report. Cases J 2009;2:7614.
7. Demirtürk N, Demirdal T, Erben N, Demir S, Asci Z, Kilit TP, at al. Brucellosis: a retrospective evaluation of 99 cases and review of brucellosis treatment. Trop Doct 2008;38:59-62.

How to cite this article:
Kalayci TO, Demirdal T, İnci MF, Apaydin M, Gelal MF. A Rare Case: Isolated Testicular and Epidural Abscess Associated with Brucellosis. J Clin Anal Med 2014;5(suppl 4): 490-2.