Colon Perforations Causing Morgagni Hernia Case

Kolon Perforasyonuna Neden Olan Morgagni Hernisi Olgusu

Morgagni Hernisi / Morgagni Hernia

Mustafa Uğur[1], Seçkin Akküçük[1], Cem Oruç[1], Alperen Kayalı[2], Akın Aydoğan[1]
[1]Genel Cerrahi Anabilim Dalı, [2]Radyodiyagnostik Anabilim Dalı,
Mustafa Kemal Üniversitesi Tıp Fakültesi, Hatay, Türkiye

Bu yazının özeti 28 Ekim-1 Kasım 2015' te yapılacak olan 10. Ulusal Travma ve Acil Cerrahi Kongresi'nde poster olarak sunulmak üzere gönderilmiştir.

Özet

Diyafragmanın sternal ve kostal bölümlerinde birleşme anomalisi sonucu gelişen defektten karın içi organların toraks içine herniasyonu Morgagni hernisi olarak bilinmektedir. Bu defekte sahip kişiler genellikle asemptomatik olarak hayatlarını sürdürüyor olsa da nadiren barsaklarda obstrüksiyon, inkarserasyon ve strangülasyon ortaya çıkabilir. Seksen üç yaşında kadın hasta kliniğimize akut karın bulgularıyla başvurdu. Ameliyat öncesi torako-abdominal bilgisayarlı tomografi ile Morgagni hernisi tanısı konuldu. Bu çalışmada literatür eşliğinde Morgagni Hernisine yaklaşımımızı sunmayı amaçladık.

Anahtar Kelimeler

Morgagni Hernisi; Kolon Perforasyonu; Yaşlı Hasta

Abstract

Herniation of the intraabdominal organs through a diaphragmatic defect that occurs due to the joining anomaly of the sternal and costal segments of diaphragm is known as Morgagni Hernia. Although most of the patients with Morgagni Hernia are asymptomatic, intestinal obstruction, incarceration and strangulation can rarely occur. An 83 years old female patient admitted with acute abdomen to our clinic. Morgagni hernia was detected with preoperative thoracic and abdominal computed tomography. We aimed to present our management in Morgagni Hernia in this study.

Keywords

Morgagni Hernia; Colon Perforation; Elderly Patients

DOI: 10.4328/JCAM.3333 Received: 06.03.2015 Accepted: 23.03.2015 Printed: 01.08.2014 J Clin Anal Med 2014;5(suppl 4): 508-10
Corresponding Author: Mustafa Ugur, Genel Cerrahi Anabilim Dalı, Mustafa Kemal Üniversitesi Tıp Fakültesi, 31100, Serinyol, Hatay, Türkiye.
GSM: +905053463209 T.: +90 3262291000 F.: +90 32624556544 E-Mail: drmustafaugur@gmail.com

Giriş

Barsakların karın içine göçü ve diyafragmanın oluşumu embriyoner dönemin 3-12. haftaları arasında gerçekleşir. Bu dönemde meydana gelen gecikme veya farklı gelişme konjenital diyafragma hernilerine neden olur. Defekt diyafragmanın anterior-medial bölümünde meydana gelirse Morgagni hernisi olarak adlandırılır. Diyafragmanın sternal ve kostal bölümlerinde birleşme anomalisi sonucu gelişir [1].

Morgagni hernisi bulunan insanların çoğunluğu asemptomatik olarak hayatlarını sürdürürken nadirende herniye olan organa bağlı olarak obstrüksiyon, inkarserasyon gibi farklı klinik durumlarla karşımıza çıkabilirler [2]. Bu çalışmada akut karın tablosuyla başvurup, ameliyatta diyafragma hernisine bağlı olarak kolon strangülasyonu ve perforasyonu gelişen bir olgu klinik, laboratuar ve cerrahi bulguları eşliğinde sunulmuştur.

Olgu Sunumu

Hastanemiz acil servisine 83 yaşında kadın hasta karın tüm kadranlarda üç gün önce başlayan ve giderek şiddetlenen ağrı şikâyetiyle başvurdu. Ağrıdan dolayı solunum sıkıntısı geliştiğini belirtti. Fizik incelemede genel durumu orta, karın distandü ve tüm kadranlarda hassasiyet, defans mevcuttu. Laboratuvar incelemesinde kreatinin 3,0 mg/dl, lökosit 18 000 /mm3 olarak ölçüldü. Torako-abdominal tomografide çekum ve sağ kolonun dilate olduğu, transvers kolonun retrosternal alanda diyafragmadaki bir defektten toraks içine herniye olduğu görüldü (Resim 1A). Karın içinde serbest havaya uyumlu dansiteler izlendi (Resim 1B). Hastanın kreatinin değerinin yüksek olması ve dehid-

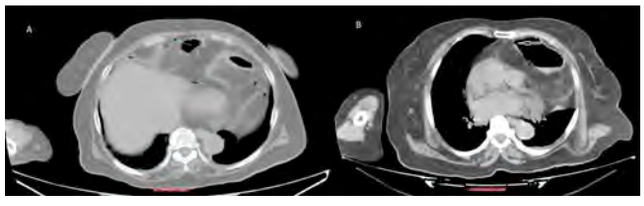

Resim 1. Retrosternal alandaki diyafragmatik defektten herniye olmuş kolon segmenti tomografik görüntüsü (Ok) (A). Karın içinde serbest hava dansiteleri (Oklar) (B).

ratasyon bulguları gözlendiğinden sıvı- elektrolit tedavisi başlandı. Başvurudan 3 saat sonra acil ameliyata alındı. Ameliyatta transvers kolonun bir segmentinin retrosternal alandaki 6x5 santimetre boyutlarındaki diyafragma defektinden herniye olduğu saptandı (Resim 2A, 2B). Çekum ve sağ kolonun ileri dere-

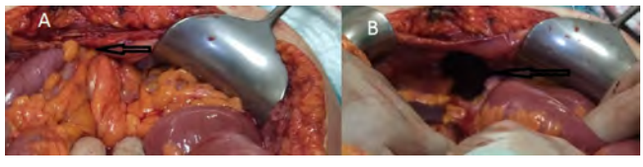

Resim 2. Retrosternal alandaki diyafragmatik defektten herniye olmuş kolon segmentinin ameliyattaki görüntüsü (Ok) (A). Retrosternal diyafragamatik defekt (Ok) (2).

cede dilate olduğu, çekum duvarında iskemi ve perforasyon geliştiği görüldü. Perforasyon alanına omentum yapıştığından karın içinde kirlenme olmamıştı. Kolon diyafragmadaki defektten çekilerek karın içine alındı. Defekt süture edilerek kapatıldı. Çekum duvarı iskemik göründüğünden sağ hemikolektomi ve ileotransversostomi yapıldı. Takiplerinde sorun gelişmeyen hasta 7. günde taburcu edildi.

Tartışma

Konjenital diyafragma hernileri diyafragmadaki gelişimsel anomalilerine bağlı olarak gelişen ve abdominal içeriğin toraks içine herniasyonuyla karakterize nadir görülen anomalilerdir. En yaygın görülen iki tipi anterior diyafagmadaki defektlerden gelişen Morgagni hernisi ve posterolateral duvar defektlerinden gelişen Bochdalek hernisidir.

Anterior diyafragmatik herniasyon genellikle retrosternal alanda ve sağ tarafta görülürler. İlk kez 1769'de Morgagni tarafından İtalya'da kolonun diyafragmatik herniasyonu sonrasında nekroz gelişerek ölen bir hastanın otopsisi sonrasında tanımlanmıştır [2,3].

Yetişkinlerde Morgagni hernilerinin büyük çoğunluğu asemptomatiktir ya da bulantı, kusma, karında distansiyon, disfaji gibi nonspesifik şikayetlerden yakınırlar. Tüm tedavi edilen diyafragma hernilerinin sadece %3'ünü yetişkin yaş grubundaki insanlar oluşturur. Kadınlarda erkeklere göre daha sık görülürken; %90'ı sağ tarafta; %8'i iki yönlü; %2'si solda gelişir. Sol tarafta perikard bulunması nedeniyle daha az herni gelişimi olmaktadır. Daha az sayıda hastada barsak obstrüksiyonu ya da strangülasyon gibi herniasyon bulguları ile başvurur. Bu hastalarda genellikle transvers kolon, karaciğer, omentum nadiren de ince barsaklar ya da mide herniasyona uğrar [4,5].

Sunduğumuz hasta 83 yaşında kadın hastaydı. Hastanın ayrıntılı hikayesinde yıllardır karında şişkinlik, hafif şiddette kendiliğinden geçen karın ağrısı atakları olduğu öğrenildi. Son karın ağrısı atağının ise kendiliğinden geçmediği aksine giderek şiddetlendiği ve solunum sıkıntısına sebep olduğu anlaşıldı. Hasta son 3 gündür gaz ve gayita çıkışı olmadığını belirtti Fizik incelemede ise akut karın bulguları mevcuttu.

Morgagni herni tanısında posterior-anterior akciğer grafisi fayda sağlayabilir. Bu nedenle radyolojik tetkik olarak öncelikle posteror-anterior akciğer grafisi çekilmelidir. Toraks içine herniye olmuş barsak anslarına ait hava-sıvı seviyeleri görülebilir. Tanıdan şüphelenildiğinde yada ek inceleme gereken durumlarda torako-abdominal bilgisayarlı tomografi çekilmelidir. Bu tetkik diyafragma hernisini ve herniye olan organları genellikle gösterir. Herni kesesi içinde sadece omentumun bulunduğu durumlarda ise yumuşak dokuları göstermede daha üstün olan magnetik rezonans görüntüleme tanı koymada daha faydalıdır [6].

Hastamıza öncelikle posterior-anterior akciğer grafisi çekildi. Ancak hastanın fazla kilolu olması ve çekim esnasında uyum gösterememesi nedeniyle tanı koymamızda faydalı olmadı. Bunun üzerine torako-abdominal tomografi çekildi. Bu incelemede retrosternal diyafragmatik defektten transvers kolonun herniye olduğu ve karın içinde serbest hava dansiteleri görüldü. Böylece hem diyafragma herni tanısı hemde karın içi lümenli organ perforasyonu tanısı preoperatif olarak konuldu.

Morgagni hernisi tanısı konulmuş asemptomatik hastalarda cerrahi tedavi yapılması hakkında henüz tam bir fikir birliği olmamasına rağmen semptomatik olanlar cerrahi tedaviden fayda görmektedir. Burada ki tartışma ise bu tip hernilere torakal mı yoksa abdominal yoldan mı yaklaşılacağıdır. Gerçekte ise her iki yolun hem avantaj hemde dezavantajları bulunmaktadır. Abdominal yolun başlıca avantajları herniye olan organların iskemi, nekroz, perforasyon açısından değerlendirilebilmesi, daha kolay redüksiyon yapılabilmesi iken, dezavantajları ventral her-

ni olasılığı, hastanede uzun yatış süresi olarak sayılabilir. Torakotominin avantajları daha kolay onarım sağlaması ve torakal yapışıklıkların daha kolay açılmasıdır. Ameliyat öncesi tanı konulan semptomatik hastalarda karın içi organların değerlendirilmesi gerektiğinden transabdominal yol tercih edilmelidir. Son dekatlarda laparoskopik ve torakoskopik onarımlar giderek artan sıklıkta yapılmaktadır. Bu yöntemlerin avantajları hastanede daha kısa yatış süresi, daha az komplikasyon ve daha az ağrı olmasıdır [7,8].

Sunduğumuz hastada akut karın bulguları bulunduğundan abdominal yol tercih edildi. Karın içi gözlemde transvers kolonun herniye olduğu, çekumda ise iskemik renk değişikliği olduğu ve bir noktadan perfore olduğu görüldü. Perforasyon alanına omentum yapıştığından karın içi kirlenme olmamıştı. Hastaya sağ hemikolektomi ve ileotransversostomi ameliyatı yapıldı. Retrosternal defekt ise süture edilerek kapatıldı.

Sonuç

Yetişkinlerde nadir görülen semptomatik Morgagni hernisi karın içi organlarda iskemi, nekroz ve perforasyona neden olabilir. Torako-abdominal bilgisayarlı tomografi ameliyat öncesi tanı koymada fayda sağlar. Akut karnın nadir bir nedeni olarak Morgagni hernileri de akılda bulundurulmalıdır.

Çıkar Çakışması ve Finansman Beyanı

Bu çalışmada çıkar çakışması ve finansman destek alındığı beyan edilmemiştir.

Kaynaklar

1. Vassileva CM, Shabosky J, Boley T, Hazelrigg S. Morgagni hernia presenting as a right middle lobe compression. Ann Thorac Cardiovasc Surg 2012;18(1):79-81.
2. Nasr A, Fecteau A. Foramen of Morgagni hernia: presentation and treatment. Thorac Surg Clin 2009;19(4):463-8.
3. Menditto VG, Cavicchi A, Marchetti G, Marzioni M, Braccioni F, Polonara S. Hernia of Morgagni and mediastinal lipoma: a case report. Ann Thorac Cardiovasc Surg 2011;17(1):77-80.
4. Loong TP, Kocher HM. Clinical presentation and operative repair of hernia of Morgagni. Postgrad Med J 2005;81(951):41-4.
5. Pousios D, Panagiotopoulos N, Piyis A, Gourgiotis S. Transthoracic repair of asymptomatic morgagni hernia in an adult. Indian J Surg 2012;74(5):431-3.
6. Akar E. Morgagni Hernili Hastaların Retrospektif Değerlendirilmesi. J Clin Anal Med 2012;3(3): 331-3.
7. Kılıçgün A, Hasdemir AO, Murat Bozgeyik, Çakmaz R, Çöl C. Solunum Arrestine Neden Olan Morgagni Hernisi Olgusu. J Clin Anal Med 2011;2(2):52-4.
8. Kiliç D, Nadir A, Döner E, Kavukçu S, Akal M, Ozdemir N, et al. Transthoracic approach in surgical management of Morgagni hernia. Eur J Cardiothorac Surg 2001; 20: 1016-19.

How to cite this article:
Uğur M, Akküçük S, Oruç C, Kayalı A, Aydoğan A. Colon Perforations Causing Morgagni Hernia Case. J Clin Anal Med 2014;5(suppl 4): 508-10.