Coexistence of Schizophrenia and Frontotemporal Dementia: A Case Report

Şizofreni ve Frontotemporal Demans Birlikteliği: Bir Olgu Sunumu

Şizofreni ve Frontotemporal Demans / Schizophrenia and Frontotemporal Dementia

Zafer Subaşı[1], Altan Eşsizoğlu[1], Ferdi Köşger[1], Ali Ercan Altınöz[2]
[1]Psikiyatri AD, Eskişehir Osmangazi Üniversitesi Tıp Fakültesi, Eskişehir,
[2]Psikiyatri, Uşak Devlet Hastanesi, Uşak, Türkiye

Bu olgu 12-16 Kasım 2014 tarihinde düzenlenen 50. Ulusal Psikiyatri Kongresi'ne poster bildirisi olarak sunulmuştur

Özet

Bu olgu ile; yaklaşık 30 yıldır şizofreni tanısıyla izlenmekteyken son 4-5 yıldır hastalığının gidişatına kişilik ve davranış değişiklikleri eklenen, tanı karmaşası yaşanan ve sonunda şizofreni üzerine eklenen frontotemporal demans tanısı konulan bir hastanın sunulması amaçlanmıştır. Şizofreni ve benzeri psikotik bozukluk tanısı konulmuş olup hastanın klinik seyrinde daha önce görülmemiş kişilik ve davranış değişiklikleri, bilişsel işlevlerde bozulma gibi belirtilerin ortaya çıkması durumunda, nörodejeneratif hastalıklar hem ayırıcı tanıda hem de ek tanı olarak akılda tutulmalıdır.

Anahtar Kelimeler

Şizofreni; Frontotemporal Demans; Ayırıcı Tanı; Tanı Karmaşası

Abstract

With this case, it is aimed to present a patient who was followed up with a diagnosis of schizophrenia nearly 30 years, had personality and behaviour changes added to clinical course for the last 4-5 years, had diagnostic confusion and was finally diagnosed with frontotemporal dementia superimposed on schizophrenia. Neurodegenerative diseases should be considered as either differential diagnosis or coexistence in case of symptoms such as cognitive decline or personality and behavior changes occurred in the clinical course of patients diagnosed with schizophrenia and other psychotic disorders.

Keywords

Schizophrenia; Frontotemporal Dementia; Differential Diagnosis; Diagnostic Confusion

DOI: 10.4328/JCAM.3412 Received: 24.03.2015 Accepted: 05.04.2015 Printed: 01.08.2014 J Clin Anal Med 2014;5(suppl 4): 533-6
Corresponding Author: Ali Ercan Altinöz, Psikiyatri, Uşak Devlet Hastanesi, Merkez, Uşak, Türkiye.
T.: +90 8502240626 E-Mail: ercanaltinoz@hotmail.com

Giriş

Frontotemporal demans (FTD) tüm demansların %10-15'ini oluşturan, hastalığın erken dönemlerinde kişilik, davranış ve dil değişikliklerinin ön planda olduğu, erken dönemlerde bellek bozukluklarının belirgin olmadığı bir demans tipidir [1-3].

FTD, frontal ve temporal bölgelerdeki tutulum yerine göre farklı klinik tablolara neden olmaktadır. Temporal tutulum, daha çok semantik hafıza ve dil işlevlerinde bozulmaya neden olur[4, 5]. FTD vakalarında, özellikle frontal bölge tutulumlarında, kişilik ve davranış değişiklikleri, duygudurum belirtileri ve psikotik belirtiler belirtiler görülebilmektedir[6-8]. Erken dönemde sanrılar, geç dönemde mutizm, disinhibisyon, uygunsuz sosyal davranışlar, sosyal ilişkilerde bozulma, içgörü yokluğu, emosyonel ilgisizlik, stereotipik davranış ve konuşma, kişisel bakımını yerine getirmeme gibi şizofrenide de görülebilen semptomlar ortaya çıkabildiğinden FTD hastalarına psikiyatrik tanılar konulabilmektedir [3, 7-9]. FTD ve şizofreni arasındaki ilişki gerek ailesel komorbidite gerek belirti benzerliği gerekse etkilenen nöroanatomik bölgelerin yakınlığı nedeniyle araştırmalara konu olmuştur[10]. Diğer yandan FTD hastalarında, psikotik belirtiler görülebildiğinden, psikotik bozukluğu olan hastalarda daha sonradan eklenen FTD tablosu atlanabilmektedir[11].

Bu olguda; yaklaşık 25 yıldır şizofreni tanısıyla izlenmekteyken son 4-5 yıldır hastalığının kliniğine, kişilik ve davranış değişiklikleri eklenen, tanı ve tedavi ile ilgili güçlükler yaşanan, şizofreni + FTD tanısı konulan bir hastanın sunulması amaçlanmıştır.

Olgu Sunumu

68 yaşında ilkokul mezunu kadın hasta 2013 yılı Temmuz ayında hastanemiz psikiyatri polikliniğine başvurdu.

31 yıldan beri şizofreni tanısıyla izlenmekte olduğu, ilk yakınmalarının eşinin kendisini aldattığını düşünme, evdeki perdeleri ve diğer eşyaları yırtma, sonrasındaysa "ben yapmadım çocuklar yapmıştır" şeklinde açıklama, evdekilere bağırma ve fiziksel saldırganlık şeklinde olduğu öğrenildi. Şizofreni tanısıyla klorpromazin, biperiden ve bilgisine ulaşamadığımız (olasılıkla haloperidol) ilaç tedavisi almış olduğu; bu tedaviyle 10 yıl boyunca izlendiği, işlevselliği yerinde olduğu ve yatışı gerekmediği öğrenildi.

O günden bu yana yaklaşık 20 defa yatarak psikiyatrik tedavi görmüş olan hastanın genelde sinirlilik, durduk yere bağırmaya başlama, saldırganlık, alıp başını gitme gibi şikayetleri yatışına neden oluyormuş.

Yapılan muayenesinde kol ve bacaklarda kasılması ve ellerinde titremesinin olduğunun belirlenmesi üzerine antipsikotik kullanımına bağlı distoni, tremor ve akatizi düşünülerek hastanın kullanmakta olduğu risperidon depo 37.5 mg/15 gün tedavisi 25 mg/15 gün dozuna düşürülüp tedavisine essitalopram 10 damla/gün ve propranolol 40 mg/gün eklendi. İki ay sonra kontrol muayenesine gelen hastada çabuk ve aşırı öfkelenme, dezorganize konuşma ve davranma, stereotipik konuşma ve davranma ve ailesinin onu evden atacağı gibi paranoid sanrıların saptanması üzerine yatarak tedavisine karar verildi. Ancak kliniğimizde yer olmadığından başka bir merkeze sevki sağlandı. Bu merkezde 18 gün yatan hastanın tedavisi, paliperidon 100 mg/ay, risperidon 3 mg/gün, olanzapin 10 mg/gün, ketiapin 200 mg/gün, propranolol 40 mg/gün, essitalopram 5 mg/gün şeklinde düzenlenmiş. Hastaneden çıkarıldığında çabuk öfkelenme şikayetinde kısmı bir gerileme olsa da; sürekli uyuklama, özellikle kollarda ve bacaklarda titreme ve yürümede zorluk yaşama, yalnız kalmaktan korkma, kimseyle konuşmak istememe, ilaçlarını almayı ve yemek yemeyi reddetme, halsizlik yakınmalarıyla tekrar polikliniğimize getirilen hasta atipik psikoz + antipsikotik kullanımına bağlı parkinsonizm ve akatizi ön tanılarıyla kliniğimize yatırıldı. Oryantasyonu tamdı ve yeterli olmamakla birlikte kooperasyon kuruluyordu. İletişime kısıtlı bir şekilde katılan hasta sorulan sorulara kısa, bir-iki kelimelik cevaplar veriyordu. Beslenme reddi olan hasta ayakta durmakta zorlanıyordu. Algı sapması ve düşünce içeriği değerlendirilemedi. Hastanın özellikle üst ve alt ekstremitelerinde belirgin olmak üzere, gövdesi de dahil, tremoru mevcuttu. El ve ağız çevresindeki kas gruplarında diskinezisi mevcuttu. Rijiditesi de olan hastada antipsikotik kullanımına bağlı parkinsonizm ve akatizi düşünülerek aldığı tüm ilaçlar kesildi. Beslenme reddi olan hastaya dahiliye konsültasyonu sonucu parenteral beslenme düzenlendi. Tam kan sayımı, tiroid fonksiyon testleri, B12 ve folatla biyokimyasal değerleri çalışıldı. B12 vitamin değerinin düşük olduğu tespit edilmesi üzerine intramuskuler B12 vitamini tedavisi başlandı. Yatışının ikinci günü oral yoldan beslenmeye başlayan hasta 10 gün boyunca psikofarmakolojik tedavi uygulanmadan izlendi. Hastanın bu dönemde görüşme taleplerini çoğunlukla reddetme, damar yolunu çekme, kalkıp gitmeye çalışma şeklinde davranışları oldu. Bu dönemde sanrı ve varsanılarının olup olmadığı değerlendirilemedi. Sık sık taburculuk isteği olan hastanın akatizi ve parkinsonizm belirtilerine yönelik olarak yatışının 10. günü biperiden tablet 2mg/gün başlandı.

Yatışının 15. gününde hastanın uyaranlara cevap vermediği ve kendisini tamamen iletişime kapattığı gözlendi. Nöroloji konsültasyonu sonucunda hastanın bilgisayarlı beyin tomorafisi (BBT) çekildi. BBT sonucunda; hastada akut patoloji tespit edilmediği ancak beyin parankiminin frontal bölgede çok daha belirgin olmak üzere atrofik olduğu ayrıca periventriküler ve subkortikal beyaz cevherde hipoksik iskemik değişiklikler olduğu, karotis internalarda kalsifik aterosklerotik değişiklikler izlendiği belirtildi. Uyaranlara yanıt vermeme ve iletişime girmeme şeklindeki klinik tablosu 24 saat sonra tamamen düzelen ve oral yoldan beslenmeye başlayan hastanın tekrar yapılan nörolojik değerlendirmesi sonucunda "yürütücü işlev bozukluğu, davranış değişikliği, hastada erken dönemde tremorun ortaya çıkması ve BBT'sinde frontal bölgede çok daha belirgin olmak üzere atrofi saptanması nedeniyle, nörodejeneratif hastalık ön tanısı düşünülerek nöroloji servisine devredildi. Hasta nörokognitif test bataryasına yeterince uyum sağlayamadığından değerlendirilemedi. Serebral manyetik rezonans (MR) tetkikinde; frontotemporal alanlarda atrofi gözlendiği belirtildi (Resim 1 ve 2). Nöroloji tarafından frontotemporal demans tanısı konulan hastanın tedavisi sitalopram 40 mg/gün ve ketiapin 25 mg/gün şeklinde düzenlenerek hastaneden çıkarıldı. Şu an bu tedavi ile takipli olan hastanın saldırganlığı, küfürlü sözler söylemesi, durduk yere bağırması, ilaçlarını almak istememesi, dezorganize davranış ve konuşması devam etmektedir.

Tartışma

Olgumuzda, özellikle son 4-5 yıl boyunca daha önceki psikotik alevlenmeler dönemlerinde ortaya çıkanlara benzemeyen davranış değişiklikleri, kendi kendine anlamsız konuşmalar, önemsiz

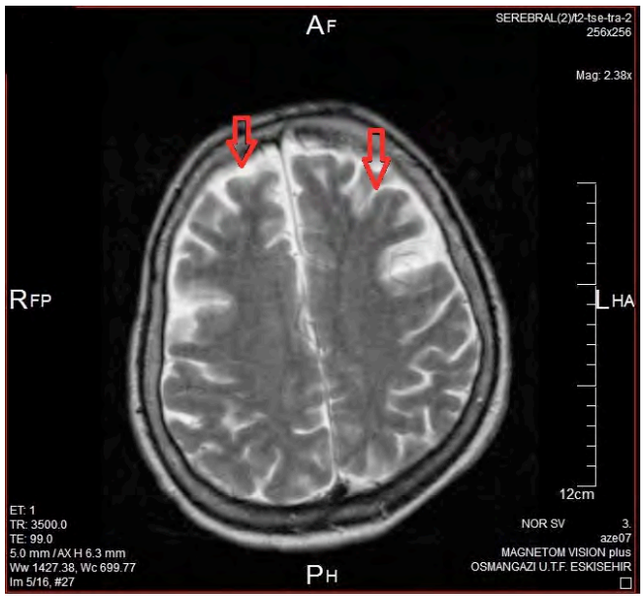

Resim 1. Magnetik rezonans T2 sekans görüntülemede frontal bölgede atrofik görünüm

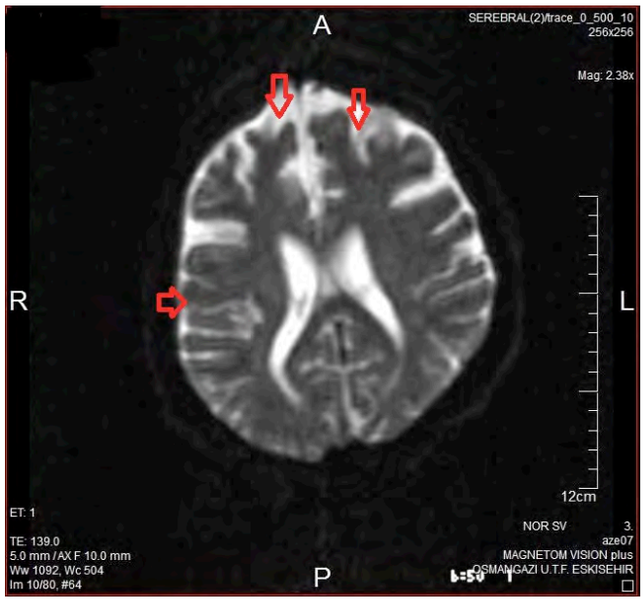

Resim 2. Magnetik rezonans trace görüntülemede frontal ve temporal bölgede atrofik görünüm

sözleri tekrarlamanın ortaya çıkması ve bu belirtilerin devamlılık kazanması sahip olduğu şizofreniye kognitif bozukluğun eklenmiş olabileceği şüphesinin uyanmasına neden olmuştur. Bu nedenle yapılan nöroloji konsültasyonu ve beyin görüntülemeleri sonucunda hastaya FTD tanısı konmuştur.

FTD ile psikiyatrik belirtiler arasındaki ilişki, FTD olan hastalarda santral sinir sisteminin hangi bölgelerinin etkilendiği üzerinden değişmektedir. Frontal bölge tutulumu bulunan hastalarda daha çok uygunsuz sosyal davranışlar, perseveratif eylemler, içgörü yokluğu, kişilik ve davranış değişiklikleri ortaya çıkmakta ve bu hastalara psikotik bozukluk tanısı konulabilmektedir[5, 8, 9, 11]. FTD'daki psikotik bozukluğu düşündürebilecek tabloya negatif belirtiler ve dezorganize davranışlar hakimdir[5]. Sağ lob frontotemporal bölge tutulumlarında ise manik ataklarda ortaya çıkan bir klinik tablo görülebilmektedir [12, 13]. Özellikle disinhibisyonun veya dezorganize davranışların baskın belirti olarak görüldüğü, kognitif bozukluk ve majör psikiyatrik bozukluk tanı ölçütlerini karşılamayan hastalarda, FTD ayırıcı tanılar arasında mutlaka bulunmalıdır. Öncesinde daha çok psikiyatrik belirtileri bulunan ancak zamanla FTD'a özgü belirtilerin görülmeye başlanan hastalarda, erken dönemdeki psikiyatrik belirtiler FTD'ın prodromal dönemi olarak yorumlanmaktadır[6]. Sunduğumuz olguda da hastaya şizofreni tanısının konulmasına neden olan psikiyatrik belirtiler otuzlu yaşlarda başlamış, FTD tanısının konulmasına neden olan belirtiler ise altmışlı yaşlarında başlamıştır. Ancak psikiyatrik belirtilerin başlaması ile FTD'a bağlı belirtilerin başlaması arasında oldukça uzun bir süre bulunuyor olması nedeniyle baştaki psikiyatrik belirtiler, FTD'a ait prodromal belirtiler olarak değerlendirilmemiştir. Altmış yaş altında 17 hasta ile yapılan bir çalışmada, FTD tanısı konulmuş hastalardan 5'inin FTD tanısı konulmadan önce psikotik bozukluk tanısı aldığı, bu 5 hastanın psikotik belirtilerinin ortalama başlangıç yaşının 35.6 olduğu ve ortalama ölüm yaşının ise 45.4 olduğu belirlenmiştir [7]. Mendez ve arkadaşları da, genç yaşta psikotik bozukluk tanısı konulan ancak ileri yaşta FTD tanısı konulan hastalarda, psikotik bozukluk ile FTD arasında tesadüfi bir ilişki olduğunu düşündüklerini bildirmişlerdir[9].

Hastamızda ise ilk psikotik bulgular 36 yaşında paranoid, persekütif hezeyanlar şeklinde ortaya çıkmış ve son 4-5 yıla kadar dil işlevlerinde bozulma, kişilik değişiklikleri, dezorganize davranışlar görülmemiştir. Son 4-5 yıllık süreçte ise klinik tablo hızlı bir bozulma göstermiştir. Hastanın birçok davranışı daha önce konulmuş şizofreni tanısına bağlandığından ve tedaviye yanıt vermediğinden, çoklu ve yüksek dozda antipsikotik ilaç başlanmıştır. Ayırıcı tanı veya eş tanı bakımından hastanın son 4-5 yıllık kliniğindeki değişim yeterince göz önüne alınmadığından yapılan tedavi değişiklikleri ilaç yan etkilerinin ortaya çıkmasına neden olmuş ve bu durum tabloyu daha da karmaşık hale getirmiştir.

Şizofreni ve benzeri psikotik bozukluk tanısı konulmuş olup hastanın klinik seyrinde daha önce görülmemiş kişilik ve davranış değişiklikleri, bilişsel işlevlerde bozulma gibi belirtilerin ortaya çıkması durumunda, nörodejeneratif hastalıklar hem ayırıcı tanıda hem de ek tanı olarak akılda tutulmalıdır.

Çıkar Çakışması ve Finansman Beyanı

Bu çalışmada çıkar çakışması ve finansman destek alındığı beyan edilmemiştir.

Kaynaklar

1. Kertesz A, Blair M, McMonagle P, Munoz DG. The diagnosis and course of frontotemporal dementia. Alzheimer Dis Assoc Disord 2007;21(2):155-63.
2. Erkol G, Savrun FK. Frontotemporal demanslar. Cerrahpaşa Tıp Dergisi 2002;33(4):256-60.
3. Graham A, Hodges JR. Frontotemporal dementia. Psychiatry 2005;4(1):55-8.
4. Karaman Y. Frontotemporal Demanslar. Demans Dergisi 2002;2:48-60.
5. Pırıldar Ş, Bora E, Evyapan D, Özaşkınlı S. Frontotemporal demans: şizofreni benzeri psikoz tablosuyla giden bir olgu sunumu. Bull Clin Psychopharmacol 2001;11:116-20.
6. Onur E, Yalınay PD. Frontotemporal Demans ve Psikiyatrik Belirtiler. Dusunen Adam: Journal of Psychiatry & Neurological Sciences 2011;24(3):228-38.
7. Velakoulis D, Walterfang M, Mocellin R, Pantelis C, McLean C. Frontotemporal dementia presenting as schizophrenia-like psychosis in young people: clinicopathological series and review of cases. The British Journal of Psychiatry 2009;194(4):298-305.
8. Grewal G, Kanagasundram S, Jambunathan S. Schizophrenia or Frontotemporal Dementia in a Young Chinese Female: A purview of possible diagnoses. Turkish Journal of Psychiatry 2011;22(4):266-68.
9. Mendez MF, Shapira JS, Woods RJ, Licht EA, Saul RE. Psychotic symptoms in frontotemporal dementia: prevalence and review. Dement Geriatr Cogn Disord 2007;25(3):206-11.
10. Harciarek M, Malaspina D, Sun T, Goldberg E. Schizophrenia and frontotemporal dementia: Shared causation? Int Rev Psychiatry 2013;25(2):168-77.

11. Cooper JJ, Ovsiew F. The relationship between schizophrenia and frontotemporal dementia. J Geriatr Psychiatry Neurol 2013;26(3):131-7.
12. Turan Ç, Kesebir S, Meteris H, Ülker M. Afazi, Prosopagnozi ve Mani: Semantik Demans Sağ Temporal Varyant Tanılı Bir Olgu. Turkish Journal of Psychiatry 2013;24(1):68-72.
13. Kızıl ETÖ, Özdel K, Turan ED. Frontotemporal demansa ikincil olarak ortaya çıkan bir mani olgusu. Turkish Journal of Geriatrics 2007;10(4):200-2.

How to cite this article:
Subaşı Z, Eşsizoğlu A, Köşger F, Altınöz AE. Coexistence of Schizophrenia and Frontotemporal Dementia: A Case Report. J Clin Anal Med 2014;5(suppl 4): 533-6.