Delayed Phase Nasal Metastasis of Renal Cell Carcinoma as a Rare Epistaxis Cause

Nadir Bir Epistaksis Nedeni Olarak Renal Hücreli Karsinomanın Geç Dönem Nazal Metastazı

Renal Hücreli Karsinomanın Nazal Metastazı / Nasal Metastasis of Renal Cell Carcinoma

Kerem Öztürk, Mustafa Şahin, Raşit Midilli, Bülent Karcı
Ege Üniversitesi Tıp Fakültesi Kulak Burun Boğaz Hastalıkları Anabilim Dalı, İzmir, Türkiye

33. Türk Kulak Burun Boğaz ve Baş Boyun Cerrahisi Kongresi

Özet

Sinonazal bölgenin malign tümörleri, erişkinlerde tüm malign tümörlerin %1'i, baş ve boyun bölgesi malignitelerinin ise %3' ünü oluşturmaktadır. Bu bölgeye metastaz nadir olmakla birlikte baş ve boyun bölgesine metastaz yapan klavikula altında yerleşmiş tümörler içerisinde akciğer ve meme malignitelerinden sonra üçüncü sırada renal hücreli karsinom (RHK) gelmektedir. Genelde 40 yaş üstü erkeklerde görülen, böbreğin en sık malign tümörü olan RHK; erişkinlerde görülen tüm malign tümörlerin %3'ünü oluşturmaktadır ve RHK vakalarının %8'inde hastalık baş boyun bölgesindeki metastaz ile ortaya çıkmaktadır ki bu durum kötü prognostik bir faktördür. Bu makalede RHK nedeniyle 8 yıl önce nefrektomi öyküsü olan, tekrarlayan burun kanaması şikayetiyle başvuran ve nazal kavitede geç dönem RHK metastazı saptanarak cerrahi uygulanan 81 yaşında erkek hasta literatür bilgileri ile birlikte sunulmuştur.

Anahtar Kelimeler

Böbrek Hücreli Karsinom; Nazal Metastaz; Epistaksis

Abstract

Malign tumors of sinonasal area composes %1 of malignant tumors in adults and %3 of head and neck malignities. Metastasis to this area is rare but malignities that metastatic to head and neck and below down clavicula, renal cell carcinoma (RCC) is the third after lung and breast cancer . As the most frequent malignancy of kidney, RCC is generally seen in male over 40 year old and forms %3 of malign tumors in adults and in RCC cases %8 of disease arises by the metastasis to head and neck which is accepted as a bad prognostic factor. In this case report, a 81 year old male patient is presented with literature datas who is underwent nephrectomy 8 years ago for RCC and referred with recurrent epistaxis and delayed phase nasal RCC metastasis.

Keywords

Renal Cell Carcinoma; Nasal Metastasis; Epistaxis

DOI: 10.4328/JCAM.848 Received: 07.11.2011 Accepted: 21.12.2011 Printed: 01.01.2015 J Clin Anal Med 2015;6(1): 97-99
Corresponding Author: Mustafa Şahin, Ege Üniversitesi Kulak Burun Boğaz Anabilim Dalı 35100, Bornova, İzmir, Türkiye.
T.: 02323902600 F.: 02323902670 E-mail: mustafa.kbb@gmal.com

Giriş

Toplumda yaygın olarak görülmeyen sinonazal bölgenin malign tümörleri, erişkinlerde tüm malign tümörlerin %0.3-1'ini oluşturmaktadır. Sinonazal bölgenin malign tümörleri genelde primer olarak karşımıza çıkarlar ve bu bölgeye metastaz oldukça nadir görülen bir durumdur [1]. Genelde 40 yaş üstü erkeklerde görülen, böbreğin en sık malign tümörü olan RHK erişkinlerde görülen tüm malignitelerin %3'ünü oluşturmaktadır. RHK vakalarının %2 – 8' inde hastalık baş boyun bölgesindeki metastaz ile ortaya çıkmaktadır ve bu metastaz %5 ila 30 arasında olan 5 yıllık sağkalım yüzdesi ile kötü prognoz getirmektedir [2]. Metastatik RHK'lar kendilerini, bu bölgenin primer tümörlerinde olduğu gibi, genelde kanama, burun tıkanıklığı, burun akıntısı veya yüz ağrısına yol açan nazal kavitede kitle ile gösteririler [3]. Çıkarılabilen tek bir metastatik odağın olduğu durumlarda uygun olan tedavi şekli öncelikle, sağkalım süresini uzatacağından, bu odağın derhal rezeksiyonudur. Ardından yapılabilecek tedavi modaliteleri radyoterapi, kemoterapi ve immünoterapiyi içermektedir [4].

Olgu Sunumu

Bu makalede sunulan; 81 yaşında, 8 yıl önce RHK nedeniyle nefrektomi olmuş, nefrektomiden 5 yıl sonra humerus metastazı nedeniyle de radyokemoterapi öyküsü olan bir hastadır. Hasta, kliniğimize yaklaşık 2 aydır ara ara olan tek taraflı burun kanaması ve burunda kabuklanma şikayetleri ile başvurmuştur. Hastaya daha önce üç kez, iki farklı dış merkezde burun kanamasına yönelik anterior nazal tampon uygulanmıştır. Kanamalarının tekrarlaması üzerine kliniğimize başvuran hastanın yapılan muayenesinde sol nazal kavite lateral duvarında saptanan kırmızı renkli, düzensiz sınırlı kanamalı kitleden alınan tanısal amaçlı insizyonel biyopsinin histopatolojik incelemesi RHK metastazı olarak rapor edilmiştir. Lezyonun boyutlarını ve uzanımını incelemeye yönelik yapılan paranazal ve maksillofasyal manyetik rezonans görüntüleme (MRG) ve bilgisayarlı tomografi (BT) tetkiklerinde sol nazal kavitede orta konkanın anterior komşuluğunda nazal vestibüle doğru uzanım gösteren ve komşuluğunda nazal septumda sağa doğru itilmeye ve nazal septumda incelmeye yol açan, çevre kemik dokuda lizise yol açmamış yaklaşık 1,8 x 2,4 cm boyutlarında tümoral kitle lezyonu saptanmıştır (Şekil 1). Hastanın pozitron emisyon BT ile yapılan sistemik radyolojik taramasında vücutta başka herhangi bir yerde metastaz saptanmamıştır. Lateral nazal duvardaki tanımlanan kitlesi, genel anestezi altında endoskopik cerrahi yaklaşımla cerrahi sınırlar tümörsüz bırakılarak tek parça olarak eksize edilen (Şekil 2) ve postoperatif histopatolojik değerlendirmesi de ameliyat öncesi ile uyumlu olarak RHK olarak rapor edilen hastanın postoperatif başlanan kemoterapisi halen devam etmektedir.

Tartışma

Klavikulanın alt seviyesinde yerleşmiş olan primer tümörler arasında RHK, tiroid haricinde kalan baş ve boyun bölgesine metastaz yapma sıklığında akciğer ve meme malgnitelerinin ardından 3.sırada gelmektedir ve sinonazal bölgeye en sık metastaz yapan infraklavikuler primer malignitedir [2,3]. Bu nedenle genel olarak nadir görülen bir durum olsa bile, eğer bu bölgeye metastaz şüphesi varsa, böbrek ilk şüphelenilen primer odak olarak göz önüne alınmalıdır [3]. RHK'nın sinonazal metastazı, genelde renal venin tutulumu neticesinde hematojen yol ile olmaktadır ve bunun da iki farklı yolu bulunmaktadır. İlki inferior vena kava aracılığıyla olan kaval yodur ve bu yol akciğer ve karaciğeri de içerir. Diğer yol ise vertebral pleksusus yoludur [5]. Olgumuzda karaciğer ve akciğer tutulumu olmadığından yayılım yolunun vertebral venöz pleksus olduğu düşünülmüştür. RHK metastazı, oldukça vasküler bir yapı olduğundan kendisini genelde burun kanaması ile göstermektedir. RHK'nın hipervasküler karakteri, hipoksi indükleyici faktör (HİF) 1α artışına yol açan von Hippel Lindau gen mutasyonudur. Böylece tümör dokusunda, vasküler endotelyal büyüme faktörü artışı yoluyla yeni damarların oluşumu sağlanmaktadır [6]. Bu özelliğinden dolayı diğer vasküler tümörler olan hemanjiyoma, anjiyoendotelyoma, malign melanom ve primer adenokarsinom RHK'nın ayırıcı tanısında göz önünde tutulmalıdırlar [7]. Sıklık sırasına göre bahsedilecek olursa diğer şikayetler; burun tıkanıklığı, burun akıntısı, koku alma bozukluğu, yüz ağrısı, yüzde şişlik ve çift görmedir [7,8]. Olgumuz ise en sık şikayet olan burun kanaması ile başvurdu. Buna eşlik eden bu-

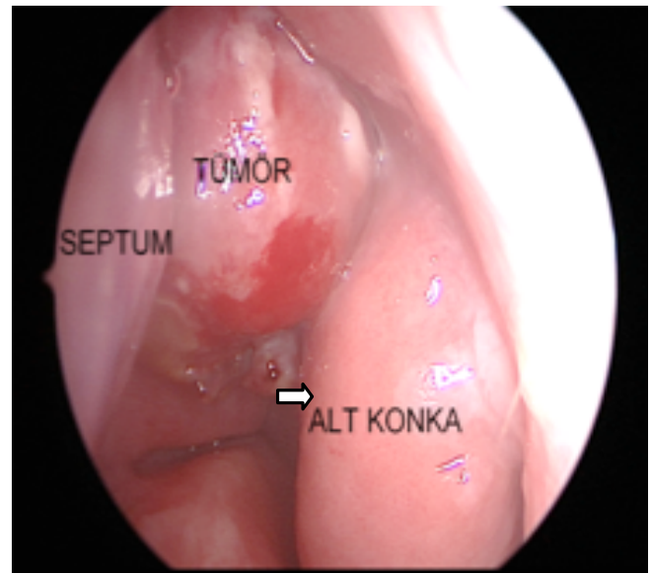

Şekil 1. Kitlenin, ameliyat sırasında alınmış endoskopik görüntüsü.

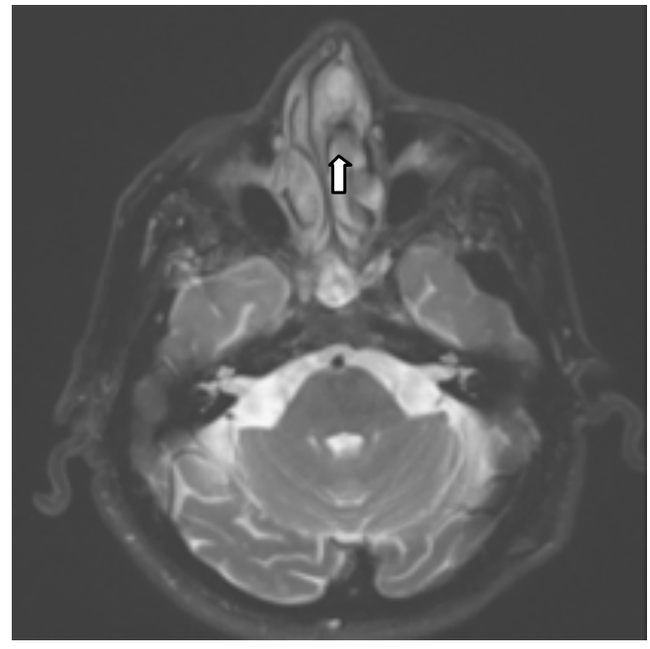

Şekil 2. Hastanın ameliyat öncesinde yapılan MRG tetkikinde; sol nazal kavitede sınırlı, çevre dokularda destrüksiyon oluşturmamış tümöral kitle (beyaz ok).

runda kabuklanma dışında ek şikayeti yoktu. Özgeçmişinde malignite öyküsü olan bir hastaya, daha önce başvurmuş olduğu kliniklerde sadece burun kanamasını durdurmaya yönelik işlemlerin uygulanmış olması, altta yatan nedenin araştırılmamış olması ise tanıda gecikmeye yol açmıştır. Yine de bazen çok şiddetli olabilen kanamaların ve uygun yerden biyopsi almanın zor olmasının tanıyı zorlaştırdığı da bir gerçektir. İlk tanı anında olguların %25'inde metastaz yapmış olduğu saptanan RHK, bazen ilk olarak metastatik odak ile de kendini gösterebilir [2,7]. RHK, erken metastaz yapabilme yüzdesi yüksek olmasına rağmen, olgumuzda primer tedavinin 8 yıl sonrasında metastaz saptanması ile farklı bir davranış göstermiştir, bu da sunulan olguyu daha nadir kılmaktadır. Metastatik RHK tedavisinde cerrahi, radyoterapi, kemoterapi ve immünoterapi uygulanabilir. RHK, görece radyoterapi direnci olan bir tümördür. Sunulan olgu gibi sınırlı lezyonlarda cerrahinin, özellikle de lokal semptomatik kontrolü sağlamada, multidisipliner tedavinin önemli bir parçası olarak uygulanması önerilmektedir [4,7]. RHK nedeniyle 8 yıl önce primer tümörün eksizyonu ve 5 yıl önce kemik metastazı nedeni ile radyokemoterapi öyküsü olan hastamıza yeni saptanan nazal kavite metastazı nedeniyle endoskopik eksizyon ile soliter metastatik odağının kontrolünün ardından kemoterapi başlanmıştır.

Sonuç

Tekrarlayan burun kanamaları ile başvuran ileri yaş hasta grubunda; sinonazal bölge, tümöral bir oluşum açısından mutlaka değerlendirilmeli, böyle bir durum saptandığında da ilk olarak bu bölgeye ait primer tümörlerden şüphe edilse bile diğer bölge tümörlerinin metastazlarının ihmal edilmemesi için detaylı bir anamnezin ve sistemik muayenenin önemi unutulmamalıdır. Tanısının koyulmasında zorluklar içermesi nedeniyle buna iyi bir örnek olabilecek renal hücreli karsinomun sinonazal bölgeye yaptığı metastazın erken tanı ve tedavisi halinde, yüz güldürücü sonuçlar alınabilmektedir.

Çıkar Çakışması ve Finansman Beyanı

Bu çalışmada çıkar çakışması ve finansman destek alındığı beyan edilmemiştir.

Kaynaklar

1. Bernstein JM, Balogh K. Metastatic tumors to the maxilla, nose, and paranasal sinuses. Laryngoscope 1996;76:621-50.
2. Miyamoto R, Helmus C. Hypernephroma metastatic to the head and neck. Laryngoscope 1983;83:898–905.
3. Hefer T, Joachims HZ, Golz A. Metastatic renal cell carcinoma to the nose. Eur Arch Otorhinolaryngol 1994;251(1):127–9.
4. Dineen MK, Pastore RD, Emrich LJ, Huben RP. Results of surgical treatment of renal cell carcinoma with solitary metastasis. J Urol 1998;140:277–9.
5. Gottlieb MD, Roland JT Jr. Paradoxical spread of renal cell carcinoma to the head and neck. Laryngoscope 1998;108:1301– 5.
6. Turner KJ, Moore JW, Jones A, Taylor CF, Cuthbert-Heavens D, Han C, et al. Expression of hypoxia-inducible factors in human renal cancer: relationship to angiogenesis and to the von Hippel-Lindau gene mutation. Cancer Res 2002;62:2957–61.
7. Lee HM, Kang HJ, Lee SH. Metastatic renal cell carcinoma presenting as epistaxis. Eur Arch Otorhinolaryngol 2005;262(1):69–71.
8. Lee S, Whipple M. Metastatic Renal Cell Carcinoma to the Nasal Cavity. Am J Otolaryngol 2004;25(4):255-7.