Little Old Lady's Hernia: Obturator Hernia

Küçük Yaşlı Kadının Hernisi: Obturator Herni

Obturator Herni / Obturator Hernia

[1]Birdal Güllüpınar, [1]Aydın Sarıhan, [1]Neşe Çolak Oray
[1]Dokuz Eylül Üniversitesi Tıp Fakültesi, Acil Tıp Anabilim Dalı, İzmir, Türkiye

29-31 Ekim 2010 tarihleri arasında Antalya'da yapılan "II. EurAsian Congress on Emergency Medicine" kongresinde "poster bildiri" olarak sunulmuştur.

Özet

Obturator herni, nadir görülen bir abdominal fıtık tipidir ve mekanik barsak obstrüksiyonu olan hastaların yaklaşık % 0.4 'ünü oluşturur. Genellikle ileri yaş grubunda görülen ve tanınması zor bir pelvik fıtık tipidir. Obturator herni, tanıda geç kalındığında yüksek mortalite ve morbiditeye neden olması nedeni ile önemlidir. Obturator herninin en sık görülen bulgusu; strangülasyonla birlikte intestinal obstrüksiyondur. Obturator herninin tedavisi acil cerrahidir. Yazımızda, acil serviste nadir görülen obturator herni olgusunu sunup, tanı ve tedavi yöntemlerini literatür bilgileri eşliğinde gözden geçirdik.

Anahtar Kelimeler

Obturator Herni; Abdominal Herni; İntestinal Obstrüksiyon

Abstract

Obturator hernia is a rare kind of abdominal hernia and 0,4% of patients with obturator hernia have mechanical intestinal obstruction. It's a type of pelvic hernia that is seen in advanced age and hard to recognize. Obturator hernia is important because it has a high mortality and morbidity rate when diagnosed lately. The most frequent symptom of Obturator hernia is intestinal obstruction with strangulation. The treatment of obturator hernia is emergent surgery. In our case report we presented a rarely seen obturator hernia case and we revised the diagnostic and treatment methods in the light of literature..

Keywords

Obturator Hernia; Abdominal Hernia; Intestinal Obstruction

DOI: 10.4328/JCAM.875 Received: 13.12.2011 Accepted: 23.12.2011 Printed: 01.01.2015 J Clin Anal Med 2015;6(1): 103-105
Corresponding Author: Birdal Güllüpınar, Vali Hüseyin Öğütçen Bulvarı, Korutürk Mahallesi, Ilıca Apt. 37/3 35220 Balçova, İzmir, Türkiye. T.: +90 2324122701 GSM: +905419400369 E-Mail: birdalg@yahoo.com

Giriş

Obturator herniler, obturator sinir ve kasların obturator foramenden dışarı doğru fıtıklaşması sonucu gelişen bir pelvik herni tipidir. Nadir görülür ve mekanik barsak obstrüksiyonu olan hastaların yaklaşık % 0.4 'ünü oluşturur [1]. Yaşlı, zayıf ve multipar kadınlarda daha sık görülür. Kadınlarda pelvisi içinde obturator kanal daha geniş olduğu için dokuz kat daha fazla görülür [2]. Obturator herninin en sık görülen bulgusu; strangülasyonla birlikte intestinal obstrüksiyondur. Herni kesesinin içine en çok ileum ve jejunum ansının girdiği bildirilmiştir [1]. Önceleri tanı genellikle operasyonda konulabilirken, bilgisayarlı tomografinin (BT) yaygınlaşması sonrası operasyon öncesi dönemde de tanı koymak mümkün olabilmektedir. Obturator herniler, yandaş medikal hastalığı bulunan ileri yaş grubundaki hastalarda daha sık görülmesi ve tanıdaki zorluklar nedeniyle yüksek mortaliteye sahiptir. Yazımızda, acil serviste nadir görülen "Obturator herni" olgusunu sunup, tanı ve tedavi yöntemlerini literatür bilgileri eşliğinde gözden geçirdik.

Olgu Sunumu

Öncesinde herhangi bir yakınması olmayan 71 yaşında bayan hasta iki gündür gaz-gaita çıkaramama ve kusma şikâyeti ile acil servisimize başvurdu. Özgeçmişinde hipertansiyon ve hiperlipidemisi mevcuttu. Düzenli olarak sadece nifedipin 30 mg/gün kullanıyordu. Batın içi operasyon öyküsü yoktu. Hasta yaklaşık 1.60 cm boyunda ve 45 kilo kadar olup multipardı. Vital bulgularında sistolik/diastolik kan basıncı:150/73 mmHg, nabız:97/dk, solunum sayısı:20/dk, ateş:36.7oC, oda havasında oksijen satürasyonu: %96 idi. Genel durum iyi, bilinç açık, koopere, oryente olan hastanın fizik muayenesinde batında yaygın hassasiyet ve distansiyon mevcuttu. Rebound, defans, mikroperküsyon hassasiyeti yoktu. Barsak sesleri normoaktif ve perküsyonda timpanik ses mevcuttu. Howship–Romberg bulgusu pozitifti. Rektal tuşe ve vaginal muayenede herhangi bir anormalliğe rastlanılmadı. Tüm diğer sistem muayeneleri olağandı. Labaratuvar tetkiklerinde glukoz:109 mg/dl (80-115 mg/dl), BUN: 41 mg/dl (9.8-20.1 mg/dl), kreatinin: 1.2 mg/dl (0.6-1.3 mg/dl), sodyum: 136 mmol/L (136-145 mmol/L), potasyum: 3,2 mmol/L (3,5-5,1 mmol/L), beyaz kan hücresi: 14.8 U/L (4-10.3 U/L) idi. Direk batın grafisinde dilate barsak ansları ve obstrüksiyon bulgusu saptandı (Şekil-1). Hastaya başvurusunun beşinci saatinde mekanik intestinal obstrüksiyon ön tanısıyla üç kontraslı bilgisayarlı BT çekildi ve sağda obstrüksiyona neden olan obturator herni görüldü (şekil-2-3). Genel cerrahi servisine yatırılan hasta gelişinden 17 saat sonra operasyona alındı ve yedinci günde şifa ile taburcu edildi.

Tartışma

Obturator herni; önde pubik kemiğin superior kolu, altta obturator membran, internal ve eksternal obturator kaslar, posterolateralinde obturator damar ve sinirlerin olduğu halkadan çıkar. Obturator herniler tüm abdominopelvik herniler içerisinde % 0.07 'lik kısmı oluşturmaktadır [1]. İleri yaş, düşük vücut ağırlığı, düşük vücut kitle oranı (13-19 arası), multipar kadın olma, kronik obstrüktif akciğer hastalığı gibi karın içi basıncının arttığı durumlar, obturator herni gelişimine yatkınlık oluşturur [3]. Buradan yola çıkarak obturator herni, küçük ihtiyar kadınların hernisi olarak da bilinir. Obturator hernilerin %60 'ı sağ tarafta ve % 6-15 'i ise bilateral görülür. Kadınlarda sağda, erkeklerde ise solda daha çok görüldüğü bildirilmiştir [4]. Bizim olgumuz literatür ile uyumlu olarak ileri yaşta, zayıf ve multipar bir kadın hastaydı ve hernisi sağ tarafta idi. Daha önce batın operasyon öy-



Şekil 1. Direk batın grafisinde dilate barsak ansları ve obstrüksiyon bulgusu



Şekil 2. Sağ inguinalde obturator kanal içerisinde bağırsak ansı izlemektedir

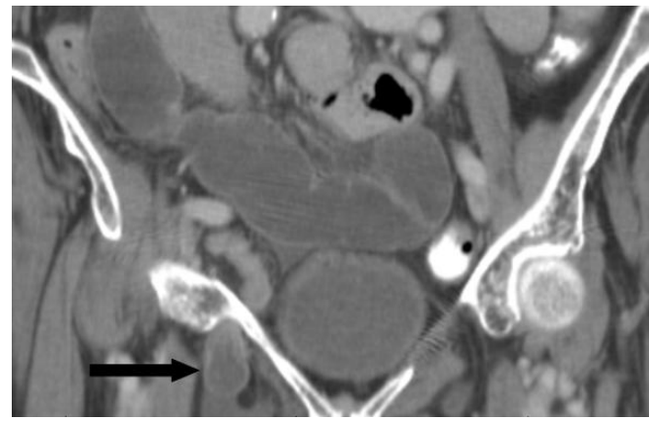

Şekil 3. Sağ inguinalde obturator kanal içerisinde bağırsak ansı izlemektedir

küsü yoktu.

Obturator herninin dört ana bulgusundan en sık görüleni (%80), intestinal obstrüksiyondur. Genellikle strangülasyonla birlikte akut obstrüksiyon şeklinde görülür. Buna bağlı klinikte abdominal kramplar, bulantı ve kusma görülebilir. İkinci sıklıkta görülen bulgu ise Howship–Romberg bulgusudur. Bu bulgu, obturator sinirin anterior dalının herni içeriği tarafından sıkıştırılması sonucunda uyluğun mediali ve bazen diz medialinde ağrı olmasıdır. Howship–Romberg bulgusu obturator hernili olguların sadece % 25-50 sinde pozitifitir. Diğer iki belirti ise; uyluğun iç kısmında, inguinal ligamentin altında görülen ekimoz ve vaginal muayenede lateralde obturator bölgede ele gelen hassas kitledir. Herni kesesi pectineus kasından aşağıya doğru ilerlerse kasıkta kitle ele gelebilir. Kitle, en iyi uyluğun fleksiyon, addüksiyon ve dışa rotasyonu sırasında palpe edilir [3]. Obturator herni de görülen diğer bir bulgu Hannington–Kiff bulgusudur. Bu olgularda patellar refleks korunurken uylukta addüktör refleks kaybı vardır. Bizim hastamız intestinal obstrüksiyon kliniği ile gelip Howship–Romberg bulgusu pozitifti. İnspeksiyonda inguinal bölgede ekimoza rastlanmayıp vaginal muayenede ele gelen kitle bulgusu yoktu.

Obturator herninin özgün klinik belirti ve bulgusu yoktur. Hastalar sıklıkla obstrüksiyon kliniği gelişmeden tanı alamamaktadır. Kalça ve bacak ağrısı nöromusküler ağrı olarak değerlendirilip hasta nöroloji, beyin cerrahi, ortopedi veya kadın doğum gibi branşlara sevk edilmekte ve tanı gecikmektedir.

Bizim hastamızda anamnez daha sonra derinleştirildiğinde bacak ağrısı yakınmasıyla birçok kez romatoloji, nöroloji, beyin cerrahi ve ortopediye başvurusu mevcuttu. Kalça ve bacak ağrısı olan hastalarda obturator herni açısından risk faktörleri varsa klinik olarak intestinal obstrüksiyon bulguları olmasa bile, nöromusküler ağrı tanısı koymadan önce obturator herni olabileceği akla getirilmelidir. İntestinal obstrüksiyon tablosu ile başvuran hastalarda da kalça ve bacak ağrısı da varsa obturator herni olabileceği akılda tutulmalı ve fizik muayenede Howship–Romberg bulgusu aranmalıdır. Ayrıca hem rektal hemde vaginal muayene yapılmalı ve ele gelen kitle varsa herni yönünden araştırılmalıdır.

Tanı yöntemi olarak karın ağrısı ile gelen hastalarda ultrasonografi (USG) hızlı, noninvaziv, ucuz ve kolay ulaşılabilir olduğu için öncelikli olarak tercih edilmektedir. Ancak kişi bağımlı olup beceri ve deneyim gerektirdiği için USG ile obturator herni tanısı koymak zordur. Obturator herni USG'de hipoekoik kitle ile birlikte posterior barsak kısmında dilatasyon ve ödem, azalmış peristaltizm ve tıkanık varsa proksimalindeki barsakta dilatasyon, distalindeki barsakta kollaps şeklinde görülür. Tanıda kontrastlı batın BT kullanılması faydalıdır. USG ile karşılaştırıldığında kişiye bağlı hatalar ve yanlış negatif sonuçlar daha azdır. Batın BT ile, operasyon öncesi tanı konulma şansı %90 olarak bildirilmiştir [5,6]. Karın ağrısı ile gelen ve intestinal obstrüksiyon düşünülen olgularda obstrüksiyon nedenini bulmak için batın BT ile ayırıcı tanı yapılmalıdır. Bizim hastamızda ileri yaş, multiparite, düşük vücut ağırlığı, düşük vücut kitle oranı olması; direk batın grafisinde mekanik barsak obstrüksiyonu ve Howship–Romberg bulgusu pozitif saptanması üzerine obturator herni düşündürerek çekilen batın BT 'de obturator herni tanısı konuldu.

Tanı yöntemlerindeki ilerlemelere rağmen operasyon öncesi tanı oranının düşük ve ölüm oranının yüksek olduğu bildirilmiştir. Literatürde operasyon öncesinde obturator herni tanısının ancak %8-33 oranında konulabildiği bildirilmiştir [7,8]. Strangüle obturator herni olgularında ölüm oranı %12-70 arasındadır [9]. Olgumuza kontrastlı batın BT ile başvurusunun beşinci saatinde tanı koyabildik ve operasyona 17 saatte alınabildi.

Obturator herniye bağlı intestinal obstrüksiyon tedavisinde manuel redüksiyonun başarılı olduğu bildirilse de redüksiyon sonrası tıkanıklığın tekrarlama olasılığı mevcuttur. Tedavi seçeneği ve cerrahi yöntem konusunda ortak bir fikir birliği yoktur. Ancak en sık tercih edilen tedavi acil cerrahi müdahaledir [3].

Sonuç

Obturator herni, mekanik barsak tıkanıklığının nadir bir nedenidir. Genellikle preoperatif olarak tanınması zor bir pelvik fıtık tipidir. Tanı ve tedavide geç kalındığında ölüm oranı yüksektir. Acil hekimleri özellikle klinik olarak mekanik barsak tıkanıklığı bulguları olan, daha önce batın içi operasyon öyküsü olmayan, yaşlı, multipar, zayıf kadınlarda obturator herniyi akla getirmelidir. Erken tanı ve erken cerrahi tedavi için kontrastlı batın BT istenmelidir.

Çıkar Çakışması ve Finansman Beyanı

Bu çalışmada çıkar çakışması ve finansman destek alındığı beyan edilmemiştir.

Kaynaklar

1. Uludag M, Yetkin G, Kebudi A, Isgor A, Akgun I, Donmez AG. A rare cause of intestinal obstruction: incarcerated femoral hernia, strangulated obturator hernia. Hernia 2006;10(3):288-91.
2. Shapiro K, Patel S, Choy C, Chaudry G, Khalil S, Ferzli G. Totally extraperitoneal repair of obturator hernia. Surg Endosc 2004;18(6):954-6.
3. Mandarry MT, Zeng SB, Wei ZQ, Zhang C, Wang ZW. Obturator hernia a condition seldom thought of and hence seldom sought. Int J Colorectal Dis 2011. DOI: 10.1007/s00384-011-1289-2.
4. Hsu CH, Wang CC, Jeng LB, Chen MF. Obturator hernia: a report of eight cases. Am Surg 1993;59(11):709-11.
5. Wang GY, Qian HR, Cai XY, Fang SH, Shen LG. Strangulated obturator hernia diagnosed preoperatively by spiral CT: case report. Chin Med J 2007:120(20);1855-6.
6. Agar NJM, Mooney BMP, Nagorcka J. Obturator hernia case report: Early diagnosis with the help of computed tomography. ANZ J Surg 2008:78(6);508.
7. Roston AD, Rahmin M, Eng A, Dannenberg AJ. Strangulated obturator hernia: a rare cause of small bowel obstruction. Am J Gastroenterol 1994;89(2):277-8.
8. Chung CC, Mok CO, Kwong KH, Ng EK, Lau WY, Li AK. Obturator hernia revisited: a review of 12 cases in 7 years. J R Coll Surg Edinb 1997;42(2):82-4.
Liao CF, Liu CC, Chuang CH, Hsu KC. Obturator hernia: a diagnostic challenge of small bowel obstruction. Am J Med Sci 2010:339(1);92-4.