Early Results of Anatomic Double Bundle Anterior Cruciate Ligament Reconstruction

Anatomik Çift Demet Ön Çapraz Bağ Rekonstrüksiyonunun Erken Dönem Sonuçları

Çift Demet Ön Çapraz Bağ Rekonstrüksiyonu / Double Bundle Anterior Cruciate Ligament Reconstruction

Demet Pepele[1], Mustafa Karakaplan[2], Nurzat Elmalı[2], Haldun Topgül[2], Metehan Özen[2]
[1]Malatya Devlet Hastanesi Ortopedi ve Travamatoloji Kliniği,
[2]İnönü Üniversitesi Tıp Fakültesi, Ortopedi ve Travmatoloji Anabilim Dalı, Malatya, Türkiye

Özet

Amaç: Ön çapraz bağ (ÖÇB) rekonstrüksiyonunda amaç, normal anatomik yapıyı ve diz fonksiyonunu yeniden sağlamaktır. Geleneksel tek demet ÖÇB rekonstrüksiyonu (ÖÇBR) sonrası hastaların önemli bir kısmında instabilite şikayetleri devam etmektedir. Anatomik çift demet ÖÇBR, doğal anatomiye daha yakın olarak dizin normal kinematiklerini yeniden sağlıyabilir. Bu çalışmada çift demet ÖÇBR yaptığımız hastalarımızın erken dönem sonuçlarını değerlendirmeyi amaçladık. Gereç ve Yöntem: Haziran 2009 ile Mart 2010 tarihleri arasında kliniğimizde otojen hamstring greftleri ile anatomik çift demet ÖÇBR yapılan 20 hasta, prospektif olarak Cincinnati, IKDC ve Lysholm skorları ile klinik olarak ve kas güçleri için Cybex II dinamometresi ile değerlendirildiler. Bulgular: Ortalama takip süresi 17.8 ay (13-21 ay) dır. Hastaların Cincinnati, IKDC ve Lysholm skorları sırasıyla preop 18.1, 39.3 ve 39.8 iken post op 27.2, 76,3 ve 86.3 e yükselmiştir. Son kontrollerinde IKDC skorlarına göre hastaların 17 si (%85) A (mükemmel) ve B (iyi) grubunda 3'ü C (yeterli) grubunda yer aldı. Kuadriseps ve hamstring kas gruplarına ait güç ölçümlerinde hastaların ameliyat edilen dizleri ile sağlam dizleri arasında anlamlı fark bulunmadı. Tartışma: Hamstring tendonları ile femoral askı yöntemi kullanılarak yapılan çift demet ÖÇBR tatmin edici bir yöntemdir. Tekniğin klinik neticeyi iyileştirme, diz biyomekaniğini daha iyi restore etme ve dejenerasyonu önleme açısından yararlarını belirlemek için daha geniş sayıda, karşılaştırmalı ve uzun dönem çalışmalar gerekmektedir.

Anahtar Kelimeler

Ön Çapraz Bağ; Diz; Rekonstrüksiyon; Çift Demet

Abstract

Aim: The goal in anterior cruciate ligament reconstruction (ACLR) is to restore the normal anatomic structure and function of the knee. In the significant proportion of patients after the traditional single-bundle ACLR, complaints of instability still continue. Anatomic double bundle ACLR may provide normal kinematics in knees, much closer to the natural anatomy. The aim of this study is to clinically assess the early outcomes of our anatomical double bundle ACLR. Material and Method: In our clinic between June 2009 and March 2010, performed the anatomic double bundle ACLR with autogenous hamstring grafts 20 patients were evaluated prospectively with Cincinnati, IKDC and Lysholm scores and in clinically for muscle strength and with Cybex II dynamometer. Results: The mean follow-up is 17.8 months (13-21 months). Patients' scores of Cincinnati, IKDC and Lysholm were respectively, preoperative 18.1, 39.3 and 39.8, while the post-op increased to 27.2, 76.3 and 86.3. In their last check, 17 percent of the patients according to IKDC scores (85%) A (excellent) and B (good) group and 3 patients took place as C (adequate) group. The power measurements of quadriceps and hamstring muscle groups of patients who underwent surgery showed no significant difference compared with the intact knees. Discussion: Double-bundle ACL reconstruction is a satisfactory method. There is a need comparative, long-term studies in large numbers in order to determine improving clinical outcome, preventing degeneration and restoring the knee biomechanics better.

Keywords

Anterior Cruciate Ligament; Knee; Reconstruction; Double Bundle

DOI: 10.4328/JCAM.1866 Received: 29.04.2013 Accepted: 10.05.2013 Printed: 01.03.2015 J Clin Anal Med 2015;6(2): 143-147
Corresponding Author: Nurzat Elmalı, İnönü Üniversitesi Tıp Fakültesi, Ortopedi ve Travmatoloji Anabilim Dalı, 44069 Malatya, Türkiye.
GSM: +905324359129 E-Mail: nelmali@hotmail.com

Giriş

Hamstring veya patellar tendon kullanılarak yapılan geleneksel tek demet ön çapraz bağ rekonstrüksiyonu (ÖÇBR), %69-95 arası başarılı sonuçlarla altın standart olmuştur [1,2]. Ancak uzun dönem izlem ve metaanaliz çalışmaları hastaların 1/3 ünün ağrı ve rezidüel instabilite nedeni ile önceki aktivite seviyelerine yeniden dönemedikleri ve bu yöntemin dizde %90 a varan erken dejeneratif artrit gelişimini önlemediği bildirilmiştir [3,4]. Yüksek hızlı steroradyografik cihaz ile yapılan in vivo kinematik analiz çalışmada, tek demet ÖÇBR nun normal ön-arka translasyonu yeniden sağladığı ancak rotasyonel stabiliteyi yeniden sağlıyamadığı gösterilmiştir [5].

ÖÇB, anteromedial (AM) ve posteolateral (PL) olarak iki ayrı banttan oluşur. Dizin fleksiyon ve ekstansiyonu sırasında her bir demetin pozisyonu değişir ve diz stabilitesine katkıları da farklıdır. AM demet diz fleksiyonda iken (özellikle 45-60°) sıkılaşır ve anterior stabiliteden sorumludur. Oysa PL demet diz ekstansiyonda iken (0-30°) sıkıdır ve posterolateral rotasyonel stabiliteyi sağlar [6,7]. Geleneksel tek demet ÖÇBR ile sadece AM demet oluşturulur ve klinik olarak Lachman testi negatifleşir. Ancak PL demet göz ardı edildiğinden rotasyonel stabiliteyi sağlamada yetersiz kalır. Ayrıca transtibial kılavuz kullanılarak yapılan tek demet ÖÇBR vertikal veya yüksek femoral tünel yerleşimine neden olmasından dolayı fonksiyonel yetersizliğin en sık nedeni olarak suçlanmıştır [8].

ÖÇB yaralanması olan bir kişide tedavide amaç, anatomi ve diz biyomekaniğini en iyi şekilde yeniden oluşturarak yaralanma öncesi aktivite seviyesine ulaşmasını sağlamaktır. Bu arayış içerisinde tek demet rekonstrüksiyondan anatomiye daha uygun olduğu düşünülen çift demet tekniğe kadar gelinmiştir [9,10]. Bugüne kadar, biyomekanik çalışmalarla çift demet ÖÇBR nun rotasyonel stabiliteyi sağlamada üstünlüğü gösterilmiş olmasına rağmen tekniğin diz eklem fonksiyonunu ve klinik neticeleri iyileştirdiğine dair henüz yeterli bulgu yoktur [11]. Biz bu çalışmada çift demet ÖÇB rekonstrüksiyonunun klinik sonuçlarını ve kas güçlerine etkisini izokinetik dinamometre ile değerlendirmeyi amaçladık.

Gereç ve Yöntem

Bu çalışma Helsinki Deklarasyonu 2008 prensiplerine uygun olarak yapılmıştır.

İnönü üniversitesi Tıp Fakültesi Ortopedi ve Travmatoloji kliniğine Haziran 2009 ile Mart 2010 tarihleri arasında başvuran ve ÖÇB yırtığı tanısı konan ve yeterli izlemi olan 20 hastaya prospektif bir çalışma olarak otojen hamstring greftleri ile çift demet ÖÇBR yapıldı. Hastaların 18 i erkek 2 si bayan idi. Hastaların hepsinde neden spor yaralanması idi. Yaralanmaya sebep olan spor dalı üçünde (%15) basketbol, ikisinde (%10) judo, onbeşinde (%75) futbol idi. Hastaların yaş ortalaması 26.9±5.2 (21-47) idi. Hastaların 5'inde (%25) etkilenen ekstremite sol diz iken 15'inde (%75) sağ diz idi. Yaralanma şekli hepsinde temas olmadan indirekt travma yaralanması idi. Tüm hastalar primer ÖÇBR vakaları idi. Kombine bağ yaralanması olan hasta yoktu. Hastaların yaralanma ile operasyon arasında geçen süreleri ortalama 16±22 ay (4-72 ay) idi. Tüm hastalarda en belirgin ve en sık yakınma boşalma ve güvensizlik hissi idi. Kilitlenme öyküsü 1 hasta da mevcut idi. Ön-arka diz stabilitesi Lachman ve rotasyonel stabilite pivot-şift testleri ile değerlendirildi. Diz laksitesi International Knee Documentation Committee (IKDC) kılavuzlarına göre etkilenmeyen tarafa ilişkisine göre evrelendi. Lachman testinde öne kayma 3 mm'nin altında ise normal, 3-5 mm ise normale yakın (+1), 6-10 mm ise anormal (+2) ve 10 mm den fazla ise ciddi anormal (+3) olarak değerlendirildi. Pivot-şift testi normal (eşit), normale yakın (kayma) ve anormal (atlama hissi) olarak değerlendirildi.

Cerrahi Yöntem: Hastalara kombine epidural ve spinal anestezi uygulandı. Her hastada bacak tutucu ve turnike kullanıldı. Tüm hastalardan anteromedial 4 cm.lik longitudunal insizyon ile hamstring greftleri alındı. AM demet için ort. çapı 7.4±1.1 (6-9 mm) olan semitendinosus tendonu ve PL demet için ort. çapı 5.9±.0.8 (5-7 mm) olan gracilis tendonu kullanıldı. Tüneller oluşturulurken standart portallere ek olarak aksesuar düşük medial portal kullanıldı. Femoral tüneller anatomik noktalar (residence ridge, posterior korteks, ÖÇB kalıntıları) kılavuz alınarak "free hand" tekniği ile hazırlandı. Özellikle femoral AM demet tutunmasının superior sınırı anatomik tünel yerleşiminin üst sınırı olarak kılavuzluk etmesi için korundu. Diz hiperfleksiyonda iken önce PL femoral tünel açıldı. PL demetin merkezi anterior eklem kıkırdağına yaklaşık 3 mm superior ve 5-7 mm posterior olarak belirlendi. Sonra her bir demet için tibial tüneller açıldı. Tibial C kılavuz kolu AM demet için 45 dereceye, PL tünel için 55 dereceye kurularak tüneller oluşturuldu. Kılavuz teller (3.2 mm) tibial ayakizleri için işaretlenen yerlere yerleştirildi. AM kılavuz tel, tibial AM demetin merkezinden çıkacak şekilde gönderildi. PL tünel için telin tibiadaki giriş yeri, standart yönteme göre daha medial ve daha distalden ve yüzeyel medial kollateral ligament (MKL) liflerine hemen anteriordan açıldı (Resim 1). Tibial PL tünel; lateral menisküs arka boynuzu, arka çapraz bağ ve tibial AM demet tutunma yeri ile oluşan üçgene 3-5 mm pos-



Resim 1. Hasta pozisyonu ve her iki tibial tünelin pozisyonunun görünümü

teriordan açıldı. İki tel arasında 8 mm mesafeyi korumaya özen gösterildi. Son olarak femoral AM tünel açıldı. Önce PL demet sonra AM demet tünellerden geçirildi. Greftler tespit edilmeden dize 25-30 kez tam fleksiyon ve ekstansiyon yaptırılarak greftlerin uygun gerginlikte yerleşimi sağlandı. Tibial PL demet tespiti diz tam ekstansiyonda ve AM demet tespiti diz 60 derece fleksiyonda iken yapıldı. Femoral tesbit için ilk 10 hastada Endobutton CL (Acufex; Smith & Nephew, Endoscopy, USA) askı sistemi kullanıldı. Sonraki 10 hastada ToggleLoc™ femoral tespit cihazı (Biomet, Warsav) kullanıldı. Tibial tünel tesbiti için biyobozunur vida kullanıldı. Tibial uçta greftler ayrıca staple ile tesbit edildi. Tüm hastalarda aspiratif dren kullanıldı ve drenler ameliyat sonrası 2. gün çekildi. Tüm hastalar ameliyat sonrası 4-6 hafta diz breysi kullandı. Tüm hastalara ameliyat sonrası akselere rehabilitasyon proğramı başlandı [12]. Ameliyat sonrası menisküs tamiri ve mikrokırık uygulanan hastalarda 6 hafta yüklenme kısıtlandı. Diğer hastalarda yük verme kısıtlanmadı.

İstatistiksel değerlendirme: İstatistiksel değerlendirmede SPSS for Windows yazılım programı kullanıldı. Değişkenlerin değerleri ortalama (x)± standart sapma (SD) olarak hesaplandı. Değişkenlere ilişkin verilerin normal dağılım göstermediği Shapiro Wilk testi ile saptandı ($p< 0.05$). Pre-op ve post-op değerler arasındaki farklılık Wilcoxon eşleştirilmiş iki örnek testi ile test edildi. Değişkenler arası ilişki Sperman's Sıra Korelasyon testi kullanılarak yapıldı. $P < 0.05$ istatistiksel olarak anlamlı kabul edildi.

Bulgular

Bütün hastalarda tam kat ÖÇB (AM ve PL her iki bandın) yırtığı mevcuttu. Hastaların %75'inde (15 hasta) izole ÖÇB yırtığı mevcut idi. Bir hastada medial menisküste kova sapı yırtık, 4 hastada medial menisküste vertikal yırtık saptandı. Kova sapı yırtık eksize edildi (parsiyel menisektomi), vertikal yırtıklar ise all inside yöntemle suture edildi. İkisinde beraberinde menisküs yırtığı da olan 4 hastada (%20) medial femoral kondilde grade 3/4 kondropati saptandı. Bu hastalara mikrokırık uygulandı. Mikrokırık uygulanan hastalarımızın biri 47 yaşında olup direk grafilerinde medialde hafif dejeneratif bulguları mevcut idi. Menisküs tamiri ve mikrokırık uygulanan hastalara 6 hafta yük verdirilmedi (Resim 2 a,b).

Hastaların ortalama izlem süresi 17.8 ±3.4 ay (13-21 ay) dır. Fizik muayenede preop. 13 hastada (% 65) Lachman testi 3+, 7'sinde (%35) 2+ idi. Postop. hastaların 13 ünde (%65) Lachman testi normal, 5 hastada (%25) Lachman 1+, 2 hastada (%10) 2+ bulundu. Post op. tüm hastalarda pivot shift testi normal veya normale yakın idi. Üç hastada günlük aktiviteler sırasında ağrı ve hafif şişlik şikayeti mevcut idi.

Spora dönme süresi ortalama 5.8±2.1 (4-7 ay) ay bulundu. Spora dönüş süresinin hastanın yaralanma öncesi aktivite düzeyine ve rehabilitasyona uyum derecesine bağlı olduğu gözlendi. Hastaların ortalama fleksiyonu 130±5º olarak hesaplandı. Ekstansiyon kısıtlılığı olan hastamız olmadı. Hastaların son muayenesinde uyluk atrofisi ölçümleri ortalama 0.5±0.2 (0-0.9) cm idi. Hastaların Lysholm, Cincinnati ve IKDC skorları tablo1-3 de gösterildi. Bağ tamiri ile beraber kıkırdak ve menisküs sorunu olan hastaların sonuçları ile sadece bağ tamiri yapılanlar arasında farklılık yoktu. Hastaların opere edilen ve sağlam ekstremitelerindeki kuadriseps ve hamstring kas gruplarına ait güç ölçümleri Cybex II dinamometresi kullanılarak yapıldı. Ölçümler sırasında 90,120 ve 150 derece/saniye frekanslarında fleksiyon ve ekstansiyonda en yüksek tork (peak tork) değerleri saptandı ve sağlam dizle oranlandı. Yüzde 80 ve üzerindeki değerler normal kabul edildi. Hiçbir hastada %10'dan fazla güç kaybı saptanmadı (tablo 4).

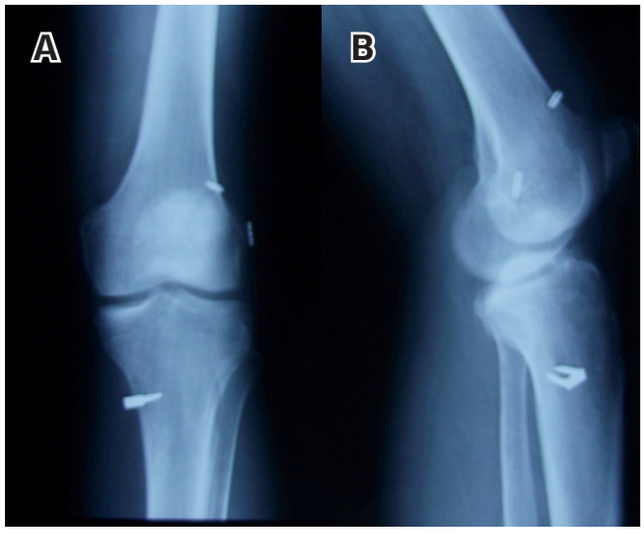

Resim 2. 23 yaşındaki erkek hastanın postop 16. aydaki ön-arka ve yan grafisi(A,B).

Tablo 1. Preop ve post op Lysholm, Cincinnati ve IKDC skorları

	Pre-op	Post-op	p
Lysholm skoru	39.8±19.4	86.3±8.5	0.0001
Cincinnati skoru	18.18±0.5	27.37±3.3	0.0001
IKDC subjektif diz skoru	39.3±15.3	76.3±16.2	0.0001

Tablo 2. Lysholm skoru: 95-100: mükemmel, 84-94: iyi, 65-83: orta, 64 ve altı: kötü Cincinnati skoru: 26-30: mükemmel, 21-25: iyi, 16-24: orta, 15 ve altı: kötü

	Lysholm (hasta sayısı)		Cincinnati (hasta sayısı)	
	Preop	Postop	Preop	Postop
Mükemmel	0	6	0	12
İyi	0	11	3	5
Orta	6	3	12	3
Kötü	14	0	5	0

Tablo 3. IKDC skorları

IKDC Skoru	Pre op (hasta sayısı)	Post op (hasta sayısı)
A (normal)	0	5
B (normale yakın)	0	11
C (anormal)	16	4
D (kötü)	4	0

Tablo 4. Cybex II dinamometresine göre; Kuadriseps: Ekstansiyon ve Hamstring: Fleksiyon kas gücü ölçüm sonuçları. der/sn: derece/saniye

CYBEX II	frekans (der/sn)	pik tork ort. (opere diz)	pik tork ort. (sağlam diz)	%
Kuadriseps	90	126.7	132.8	95.4
Kuadriseps	120	122.7	130.8	93.8
Kuadriseps	150	107.6	111.2	96.7
Hamstring	90	61.4	71	86.4
Hamstring	120	59.2	64.4	91.9
Hamstring	150	55.8	53.5	100

Tartışma

Ön Çapraz Bağ yaralanmalarının tedavisindeki tartışmalar devam etmektedir. Rekonstrüksiyon teknikleri ÖÇB yokluğu olan dizin stabilite ve kinematiklerini yeniden düzenlemeyi böylece ileride gelişebilecek dejeneratif değişiklikleri önlemeyi amaçlar. IKDC kılavuzlarına göre normal diz fonksiyonunun tek demet ÖÇBR yapılan hastaların sadece %37 de yeniden sağlandığı ve ancak %60-70 inin spora yeniden dönebildiği, bu yöntemin ameliyattan sonraki 7 yıl içerisinde dizde %90 a varan erken dejeneratif artrit gelişimini önlemediği bildirilmiştir [4,13-15]. Anatomik çift demet ÖÇBR nun kopan ÖÇB ın normal anatomisini geleneksel tek demet ÖÇBR a göre daha iyi oluşturduğu bu yüzden klinik sonuçları iyileştireceği özellikle de rotasyonel stabiliteyi sağlamada daha avantajlı olacağı düşünülür. Yagi ve ark., 60 hastayı 3 gruba ayırmışlar, bir gruba anatomik çift demet rekonstrüksiyonu, bir gruba sadece AM demet rekonstruksiyonu ve 3. gruba da PL demet rekonstruksiyonu uygulamışlar. Dizin ön-arka planda stabilitesi KT-1000 ile, rotasyonel stabilitesi ise üç boyutlu elektromanyetik sensörler kullanılarak pivot şift testi ile değerlendirilmiş. Klinik değerlendirme ve KT ölçümlerinde gruplar arasında fark bulunmamış. Ancak çift demet ÖÇBR yapılanlarda diğer gruplara göre daha iyi pivot şift kontrolü sağlandığı bildirilmiştir [9]. Çift demet ÖÇBR ile yapılan biyomekanik çalışmalarda, özellikle rotasyonel stabilitenin daha iyi olduğu bildirilmiştir [16,17]. Lam ve ark.nın optik hareket analiz sistemi kullanarak yaptıkları çalışmada, tek taraflı ÖÇB yırtığı olan hastalarda ameliyattan önce ve anatomik çift demet ÖÇBR dan sonra, yüksekten atlamayı takiben pivotlayıcı hareketle oluşan tibial rotasyon sağlam dizlerle karşılaştırılmış. Ameliyat öncesi ÖÇB yırtığı olan ekstremitede artan tibial rotasyonun anatomik çift demet ÖÇBR dan sonra azaldığı ve sağlam ekstremite ile karşılaştırıldığında tibial rotasyonda fark olmadığı bildirilmiştir [17]. Onyedi randomize kontrollü çalışmada 1381 hastayı içeren yeni bir metaanalizde çift demet ÖÇBR ile daha az greft yetmezliği riski, daha az pivot şift testi pozitifliği, daha düşük KT-1000 artrometre ölçümü, daha az diz ekstansiyon kısıtlılığı ve daha yüksek subjektif IKDC skoru olduğu, Lysholm skoru, diz ekstansör pik torku, diz fleksiyon kısıtlılığı ve objektif IKDC skoru bakımından tek demet ÖÇBR ile fark olmadığı bildirilmiştir [18].

Tek demet ÖÇBR ile ilgili çalışmaların önemli bir kısmı femoral tünelin transtibial teknikle oluşturulduğu anatomik olmayan greft yerleşimlerine aittir [8,10]. ÖÇBR da femoral tünel yerleşimi diz kinematikleri ve cerrahi neticeyi etkileyen en önemli faktörlerden biridir ve anatomik olmayan greft yerleşimi greft yetersizliğinin esas nedenlerinden biridir [19-22]. Femoral tünelin transtibial teknik kullanılarak drillenmesinde femoral tünellerin lokalizasyonu ve oryantasyonunun ayarlanmasındaki güçlüğe bağlı olarak anatomik olmayan tünel yerleşimi ile sonuçlanabilir. Transtibial anatomik olmayan tünel yerleşimi yerine aksesuar anteromedial portal kullanılarak yapılan anatomik tek tünel ÖÇBR nun ön-arka ve rotasyonel diz stabilitesini ve IKDC skorlarını iyileştirdiği bildirilmiştir [23,24]. Kondo ve ark. nın kadavra dizlerinde anatomik çift demet, lateral olarak yerleştirilen anatomik tek demet ve anatomik olmayan yerleşimli tek demetle yaptıkları ÖÇBR da anatomik çift demetle yapılan rekonstrüksiyon ile anatomik tek demetle yapılan ÖÇBR arasında ameliyat sonrası rotasyonel ve pivot şift laksitesi bakımından fark olmadığını ve her iki yöntemin anatomik olmayan tek demet ÖÇBR dan iyi olduğunu bildirmişlerdir [25].

İsveç ulusal ÖÇBR kayıtlarından 2005-2010 yılları arasında yapılan yaklaşık 18.000 ÖÇBR nun klinik sonuçlarının değerlendirildiği sistematik çalışmada 1 ve 2 yıllık izlemde diz ile ilişkili yaşam kalitesini ve spora katılımı değerlendiren Knee injury and Osteoarthritis Outcome Score (KOOS)'un tüm alt skalalarında tek demetle karşılaştırıldığında çift demet ÖÇBR nun anlamlı bir farklılık oluşturmadığı bildirilmiştir. Her iki yöntemle de diz laksitesinde azalma olduğu ancak çift demet ÖÇBR dan sonra klinik netice ölçümlerinde önemli bir farklılık olmadığı belirtilmiştir [26]. Yeni bir çalışmada hastaların doğal ÖÇB boyutuna göre bireyselize edilerek yapılan anatomik tek demet ve çift demet ÖÇBR nun Lysholm skoru, subjective IKDC skoru, anterior tibial translasyon ve pivot şift negatifliği bakımından fark bulunmamıştır [27]. Bizim çalışmamızda klinik sonuçlar bakımından IKDC, Cincinnati ve Lysholm skorları ile değerlendirildiğinde elde ettiğimiz sonuçlar literatürle uyumlu idi. Biz hastalarımızda ön-arka ve rotasyonel stabiliteyi klinik olarak Lachman ve pivot şift testleri ile değerlendirdik. Çalışmamızdaki hastalarımızın 18 de (%90) ameliyat sonrası Lachman ve pivot şift testleri normal veya normale yakın bulunmuştur.

Hastaların değerlendirilmesinde kullanılan objektif bir parametre de Cybex II dinamometre sonuçlarıdır. Eriksson ve ark.,nın çalışmasında hastaların ameliyat edilen dizleri ile sağlam dizleri hamstring tendonlarının işlevselliği bakımından karşılaştırılmış ve anlamlı fark bulunamamıştır [28]. Hastalarımızın her iki ekstremitenin fleksiyon ve ekstansiyondaki izokinetik kas güçleri farkını araştırmaya yönelik Cybex II dinamometresi ile yapılan ölçümlerinde ameliyat olan diz ile normal dizin en yüksek döndürme kuvvet değerleri bibirine oranlanmış, %80 ve üzeri sonuçlar normal kabul edilmiş, hiçbir hastada %10'dan fazla güç kaybı saptanmamıştır.

Postop. rehabilitasyon programı ÖÇB rekonstruksiyonunun en önemli basamaklarından biridir. Shelbourn'un hızlandırılmış rehabilitasyon programı ile en geç 6 ay içinde sahaya dönecek şekilde tedavi yönlendirilmektedir [12]. Biz hastalarımızda 1.günde CPM ile pasif ROM egzersizlerine, aktif fleksiyon ve pasif ekstansiyon hareketlerine başladık ve ekstansiyonda kilitli breysle tam yük vermelerine izin verdik. Denge tahtası üzerinde egzersizlere 3-4 .haftalarda başlanıldı. Bizim çalışmamızda spora dönüş (amatör) ortalama 5.8 ay olarak saptanmıştır. Bu süre, preop aktivite skoru daha yüksek olan ve rehabilitasyona iyi uyum gösteren hastalarda daha kısa idi.

Çalışmamızın bazı kısıtlamaları vardır. Hasta sayımız az ve tek tünel ÖÇBR yapılan bir kontrol grubumuz yoktur. Son zamanlarda rotasyonel stabilitenin navigasyon sistemi veya optik hareket analiz sistemi kullanılarak değerlendirildiği çalışmalar vardır [29]. Biz ön-arka stabiliteyi Lachman testi ile ve rotasyonel stabiliteyi pivot şift testi ile klinik olarak değerlendirdik. Ayrıca uzun dönem sonuçlara sahip değiliz. Çalışmamızın ortalama takip süresi 17.8 ay olup bu yöntemin dejeneratif artrit gelişmesini önlediği ile ilgili değerlendirme yapmak için uzun dönem takiplerine ihtiyaç vardır.

Sonuç olarak hamstring tendonları ile femoral askı yöntemi kullanarak yapılan çift demet ÖÇB rekonstrüksiyonu teknik olarak güç ve öğrenme eğrisi uzun olan ancak literatür verileri ve aldığımız sonuçlar ışığında tatmin edici sonuçlar alınabilir bir yöntemdir. Bizim çalışmamızın eksik yönlerinden biri tek tünel ÖÇBR yapılan hastalarla karşılaştırmanın yapılmamış olmasıdır. Bu ne-

denle tek tünel ÖÇBR yapılan hastalara göre klinik üstünlüğünü söylemek mümkün değildir. Çift demet ÖÇBR nu, dejenerasyonu engelleme ve diz biyomekaniğini daha iyi restore etme açısından değerlendirmek için uzun dönem sonuçlarını görmek ve benzer çalışmalarla karşılaştırmak gerekmektedir.

Çıkar Çakışması ve Finansman Beyanı

Bu çalışmada çıkar çakışması ve finansman destek alındığı beyan edilmemiştir.

Kaynaklar

1. Pinczewski LA, Deehan DJ, Salmon LJ, Russell VJ, Clingeleffer A. A five-year comparison of patellar tendon versus four-strand hamstring tendon autograft for arthroscopic reconstruction of the anterior cruciate ligament. Am J Sports Med 2002;30(4):523-36.
2. Beynnon BD, Johnson RJ, Fleming BC. Anterior cruciate ligament replacement: Comparison of bone-patellar tendon-bone grafts with two-strand hamstring grafts. J Bone Joint Surg (Am) 2002;84A(9):1503-13.
3. Freedman KB, D'Amato MJ, Nedeff DD, Kaz A, Bach BR Jr. Arthroscopic anterior cruciate ligament reconstructio: A meta-analysis comparing patelllar tendon and hamstring tendon autografts. Am J Sports Med 2003;31(1):2-11.
4. Fithian DC, Paxton EW, Stone ML, Luetzow WF, Csintalan RP, Phelan D, Daniel DM. Prospective trial of a treatment algorithm for the management of the anterior cruciate ligament-injured knee. Am J Sports Med2005;33(3):333-4.
5. Tashman S, Collon D, Anderson K, Kolowich P, Anderst W. Abnormal rotatitonal knee motion during running after anterior cruciate ligament recosntruction. Am J Sports Med 2004;32(4):975-83.
6. Ferretti M, Levicoff EA, Macpherson TA, Moreland MS, Cohen M, Fu FH. The fetal anterior cruciate ligament: an anatomic and histologic study. Arthroscopy 2007;23(3):278-83.
7. Hara K, Mochizuki T, Sekiya I, Yamaguchi K, Akita K and Muneta T. Anatomy of normal human anterior cruciate ligament attachments evaluated by divided small bundles. Am J Sports Med 2009;37(12):2386-91.
8. Stevenson WW 3rd, Johnson DL. "Vertical grafts": a common reason for functional failure after ACL reconstruction. Orthopedics 2007;30(3):206-9.
9. Yagi M, Kuroda R, Nagamune K, Yoshiya S, Kurosaka M. Double–bundle ACL reconstruction can improve rotational stability. Clin Orthop Rel Res 2007;454:100-7.
10. Yasuda K, Kondo E, Ichiyama H, Tanabe Y, Tohyama H. Clinical evaluation of anatomic double-bundle anterior cruciate ligament reconstruction procedure using hamstring tendon grafts: comparisons among 3 different procedures. Arthroscopy 2006;22(3):240-51.
11. Irrgang JJ, Tashman S, Moore C, Fu FH. Challenge accepted: description of an ongoing NIH–funded randomized clinical trial to compare anatomic single bundle versus anatomic double bundle ACL reconstruction. Arthroscopy. 2012;28(6):745-8.
12. Shelbourne KD, Nitz P. Accelerated rehabilitation after anterior cruciate ligament reconstruction. Am J Sports Med 1990;18(3):292-9.
13. Jacobsen K. Osteoarthritis following insufficiency of the cruciate ligament in man: a clinical study. Acta Orthop Scand 1977;48(5):520-6.
14. Irrgang JJ, Bost JE, Fu FH. Letter to the Editor. Am J Sports Med 2009;37:421.
15. Prodromos CC, Fu FH, Howell SM, et al. Controversies in soft-tissue anterior cruciate ligament reconstruction: grafts, bundles, tunnels, fixation, and harvest. J Am Acad Orthop Surg 2008;16(7):376–84.
16. Hemmerich A, Merwe W, Batterham M, Vaughan CL. Knee Rotational Laxity in a Randomized Comparison of Single- Versus Double-Bundle Anterior Cruciate Ligament Reconstruction. Am J Sports Med 2011;39(1):48-56.
17. Lam MH, Fong DT, Yung PS, Ho EP, Fung KY, Chan KM. Knee rotational stability during pivotting movement is restored after anatomic double-bundle anterior cruciate ligament reconstruction. Am J Sports Med 2011;39(5):1032-8.
18. Li X, Xu CP, Song JQ, Jiang N, Yu B. Single-bundle versus double bundle anterior cruciate ligament reconstruction: an up-to-date meta-analysis. Int Orthop 37(2):213-26.
19. Sommer C, Friederich NF, Müller W. Improperly placed anterior cruciate ligament grafts: Correlation between radiological parameters and clinical results. Knee Surg Sports Traumatol Arthrosc 2000;8(4):207-13.
20. Zantop T, Diermann N, Schumacher T, Schanz S, Fu FH, Petersen W. Anatomical and nonanatomical double-bundle anterior cruciate ligament reconstruction: importance of femoral tunnel location on knee kinematics. Am J Sports Med 2008;36(4):678-85.
21. Kopf S, Forsythe B, Wong AK, Tashman S, Anderst W, Irrgang JJ, Fu FH. Nonanatomic tunnel position in traditional transtibial single-bundle anterior cruciate ligament reconstruction evaluated by three-dimensional computed tomography. J Bone Joint Surg Am 2010;92(6):1427-31.
22. Tsuda E, Ishibashi Y, Fukuda A, Yamamoto Y, Tsukada H, Ono S. Tunnel position and relationship to postoperative knee laxity after double-bundle anterior cruciate ligament reconstruction with a transtibial technique. Am J Sports Med 2010;38(4):698-706.
23. Alentorn-Geli E, Samitier G, Alvarez P, Steinbacher G, Cugat R, Anteromedial portal versus transtibial drilling techniques in ACL reconstruction: a blinded cross-sectional study at two- to five-year follow-up. Int Orthop 2010;34(5):747-54.
24. Ozyurek S, Tsuda E, Van-Eck CF, Fu FH, Ishibashi Y. Letter to the Editor. Am J Sports Med 2010;38:3.
25. Kondo E, Merican AM, Yasuda K, Amis AA. Biomechanical Comparison of Anatomic Double-Bundle, Anatomic Single-Bundle, and Nonanatomic Single-Bundle Anterior Cruciate Ligament Reconstructions. Am J Sports Med 2011;39(2):279-88.
26. Ahldén M, Samuelsson K, Sernert N, Forssblad M, Karlsson J, Kartus J. The swedish national anterior cruciate ligament register: a report on baseline variables and outcomes of surgery for almost 18,000 patients. Am J Sports Med 2012;40(10):2230-5.
27. Hussein M, Van Eck CF, Cretnik A, Dinevski D, Fu FH. Individualized anterior cruciate ligament surgery. A prospective study comparing anatomic single- and double-bundle reconstruction. Am J Sports Med 2012;40(8):1781-8.
28. Eriksson K, Hamberg B, Jansson E, Larsson H, Shalabi A, Wredmark D: Semitendinosus muscle in anterior cruciate ligament surgery: Morphology and function. Arthroscopy 2001;17(8):808-17.
29. Lee S, Kim H, Jang J, Seong SC, Lee MC. Intraoperative correlation analysis between tunnel position and translational and rotational stability in single- and double-bundle anterior cruciate ligament reconstruction. Arthroscopy 2012;28(10):1424-36.