Giant Adrenal Pseudocyst: Case Report

Dev Adrenal Psödokist: Olgu Sunumu

Adrenal Psödokist/Adrenal Pseudocyst

Yakup Yeşilkaya, Melih Topçuoğlu
Hacettepe Üniversitesi Tıp Fakültesi Hastanesi, Radyoloji Bölümü, Ankara, Türkiye

Olgumuz 3.Tıbbi Onkoloji kongresinde poster olarak sunulmuştur.

Özet

Adrenal bezin kistik lezyonları nadir görülmektedir. Adrenal kistler, klinik olarak neden olabilecekleri acil tablolar veya insidental maligniteler nedeniyle önem taşımaktadır.

Anahtar Kelimeler

Adrenal Bez; Kist; Bilgisayarlı Tomografi

Abstract

Cystic lesion of the adrenal gland is very rare.Adrenal cysts are clinically important because they may cause emergency statement and incidental malignancies.

Keywords

Adrenal Gland; Cyst; Computed Tomography

DOI: 10.4328/JCAM.447 Received: 07.01.2012 Accepted: 14.02.2012 Printed: 01.03.2015 J Clin Anal Med 2015;6(2): 243-244
Corresponding Author: Yakup Yesilkaya, Hacettepe University Department of Radiology, Sihhiye, Ankara 06100, Turkey.
T.: +90 3123051188 F.: +90 3112145 E-Mail: dryakup23@hotmail.com

Giriş

Adrenal bezin kistik lezyonları nadir görülmektedir. Adrenal kistler, klinik olarak neden olabilecekleri acil tablolar veya insidental maligniteler nedeniyle önem taşımaktadır.

Olgu Sunumu

60 yaşında erkek hasta 1 yıl önce karın sol yarısından başlayıp sırta yayılan ağrı şikayetiyle dış merkezde muayene edilmiş ileri tetkik ve tedavi için merkezimize yönlendirilmişti. Dış merkezde yapılan abdomen ultrasonografisinde sol surrenal lojda 13x12 cm boyutunda, inferiorunda septasyonu bulunan kalın duvarlı kistik lezyon tespit edilmiş.Sonrasında hastanemize başvuran hastanın fizik muayenesi normaldi. Ultrasonda tanımlanan bu kistik lezyonun komşu organ ve dokularla olan ilişkisini belirlemek için hastaya yapılan abdomen BT tetkikinde sol sürrenal lojda 12x15 cm boyutlarında, septalı, kalın duvarlı, sıvı dansitesinde kistik lezyon izlendi (Resim 1).Kistin hormonal aktivitesini görmek için bakılan kan biyokimyasında kortizol, ACTH, renin, aldosteron, adrenalin, noradrenalin, dopamin, vanil mandelik asit, homovalinik asit değerleri normal sınırlar içerisindeydi. İdrarda bakılan adrenal hormon düzeyi de normaldi.Tanımlanan kist , bası semptomları ve boyutunun 6 cm'den büyük, kalın duvarlı olması nedeniyle cerrahi olarak çıkarıldı. Histopatolojik sonucu adrenal psödokist olarak değerlendirildi. Tedavi sonrası ek şikayeti olmayan hasta taburcu edildi.

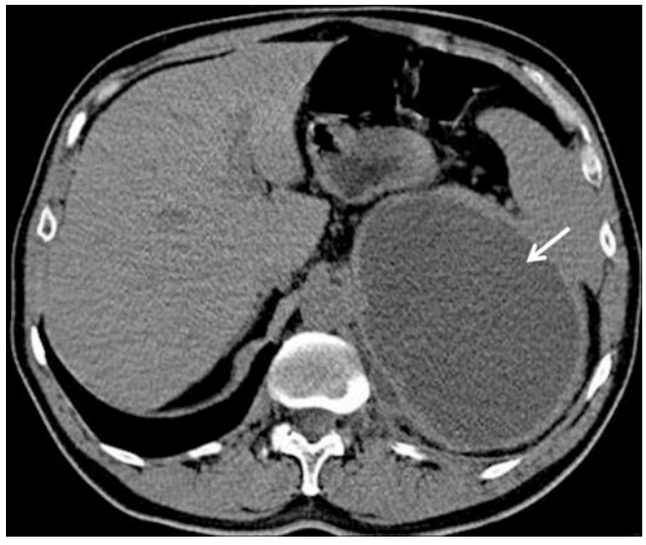

Resim 1. Kontrastsız abdomen bilgisayarlı tomografi tetkikinde sol sürrenal lojda yerleşimli, 12x15 cm boyutlarında, septalı, kalın duvarlı, sıvı dansitesinde kistik lezyon izlenmektedir(beyaz ok).

Tartışma

Yapılan otopsi çalışmalarında adrenal kistlerin % 0.06 gibi bir oranda görüldüğü bildirilmektedir. Sınıflandırma ilk kez Terrier tarafından 1906 yılında yapılmış ve 1959 da Abeshouse tarafından düzenlenmiştir. Abeshouse adrenal kistleri parazitik kistler, retansiyon kistleri, kistik adenom, endotelyal kistler, psödokistler ve tiplendirilemeyen kistler şeklinde sınıflandırmıştır[1]. Adrenal kistler herhangi bir yaş grubunda ortaya çıkabilir fakat 5 ve 6. dekatta daha sık görüldüğü bilinmektedir. Adrenal kistler genellikle asemptomatiktirler. Semptomatik olanlarda ise semptomlar daha çok kistin boyutu ve hormonal aktivitesiyle ilişkilidir. Büyük boyutlu kistlerde böğür ağrısı ve pilora bası sonucu bulantı, kusma ve distansiyon gibi şikayetler görülebilmektedir. Hastaların kliniğe başvurudaki en sık şikayeti ise böğür ağrısıdır[2]. Adrenal kistlerin önemi insidental maligniteler ile olan birlikteliklerindir.Ayırıcı tanıda kistik dejenere adrenal neoplazi, feokromasitoma, adrenal kortikal adenom, adrenal kortikal karsinom veya metastatik tümörler düşünülmelidir[3]. Bilgisayarlı tomografi incelemesinde kistin duvar yapısı, boyutu, dansitesi, solid komponent içerip içermediği ve solid komponentin kontrastlanması olası bir malignite açısından fikir verebilir fakat kesin tanı histopatolojik incelemeyle konulmaktadır.Eğer kistler hormonal aktifse veya 6 cm'den büyükse cerrahi yolla kistin tedavisi gerekir. Bazı yazarlar 6 cm'den küçük ve asemptomatik olan kistlerin ultrason ve bilgisayarlı tomografi tetkikleri ile takip edilebileceğini ve bu kistlerin hormonal açıdandan da yakın takip altında tutulmasını önermektedir[4].

Çıkar Çakışması ve Finansman Beyanı

Bu çalışmada çıkar çakışması ve finansman destek alındığı beyan edilmemiştir.

Kaynaklar

1. Carvounis E, Marinis A, Arkadopoulos N, Theodosopoulos T, Smyrniotis V. Vascular adrenal cysts: a brief review of the literature. Arch Pathol Lab Med 2006;130(11):1722-4.
2. Schmid H, Mussack T, Wornle M, Pietrzyk MC, Banas B. Clinical management of large adrenal cystic lesions. Int Urol Nephrol 2005;37(4):767-71.
3. Erickson LA, Lloyd RV, Hartman R, Thompson G. Cystic adrenal neoplasms. Cancer 2004;101(7):1537-44.
4. Pradeep PV, Mishra AK, Aggarwal V, Bhargav PR, Gupta SK, Agarwal A. Adrenal cysts: an institutional experience. World J Surg 2006;30(10):1817-20.